Wanessa Portilho Rodrigues

Avaliação da precisão da radiografia panorâmica no planejamento cirúrgico para extração dos terceiros molares inferiores

Brasília
2014

Wanessa Portilho Rodrigues

Avaliação da precisão da radiografia panorâmica no planejamento cirúrgico para extração dos terceiros molares inferiores

Trabalho de Conclusão de Curso apresentado ao Departamento de Odontologia da Faculdade de Ciências da Saúde da Universidade de Brasília, como requisito parcial para a conclusão do curso de Graduação em Odontologia.

Orientador: Prof. Dr. André Luís Vieira Cortez

Brasília
2014

À minha família, em especial aos meus pais, que são tudo na minha vida e sempre me deram amor incondicional. Hoje sinto que posso começar a retribuir tudo o que fizeram por mim, pois sei o quão orgulhosos eles estão nesse momento! Tudo o que já fiz e o que ainda vou fazer sempre será dedicado à eles.

Sempre!

AGRADECIMENTOS

À Deus, primeiramente, porque sem ele eu não seria nada e nem teria forças para correr atrás dos meus objetivos;

Aos meus pais, Juruá e Wilma, que sempre apoiaram-me e fizeram do meu sonho o sonho deles também. Sempre estiveram ao meu lado e não me deixaram desistir... não tenho palavras pra expressar o tamanho desse amor. Sinto-me muito feliz em proporcionar esse momento à eles;

Ao meu orientador André Cortez, pelo apoio e confiança, que fez com que esse trabalho fosse realizado da melhor maneira possível;

Aos pacientes, que possibilitaram a execução desse trabalho, sendo parte fundamental de tudo isso;

Ao meu namorado Rafael, que esteve ao meu lado em grande parte do tempo que dediquei à odontologia, socorrendo-me nos momentos de desespero e dividindo as alegrias que não cambiam no peito;

Aos grandes amigos que a odontologia trouxe... Igor, o melhor amigo e o mais inocente que se pode ter; Patrice, a pessoa mais linda do universo; Iryana, parceira dos açaís e sertanejos; Marina com sua agoniada doçura; Victor e Bruna que sempre estiveram por perto dando força; e os demais que estão chegando ao fim dessa jornada comigo, tendo feito desse curso uma experiência

inesquecível. Sem ainda esquecer os grandes amigos que escolheram trilhar caminhos diferentes... Nataly, Winnie, Isabella e Patrícia. Realmente as amizades fazem parte das melhores lembranças desse período;

Aos professores, nossos grandes mestres e a quem devemos grande parte dessa conquista. Nos dedicaram seu tempo e paciência para que pudéssemos ter a melhor formação possível. Alguns deles merecem meu agradecimento especial: Aline, Cristine e João Milki. Vocês são grandes exemplos de profissionais e pessoas que tive o enorme prazer de conhecer , conviver e aprender muito mais do que podia imaginar;

Aos meus amigos que não fazem parte da odontologia, mas que foram essenciais nessa etapa... sem vocês para ajudar nos momentos de folga seria impossível. Amigos da época da escola, amigos da família, devo isso à vocês também;

Aos funcionários da Clínica, que estavam sempre ali para resolver os problemas com pacientes, materiais, limpeza e o que mais fosse preciso para que tudo acontecesse da melhor forma possível;

À todos que tiveram participação direta ou indireta nesse ciclo, que de algum modo influenciaram positivamente na minha formação, meu muito obrigada!

RESUMO

RODRIGUES, Wanessa Portilho. Avaliação da precisão da radiografia panorâmica no planejamento cirúrgico para extração de terceiros molares inferiores. 2014. Trabalho de Conclusão de Curso (Graduação em Odontologia) – Departamento de Odontologia da Faculdade de Ciências da Saúde da Universidade de Brasília.

A presente pesquisa procurou avaliar a precisão da radiografia panorâmica como imagem de rotina no planejamento cirúrgico para extração de terceiros molares inferiores em pacientes atendidos no Serviço de Cirurgia Buco-Maxilo-Facial do Hospital Universitário – HUB - de Brasília-DF. Foram coletados dados como idade, sexo, lado operado, grau de erupção dentária, tipo de inclusão, relação do ápice radicular com o feixe neurovascular alveolar inferior, número de raízes e possíveis patologias associadas. Para esta coleta de dados, foram criados dois formulários, sendo um radiográfico, que foi analisado por um radiologista e um cirurgião buco-maxilo-facial (CBMF); e outro formulário cirúrgico, avaliado apenas pelo CBMF. Como resultados foram obtidos: 69 casos, sendo 45 casos (65%) do sexo feminino e 24 casos (35%) do sexo masculino. Os dentes se apresentaram, na maioria, inclusos, mesioangulados, se encaixando principalmente na classificação de inclusão tipo 1-B e 2-B. Na relação entre avaliações pelo cirurgião não houve diferenças significantes, porém, entre radiologista e cirurgião, houve diferença principalmente na avaliação da relação dos ápices radiculares dos terceiros molares com o canal mandibular. Em 47 casos (68,11%) foi observado presença de duas raízes e

não houve confirmação de patologias associadas, apenas a da imagem de espessamento do folículo pericoronário. A radiografia panorâmica, nesta pesquisa, mostrou-se confiável para o planejamento cirúrgico de rotina nos casos de extração dos dentes terceiros molares inferiores.

ABSTRACT

RODRIGUES, Wanessa Portilho. Accuracy evaluation of the panoramic radiography in surgical planning for extraction of lower third molars. 2014. Undergraduate Course Final Monograph (Undergraduate Course in Dentistry) – Department of Dentistry, School of Health Sciences, University of Brasília.

The present study sought to evaluate the accuracy of panoramic radiography as a routine image in surgical planning for extraction of lower third molars in patients treated at the Oral and Maxillofacial Surgery, University Hospital - HUB - Brasília-DF. Data such as age, sex, operated side, degree of tooth eruption, type of inclusion, relationship of the tooth apex and inferior alveolar neurovascular bundle, number of roots and possible associated pathologies were collected. For this data collection, two questionnaires were created: one radiographic, which was analyzed by a radiologist and by an oral and maxillofacial surgeon (OMS); and other surgical form, evaluated only by an OMS. The results were: 69 cases, of which 45 cases (65%) were female and 24 cases (35%) were male. The teeth showed mostly included, and mesial impaction was the mainly classification of inclusion, type 1-B and 2-B of Pell & Gregory classification. The results between the two forms for the OMS showed no statistical difference; but the difference between radiologist and surgeon showed difference in the evaluation for the relationship of the root apex of third molars with mandibular canal. In 47 cases (68.11%) there were a presence of two roots and no confirmation of associated pathologies, only the image of thickening of the

follicle. Panoramic radiography in this research was a reliable image for preoperative surgical planning routine in cases of lower third molar extractions.

SUMÁRIO

Artigo Científico 15

Folha de título 17

Resumo 19

Abstract 21

Introdução 23

Materiais e métodos 26

Resultados 28

Discussão 36

Conclusões 42

Referências 43

Anexos 47

Normas da Revista 47

Aprovação do Comitê de Ética 58

Formulário Radiográfico 59

Formulário Cirúrgico 62

ARTIGO CIENTÍFICO

Este trabalho de Conclusão de Curso é baseado no artigo científico:
RODRIGUES, Wanessa Portiho; CORTEZ, André Luís Vieira; BITTAR-CORTEZ, Juliana Araujo. Avaliação da precisão da radiografia panorâmica no planejamento cirúrgico para extração de terceiros molares inferiores.
Apresentado sob as normas de publicação da Revista Dentomaxillofacial Radiology.

FOLHA DE TÍTULO

Avaliação da precisão da radiografia panorâmica no planejamento cirúrgico para extração de terceiros molares inferiores

Accuracy evaluation of the panoramic radiography in surgical planning for extraction of lower third molars

Running Title:

Accuracy of panoramic radiography for extraction of lower third molars

Wanessa Portilho Rodrigues[1]
André Luís Vieira Cortez [2]
Juliana Araujo Bittar-Cortez[3]

[1] Aluna de Graduação em Odontologia - Universidade de Brasília – UnB.
[2] Professor Doutor Adjunto II do Departamento de Odontologia – Área de Cirugia Buco-Maxilo-Facial - Universidade de Brasília – UnB.
[3] Especialista, Mestre e Doutora em Radiologia Odontológica – Faculdade de Odontologia de Piracicaba - Universidade de Campinas – UNICAMP.

Correspondência: Prof. Dr. André Luís Vieira Cortez
Campus Universitário Darcy Ribeiro - UnB - Faculdade de Ciências da Saúde - Departamento de Odontologia - 70910-900 - Asa Norte - Brasília - DF
E-mail: andrecortez@hotmail.com / Telefone: (61) 31071849

Resumo

Avaliação da precisão da radiografia panorâmica no planejamento cirúrgico para extração de terceiros molares inferiores.

Resumo

A presente pesquisa procurou avaliar a precisão da radiografia panorâmica como imagem de rotina no planejamento cirúrgico para extração de terceiros molares inferiores em pacientes atendidos no Serviço de Cirurgia Buco-Maxilo-Facial do Hospital Universitário – HUB - de Brasília-DF. Foram coletados dados como idade, sexo, lado operado, grau de erupção dentária, tipo de inclusão, relação do ápice radicular com o feixe neurovascular alveolar inferior, número de raízes e possíveis patologias associadas. Para esta coleta de dados, foram criados dois formulários, sendo um radiográfico, que foi analisado por um radiologista e um cirurgião buco-maxilo-facial (CBMF); e outro formulário cirúrgico, avaliado apenas pelo CBMF. Como resultados foram obtidos: 69 casos, sendo 45 casos (65%) do sexo feminino e 24 casos (35%) do sexo masculino. Os dentes se apresentaram, na maioria, inclusos, mesioangulados, apresentando principalmente classificação de inclusão tipo 1-B e 2-B. Na relação entre avaliações pelo cirurgião não houve diferenças significantes, porém, entre radiologista e cirurgião, houve diferença principalmente na avaliação da relação dos ápices radiculares dos terceiros molares com o canal mandibular. Em 47 casos (68,11%) foi observado presença de duas raízes e não houve confirmação de patologias associadas, apenas a da imagem de espessamento do folículo pericoronário. A radiografia panorâmica, nesta pesquisa, mostrou-se confiável para o

planejamento cirúrgico pré-operatório de rotina nos casos de extração dos dentes terceiros molares inferiores.

Palavras-chave: Radiografia panorâmica; Terceiros molares; Patologia bucal.

Relevância Clínica

A radiografia panorâmica é a imagem inicial mais solicitada mundialmente para a avaliação e planejamento cirúrgico para extração dos dentes terceiros molares. Uma pesquisa relacionando a visão do radiologista (quem faz a imagem e o laudo) e do cirurgião (quem executa o procedimento) podem trazer pontos de vista interessantes no que diz respeito à anatomia, classificação da inclusão, planejamento cirúrgico e correspondência da imagem com o trans-operatório.

Abstract

Accuracy evaluation of panoramic radiography in surgical planning for extraction of lower third molars

Abstract

The present study sought to evaluate the accuracy of panoramic radiography as a routine image in surgical planning for extraction of lower third molars in patients treated at the Oral and Maxillofacial Surgery, University Hospital - HUB - Brasília-DF. Data such as age, sex, operated side, degree of tooth eruption, type of inclusion, relationship of the tooth apex and inferior alveolar neurovascular bundle, number of roots and possible associated pathologies were collected. For this data collection, two questionnaires were created: one radiographic, which was analyzed by a radiologist and by an oral and maxillofacial surgeon (OMS); and other surgical form, evaluated only by an OMS. The results were: 69 cases, of which 45 cases (65%) were female and 24 cases (35%) were male. The teeth showed mostly included, and mesial impaction was the mainly classification of inclusion, type 1-B and 2-B of Pell & Gregory impaction classification. The results between the two forms for the OMS showed no statistical difference; but the difference between radiologist and surgeon showed difference in the evaluation for the relationship of the root apex of third molars with mandibular canal. In 47 cases (68.11%) there were a presence of two roots and no confirmation of associated pathologies, only the image of thickening of the follicle. Panoramic radiography in this research was a reliable image for preoperative surgical planning routine in cases of lower third molar extractions.

Keywords

Panoramic radiograph; Third molars; Oral pathology.

INTRODUÇÃO

O procedimento cirúrgico para extração dos terceiros molares pode resultar em dor, inchaço, trismo, hemorragia, osteíte alveolar, injúrias ao dente vizinho e ao nervo alveolar inferior, entre outras. Os fatores contribuintes são complexos, mas muitos destes são relacionados com um processo inflamatório iniciado pelo trauma cirúrgico.

Quando se opta pela remoção cirúrgica dos terceiros molares um passo preliminar e obrigatório é o planejamento, avaliando a dificuldade do procedimento, definindo a melhor técnica operatória e o prognóstico do caso. Durante este processo é importante avaliar a posição do dente, o número e a morfologia das raízes e, em particular, a relação entre as raízes e o feixe neurovascular alveolar inferior.

Os dentes terceiros molares inferiores, quando impactados, frequentemente possuem raízes com os ápices radiculares curvos os quais promovem certa dificuldade na sua remoção. Para tanto, este diagnóstico pré-operatório permitirá um planejamento mais apropriado, melhorando a abordagem cirúrgica e consequente um pós-operatório mais tranquilo para o paciente.

Além disso, este tipo de cirurgia tem certa morbidade relacionada com injúria ao nervo alveolar inferior, o qual, algumas vezes, pode estar em íntimo contato com as raízes do terceiro molar inferior. Neste caso, a correta avaliação pré-cirúrgica permite alertar o paciente da possibilidade de complicações trans-operatórias e, quando possível, modificar a técnica cirúrgica utilizada, proporcionando o menor trauma possível.

Algumas características podem indicar a relação do canal alveolar inferior com as raízes do terceiro molar. Radiograficamente, quando os limites inferior e superior do canal

estão evidentes ao cruzar a raiz do dente é indicativo de que não existe relação entre os mesmos; entretanto, quando se observa uma das seguintes características na imagem do canal ao cruzar as raízes do dente, pode-se sugerir uma íntima relação:

- Perda do limite superior e inferior;
- Estreitamento dos dois limites;
- Súbita mudança na direção dos limites;
- Faixa radiolúcida passando pela raiz.

Smith *et al.*[3], em 1997, em uma pesquisa prospectiva para a previsibilidade de algum tipo de alteração de sensação como a parestesia, antes da cirurgia baseada na avaliação de radiografias panorâmicas e correlacionando esta previsão com o resultado pós-operatório de 479 terceiros molares inferiores, confirmaram que a radiografia panorâmica é um método de avaliação radiográfica adequado para se prevenir danos neurológicos em pacientes que se submetem à este tipo de cirurgia.

Blaeser *et al.*[13], em 2003, avaliando 25 pacientes, na tentativa de estimar a associação de sinais específicos na radiografia panorâmica e injúrias no nervo alveolar inferior durante a remoção de terceiros molares, concluíram que sinais como desvio do canal, escurecimento da imagem de parte da raiz e interrupção da cortical do canal mandibular estão diretamente relacionados com o aumento do risco de injúria nervosa.

A radiografia panorâmica é o exame complementar de escolha no planejamento cirúrgico de terceiros molares por apresentar características como: ser uma técnica relativamente simples de se executar, de fácil acesso, de baixo custo, possuir uma baixa dose de radiação e permitir uma avaliação anatômica geral de ambas as arcadas em um único filme.

Alguns trabalhos concordam com o fato de que a radiografia panorâmica seja o método de escolha para este tipo de planejamento cirúrgico como Wenzel *et al.*[8] (1998) que, em um trabalho de comparação entre as técnicas panorâmica, periapicais e tomografia convencional espiral no planejamento cirúrgico para extração de terceiros molares inferiores, afirmaram que não houve diferença entre as mesmas e ainda concluíram que a radiografia panorâmica em conjunto com radiografias periapicais mostraram-se como técnicas relativamente precisas. Utilizando também um método de comparação Pawelzik *et al.*[12] em 2002 afirmaram que a radiografia panorâmica tem uma qualidade de imagem significantemente melhor que a reconstrução panorâmica a partir de imagens adquiridas em um tomógrafo computadorizado de feixe cônico.

Entretanto, Bell *et al.*[14] em 2003, avaliando a precisão diagnóstica da radiografia panorâmica no planejamento cirúrgico de terceiros molares inferiores, concluíram que o diagnóstico é pobre para se determinar a relação entre as estruturas e a forma anatômica dos mesmos.

Jung *et al.* [28] em 2012 observaram em seu estudo que, na comparação entre as imagens panorâmicas e a tomografia computadorizada de feixe cônico, procurando avaliar o contato das raízes de dentes terceiros molares inferiores com o canal mandibular, a perda ou esfumaçamento das corticais do canal mandibular, indicam que o mesmo se localiza mais pelo lado lingual em relação às raízes do dente impactado. Portanto, a imagem panorâmica pode ser confiável no planejamento pré-operatório.

Em 2013, Shahidi *et al*. [29] analisando 132 imagens em tomografia computadorizada de feixe cônico de dentes terceiros molares inclusos, comparando com a sua respectiva imagem na radiografia panorâmica, puderam concluir que, quando a imagem

panorâmica mostra escurecimento das raízes do dente incluso ou perda das corticais do canal mandibular ao cruzar a região da(s) raiz(es), existe fortemente risco de lesão ao nervo alveolar inferior durante o procedimento cirúrgico.

Guerrero *et al.* [30] em 2014, em um estudo comparativo entre a radiografia panorâmica e a tomografia computadorizada de feixe cônico para o planejamento pré-operatório de extrações de terceiros molares inclusos, buscando evitar complicações pós-operatórias, não concluíram que a tomografia foi melhor neste quesito, sendo importante para se definir número e morfologia das raízes apenas.

Portanto, procurando dados para melhor embasamento científico sobre o tema acima descrito, foi realizada esta pesquisa para determinar a precisão da radiografia panorâmica no planejamento cirúrgico de terceiros molares inferiores.

MATERIAIS E MÉTODOS

Para a realização deste estudo, o projeto de pesquisa foi submetido à apreciação no Conselho de Ética em Pesquisa da Faculdade de Ciências da Saúde da Universidade de Brasília CEP/FS, e está registrado sob o número 098/10.

Foram incluídos os pacientes que apresentaram dentes terceiros molares inferiores, atendidos de maneira rotineira no Serviço de Cirurgia Buco-Maxilo-Facial (CBMF), do Hospital Universitário de Brasília - HUB, estando dentro dos critérios de indicação para extração destes dentes, aptos físico e sistemicamente para o procedimento cirúrgico e assinaram o termo de consentimento livre e esclarecido de participação da pesquisa.

A radiografia panorâmica foi a imagem utilizada em todos os pacientes, sendo que as mesmas foram realizadas no Serviço de Radiologia Odontológica do HUB, utilizando sempre o mesmo aparelho, dentro das mesmas condições de regulagem e também nas mesmas condições de processamento radiográfico.

Para os testes, foram preenchidos dois formulários: um radiográfico e um cirúrgico. Para o formulário radiográfico, dois avaliadores fizeram seu preenchimento, sendo um especialista em radiologia e o outro especialista em cirurgia buco-maxilo-facial (CBMF), sendo que este último especialista fazia sua avaliação pelo menos 1 mês antes do agendamento cirúrgico do paciente em questão, para evitar possível indução de resposta na hora do preenchimento do formulário cirúrgico. No formulário cirúrgico o especialista em CBMF fez seu preenchimento no dia da cirurgia. Os resultados foram analisados correlacionando os grupos em inter e intra-avaliadores.

Nos formulários foram listadas algumas características que podem indicar a relação do canal alveolar inferior com as raízes do terceiro molar. Radiograficamente, quando os limites inferior e superior do canal estão evidentes ao cruzar a raiz do dente é indicativo de que não existe relação entre os mesmos, entretanto quando se observa uma das seguintes características na imagem do canal ao cruzar as raízes do dente, pode-se sugerir uma íntima relação: perda do limite superior e inferior, estreitamento dos dois limites, súbita mudança na direção dos limites, faixa radiolúcida passando pela raiz.

Foram coletados ainda dados como idade, sexo, raça, posição do dente segundo a classificação de Pell & Gregory[1] (1942), número e morfologia das raízes dos dentes extraídos e o tempo trans-operatório.

RESULTADOS

Foram realizadas 69 cirurgias de extração de terceiros molares inferiores durante a pesquisa. Destes, 45 pacientes foram do sexo feminino (65,2%) e 24 pacientes foram do sexo masculino (34,8%) (**Figura 1**). A média de idade dos pacientes atendidos foi de 22 anos, sendo o paciente mais velho com 42 anos e o mais novo com 13 anos.

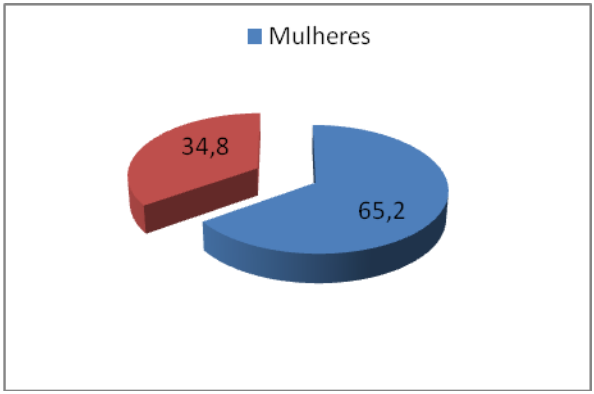

Figura 1 – Distribuição de pacientes atendidos por gênero.

Pelos registros das extrações dos terceiros molares inferiores, foram realizadas 33 extrações do terceiro molar inferior direito – dente 38 (48%) e 36 extrações do terceiro molar inferior esquerdo – dente 48 (52%) (**figura 2**).

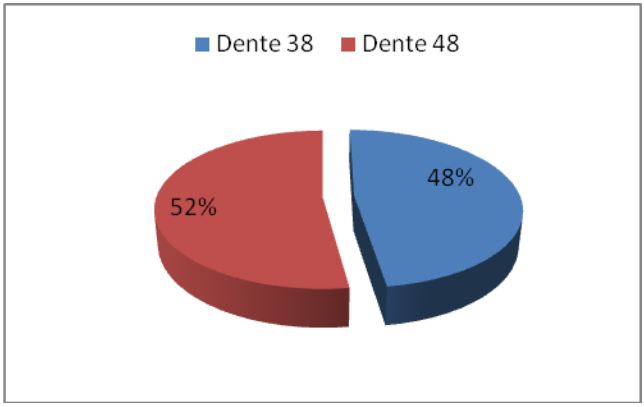

Figura 2 – Distribuição dos terceiros molares inferiores extraídos por região.

Com relação aos dados coletados no formulário radiográfico (análise da radiografia panorâmica isoladamente), observou-se que quando comparados os resultados do preenchimento pelo cirurgião e pelo radiologista, numa maneira geral, não houve discrepâncias significativas.

Pode-se perceber que:

1 – com relação ao grau de erupção do dente a ser extraído houve uma diferença maior nos dentes classificados como inclusos e com cobertura óssea, ou seja, presença de osso em volta de todo o dente, somando 4 casos a mais para o cirurgião;

2 – com relação a angulação do dente, não houve diferenças significativas, sendo que a maior discrepância ocorreu nos casos de dentes classificados como distoangulados, no qual o radiologista os classificou como verticais, gerando uma diferença de dois casos;

3 – com relação do dente e o bordo anterior do ramo mandibular, houve praticamente um consenso de classificação;

4 – com relação ao plano oclusal, houve uma pequena diferença na classificação do tipo A e C, com três casos de diferença entre os avaliadores; e já na posição B, houve igual número de casos (42) que foi a grande maioria dos dentes encontrados nesta pesquisa;
5 – com relação das raízes com o feixe neurovascular alveolar inferior, observou-se que em 50 casos o cirurgião avaliou como não tendo relação enquanto que o radiologista observou isso em apenas 41 casos; para o cirurgião 19 casos tiveram relação com o feixe, sendo o mais presente o tipo "*faixa radiolúcida cruzando a raiz do dente*"; neste quesito, para o radiologista, observou-se que 28 casos tiveram relação com o feixe, sendo a maioria, do tipo "*perda da cortical superior e inferior do canal*" – 12 casos – seguido da "*faixa radiolúcida cruzando a raiz do dente*" – 8 casos;
6 – com relação ao número de raízes, a maioria dos dentes teve suspeita de duas raízes seguido de dentes com raízes em formação. Neste quesito houve diferença na visão do cirurgião que contabilizou 47 casos com duas raízes e 16 em formação, enquanto o radiologista, 40 e 25 casos, respectivamente. Ainda, o radiologista observou dois casos com mais de duas raízes, enquanto o cirurgião não verificou nenhum.
7 – Com relação às condições patológicas, houve consenso em relação a presença de aumento do espaço folicular (4 casos), com variação de um caso apenas em que o cirurgião suspeitou da presença de dente supra-numerário e o radiologista não (**tabela 1**).

Tabela 1: Levantamento dos formulários radiográficos, com comparação das avaliações do Cirurgião e do Radiologista.

FORMULÁRIO RADIOGRÁFICO - %		
	CIRURGIÃO	RADIOLOGISTA
ERUPÇÃO		
Total	4	3
Parcial	17	21
Sem erupção	48	45
com cobertura óssea	19	15
com cobertura mucosa	29	30
ANGULAÇÃO		
Vertical	18	16
Horizontal	7	7
Mesioangular	38	38
Transversal	0	0
Distoangular	3	5
Linguo ou vestibuloversão	3	3
RELAÇÃO COM O BORDO		
1	34	33
2	34	34
3	3	2
RELAÇÃO COM O PLANO OCLUSAL		
A	12	9
B	42	42
C	15	18
RELAÇÃO COM FEIXE NEUROVASCULAR		
Não tem relação com o feixe		
Raiz e Canal mandibular separados	44	16
Presença da cortical inferior e superior do canal	6	25

Tem relação com o feixe		
Perda da cortical superior e inferior do canal	4	12
Estreitamento das duas corticais ao cruzar a raiz	5	5
Súbita mudança na direção das duas corticais	3	3
Faixa radiolúcida cruzando a raiz	7	8
NÚMERO DE RAÍZES		
1 raiz	6	2
2 raízes	47	40
Mais que 2 raízes	0	2
Em formação	16	25
CONDIÇÕES PATOLÓGICAS		
Espessamento folicular	4	4
Dente supranumerário na distal	1	0

Foi observado no preenchimento do formulário cirúrgico, ou seja, no momento da cirurgia (período trans-operatório), que dos dentes extraídos, 44 se encontravam inclusos, sendo destes 21 com cobertura óssea (osso cobrindo todo o dente). Do restante, 22 estavam com irrompimento parcial e apenas 3 com total erupção.

Com relação ao posicionamento, houve 37 dentes mesioangulares, seguidos de 17 verticais, 7 horizontais, 5 distoangulares e 2 apresentando linguo ou vestibuloversão. A menor posição encontrada foi a transversal, apenas 1 caso. Ainda, a relação de bordo ficou equilibrada, com 34 casos na classificação 1, 34 na classificação 2 e apenas 1 na classificação 3. Com relação ao plano oclusal, observaram-se 41 casos na posição B, 18 na posição C e apenas 10 na posição A.

Com relação ao contato com o feixe neurovascular foram observados que em 59 casos não houve visualização de nenhuma alteração, em 6 casos houve presença de sulcos em uma ou mais raízes do dente extraído e em 4 casos houve exposição do feixe com visualização direta pela via alveolar.

A maioria dos dentes extraídos teve duas raízes, em 47 casos, seguido de 17 raízes que estavam em formação e 4 apresentaram 1 raiz. Apenas um dente apresentou mais de 2 raízes.

Das condições de alteração, quatro casos tiveram confirmação de espessamento do folículo pericoronário, sem mais alterações e 1 caso com presença de dente supra-numerário associado ao dente terceiro molar (**tabela 2**).

Com relação a comparação dos formulários radiográfico e cirúrgico para o cirurgião, observou-se poucas diferenças nos dados coletados, sendo que as principais diferenças ocorreram nos itens de grau de erupção, angulação do dente e relação com o bordo anterior do ramo mandibular (**figura 3**).

Um item que deve ser analisado fora da figura 3, porque existe uma diferença entre os formulários, é o da relação da raiz com o feixe neurovascular. No formulário radiográfico foram avaliados 50 casos sem relação com o feixe e apenas 19 casos havendo relação entre as raízes e o feixe neurovascular alveolar inferior. No formulário cirúrgico, foram confirmados 59 casos que não tiveram relação com o feixe e apenas 10 casos com relação, sendo que, destes, 4 tiveram exposição do feixe (visão direta via alveolar) e em 6, observou-se a presença de sulcos nas raízes do dente extraído.

Tabela 2: Dados coletados no formulário cirúrgico.

FORMULÁRIO CIRÚRGICO - %
ERUPÇÃO

Total	3
Parcial	22
Sem Erupção	44
com cobertura óssea	21
com cobertura mucosa	23
ANGULAÇÃO	
Vertical	17
Horizontal	7
Mesioangular	37
Transversal	1
DistoAngular	5
Linguo ou Vestíbuloversão	2
RELAÇÃO COM O BORDO	
1	34
2	34
3	1
RELAÇÃO COM O PLANO OCLUSAL	
A	10
B	41
C	18
RELAÇÃO COM FEIXE NEUROVASCULAR	
Visualização direta do feixe	4
Sulcos nas raízes	6
Nenhuma verificação	59
NÚMERO DE RAÍZES	
1 raiz	4
2 raízes	47
mais que 2 raízes	1
em formação	17
CONDIÇÕES PATOLÓGICAS	
Espessamento follicular	4
Dente supranumerário	1

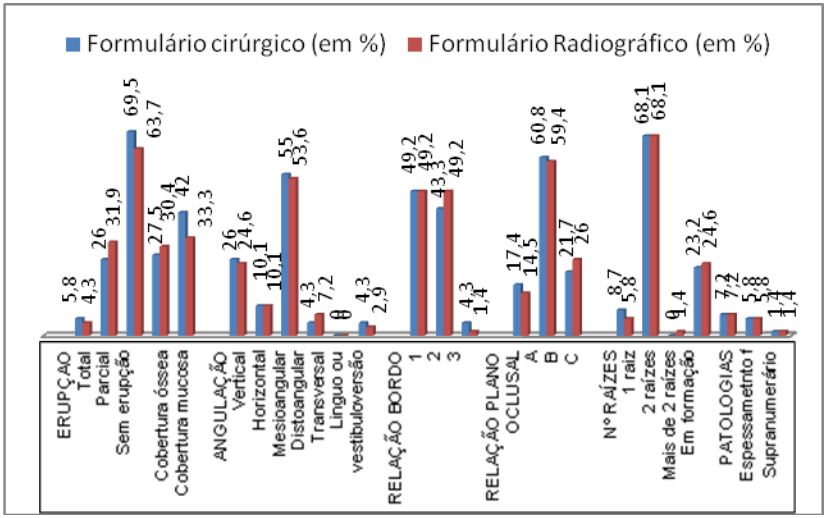

Figura 3: Comparação dos formulários cirúrgicos e radiográficos preenchidos pelo cirurgião (com exceção do item “relação com feixe neurovascular”, analisado no texto).

Com relação ao tempo trans-operatório, foi observada uma média de 44 minutos por dente, sendo que o dente mais demorado para ser extraído foi de 1 hora e 45 minutos e o mais rápido 15 minutos. No mais demorado, o paciente era do sexo masculino, com 23 anos, sendo o dente em questão o 48, com angulação horizontal, relação com bordo e plano oclusal tipo 2-C, que se apresentou com duas raízes e ainda com presença de sulcos nas mesmas, sem condições patológicas. No caso mais rápido, a paciente era do sexo feminino, com 19 anos, sendo o dente em questão o 38, com angulação mesioangular, relação com bordo e plano oclusal tipo 1-C, raízes em formação, sem nenhuma relação com o feixe neurovascular e sem condições patológicas.

DISCUSSÃO

Os serviços de atendimento público em saúde são normalmente mais procurados pelas mulheres, mostrando maior preocupação na prevenção e tratamento das doenças do que os homens [2]. Os resultados encontrados com relação ao gênero mostram que 65% dos pacientes foram mulheres, resultado semelhante ao encontrado em outros estudos [2, 4, 5, 6].

Com relação à idade dos pacientes atendidos, a média encontrada de 22 anos também é bastante similar à encontrada por Xavier[4] (2003) e Moreira *et al.*[5] (1998), sendo este dado importante para a confirmação de que o grupo de pacientes atendidos foi, em sua maioria, composto por adultos jovens.

Observando os dentes extraídos, apesar do lado direito (dente 48) ser o mais encontrado, este dado não trouxe significativa importância no estudo, pois não foram avaliados ou testados técnicas ou medicações diferentes para cada lado e nem sempre o mesmo paciente teve ambos os dentes presentes no momento da coleta de dados, ou seja, alguns já tiveram um lado extraído ou simplesmente não tiveram a formação do dente em questão, fato que não interferiu no andamento da pesquisa.

Com relação aos formulários preenchidos a idéia inicial de se ter um formulário radiográfico e um cirúrgico foi de comparação com o período pré-operatório, numa avaliação isolada na imagem da radiografia panorâmica, com o que realmente aconteceu no período trans-operatório, confirmando ou não os dados coletados. Desta forma, foi possível perceber se a radiografia panorâmica mostrou ser precisa neste planejamento pré-operatório, podendo ser uma ferramenta de uso rotineiro neste tipo de cirurgia. Ainda e apenas no formulário radiográfico, optou-se também por colocar a avaliação de um radiologista, para poder enriquecer aspectos sob o ponto de vista do especialista

na área e comparar com a avaliação do cirurgião, gerando uma discussão multidisciplinar pertinente.

Com isso, a primeira análise que pode ser feita foi o confronto entre cirurgião e o radiologista no formulário radiográfico. As diferenças apresentadas na maior parte dos itens avaliados não foram altas. Interessante é perceber que pelos resultados de ambas especialidades, comparando com outras pesquisas em outros centros [4, 5, 6, 16, 25], o Serviço de CBMF do HUB enquadra-se na estatística mundial para estes casos, com pacientes jovens que apresentam dentes sem erupção, mesioangulados, com relação 1-B ou 2-B, pela classificação de Pell & Gregory[1]. Alguns autores questionam esta forma de classificação, como Dudhia *et al.*[26] (2011), que observaram em seu estudo que a imagem panorâmica produz discrepâncias nas medidas angulares nas regiões de terceiro molar mandibular, sendo portanto, a sua interpretação duvidosa e podendo não refletir exatamente a orientação verdadeira do dente no momento trans-operatório.

O ponto mais variado entre o cirurgião e o radiologista foi a avaliação da existência de relação entre as raízes do terceiro molar e o canal alveolar inferior. Neste quesito, na subdivisão de "*não existir relação entre as duas regiões"*, foram observadas diferenças significativas, no qual o cirurgião interpretou, em 44 casos, a presença de nítida separação entre a raiz e o canal e, em 16 casos, a visualização das corticais íntegras superior e inferior do canal que se encontrava próximo ao ápice radicular. Para o radiologista, em apenas 16 casos houve separação completa de raiz e o canal e, em 25 casos, a integridade das corticais do canal próximo ao ápice dentário. Isto provavelmente pode ter acontecido por alguns fatores, entre eles o ambiente de trabalho do radiologista que normalmente ocorre numa sala preparada, com iluminação reduzida, presença de ferramentas

tipo lentes de aumento próprias para melhorar o refinamento da imagem e a questão do cuidado ao afirmar uma situação mais simples que na verdade se encaixa em casos limítrofes e de difícil decisão. Provavelmente, o laudo radiográfico sairá com a idéia de uma situação mais complicada para que o cirurgião trabalhe de maneira preventiva, evitando possíveis danos ao feixe neurovascular.

Na subdivisão de "*existir relação com o feixe neurovascular"*, o cirurgião observou mais a característica de "*faixa radiolúcida cruzando a raiz"* (7 casos) enquanto o radiologista observou mais a característica de "*perda da cortical superior e inferior do canal ao cruzar a raiz"* (12 casos). Autores como Szalma *et al.*[27] (2011) e Shahidi *et al.*[29] (2013) concluíram que nos casos de escurecimento das raízes na radiografia panorâmica e/ou perda da cortical superior, estreitamento ou súbita mudança na direção do canal, existe alto risco de exposição do nervo alveolar inferior durante o procedimento cirúrgico. Daí a importância de se definir mais precisamente estes aspectos para que no planejamento pré-operatório o cirurgião possa estar embasado e atento a estes sinais radiográficos, evitando possíveis acidentes [23, 29].

Em outras pesquisas, Szalma *et al.*[25] (2011), em concordância com Gomes *et al.* [20] (2008) e Guerrero *et al.*[30] (2014), concluíram que a radiografia panorâmica não forneceu imagens confiáveis o suficiente para predizer lesões nervosas, devido às limitações da imagem em duas dimensões e conseqüente sobreposição das estruturas anatômicas. Já outros autores afirmam que a panorâmica é uma ferramenta essencial para o diagnóstico pré-operatório [9, 17, 18, 21].

Para finalizar a comparação entre cirurgião e radiologista, os itens de "*número de raízes*" e "*condições patológicas*" não tiveram diferenças significantes, correspondendo aos dados da literatura mundial que traz os dentes terceiros molares com duas

raízes e na grande maioria dos tecidos removidos como sendo apenas o folículo ou capuz pericoronário.

Na avaliação do formulário cirúrgico, e este utilizado para confrontar a realidade do trans-operatório com as suspeitas coletadas no pré pelo formulário radiográfico, foi possível confirmar que a maioria dos casos efetivamente foi de dentes não irrompidos, mesioangulados seguidos dos verticais, com relação de inclusão variando em igual número de 1-B e 2-B, pela classificação de Pell & Gregory[1], indo de acordo com as análises feitas na avaliação pré-operatória.

Talvez o dado mais importante do formulário cirúrgico foi a relação com o feixe neurovascular alveolar inferior. Dos 69 casos, 59 não tiveram nenhuma verificação de relação, e isto pode ser traduzido como alguma visualização do feixe, ou alteração morfológica da raiz devido à proximidade ou contato com o canal alveolar. Do restante, 6 casos (8,69%) mostraram presença de sulco nas raízes do dente extraído e em 4 casos (5,79%) houve exposição do feixe, visto pela via alveolar. Com isso é possível dizer e concordar com outros autores [7, 8, 11, 14, 20] que a maioria dos terceiros molares não está intimamente relacionada ao nervo alveolar inferior e podem ser removidos sem injúrias ao mesmo.

Os números das raízes confirmadas após a extração também correspondeu a estatística geral para este grupo de pacientes, totalizando em 47 casos, a presença de duas raízes, seguido de 17 casos de raízes em formação. Este último dado mostra que, apesar do sexo feminino ter sido atendido em maior número e a idade média ter sido de 22 anos, nesses 24,63% dos casos não houve completa formação radicular, o que vai a contradição com outras pesquisas [4, 5, 6, 25]. Também, é interessante perceber que dos dois casos suspeitos da presença de mais de duas raízes, houve confirmação de apenas um caso e foi o radiologista que

percebeu o caso. Em contrapartida, a suspeita do dente supranumerário no pré-operatório foi confirmada no formulário cirúrgico, sendo a hipótese levantada pelo cirurgião.

De uma maneira geral a literatura ainda não traz confirmação absoluta da panorâmica como ferramenta confiável para o pleno planejamento pré-operatório nas cirurgias dos terceiros molares. Blaeser *et al.*[13] (2003) confirmaram em suas pesquisas que os achados panorâmicos de desvio do canal alveolar inferior, escurecimento de raiz do terceiro molar e a súbita mudança na direção da cortical do canal estão estatisticamente associadas com lesão ao nervo alveolar inferior. A ausência destes achados radiográficos está associada com o risco mínimo de injúria nervosa. Isto também corroborou com os resultados da pesquisa de Shahidi *et al.* [29] (2013).

Palma-Carrió *et al.*[24] (2010) concluíram que a radiografia panorâmica é um bom método para avaliação pré-operatória de extração de terceiros molares inferiores. Observaram que a ausência de sinais radiográficos entre as raízes do dente e o canal indica um risco mínimo de dano ao nervo. Por outro lado, quando houver algum sinal radiográfico que mostre relação anatômica direta entre o terceiro molar e o canal alveolar, eles sugerem a complementação com a tomografia computadorizada de feixe cônico (TCFC), para avaliar com maior precisão e nitidez, possíveis alterações não visualizadas ou sobrepostas na imagem panorâmica. O estudo de Guerrero *et al.* [30] em 2014 também confirmou estes aspectos.

Outros autores puderam comparar a panorâmica convencional com a digital [15, 21]. Benediktsdottir *et al.*[15] (2003), realizaram um estudo comparativo de cinco tipos de sistema de aquisição digital para a imagem panorâmica, e concluíram que são todos equivalentes na utilidade para o planejamento de extração de

terceiros molares e diagnósticos de anomalias dentais e patologias como a radiografia panorâmica convencional.

No nosso Serviço, como é rotina a solicitação da imagem panorâmica no planejamento pré-operatório para extração de terceiros molares, a pesquisa mostrou que ela pode ser uma ferramenta confiável desde que o cirurgião tenha o cuidado de observar e interpretar os sinais que ela nos passa. Nos 4 casos de exposição do feixe, os dentes encontraram-se com a característica a presença da faixa radiolúcida cruzando a raiz do dente, com graus de inclusão e angulação variados.

Portanto, para um cirurgião iniciante/inexperiente é interessante agregar, na presença de sinais radiográficos entre as raízes do dente e o canal alveolar inferior, uma conduta mais preventiva, solicitando uma tomografia computadorizada como complemento de imagem no planejamento pré-operatório. Sabe-se que, atualmente, a TCFC é de fácil acesso e de baixo custo ao paciente, com imagens geradas sem ampliação e distorção. Com isso, os vários possíveis cortes e criação de imagens em visões axiais, trans-axiais e coronais facilitam muito este planejamento [10, 14, 19, 22].

Monaco *et al.*[16] (2004) observaram que a TCFC deve ser obtida em caso de superposição do nervo alveolar inferior e as raízes do terceiro molar para confirmar o diagnóstico e melhorar o planejamento pré-operatório. Para Pawelzik *et al.*[12] (2002), que compararam as imagens radiográficas convencionais com as da TCFC, concluíram que nenhuma das duas técnicas radiográficas, se utilizadas separadamente, irá fornecer melhor informação para o planejamento pré-operatório. É importante relatar, entretanto, que não existe ainda nenhum estudo publicado que demonstre que o uso rotineiro da TC no pré-operatório reduza, significativamente, os danos nervosos durante a cirurgia de extração dos terceiros molares inferiores. Talvez um

estudo prospectivo longitudinal com este tipo de imagem poderá trazer novidades na conduta destes casos.

CONCLUSÕES

Com base nos resultados encontrados concluímos que os pacientes atendidos no Serviço de Cirurgia Buco-Maxilo-Facial do HUB encontram-se semelhantes aos demais serviços odontológicos de atendimento em saúde pública no Brasil e no mundo. A procura para tratamento ocorreu, em sua maior parte, por adultas jovens, apresentando dentes inclusos mesioangulados sem relação com o feixe neurovascular alveolar inferior.

A radiografia panorâmica foi uma ferramenta útil e confiável no planejamento pré-operatório para os casos de extração de dentes terceiros molares inferiores. Nos casos atendidos, não ocorreram acidentes ou complicações relacionados a um planejamento radiográfico pré-operatório deficiente.

Não se observaram diferenças significativas entre as análises pré e trans-operatória para o cirurgião, porém, nos dados de relação do ápice radicular em relação ao feixe neurovascular, houve diferença entre a avaliação do radiologista e o cirurgião. Com a tecnologia cada vez mais acessível, sugere-se comparação longitudinal prospectiva da tomografia computadorizada de feixe cônico com a radiografia panorâmica convencional e digital para estes casos cirúrgicos.

REFERÊNCIAS

1. Pell, GJ & Gregory, GT. Report on a ten-year study of a tooth division technique for the removal of impacted teeth. Am J Orthod., 28:660, 1942.
2. Goldbaum, M. Epidemiologia e serviços de saúde. Cadernos de Saúde Pública, v.12, sup.2, p.95-8, 1996.
3. Smith, AC. *et al*. Inferior alveolar nerve damage following removal of mandibular third molar teeth. A prospective study using panoramic radiography. Austr Dent J, v. 42, n. 3, p. 149-52, 1997.
4. Xavier, CRG. Perfil Epidemiológico dos pacientes atendidos nas clínicas da disciplina de cirurgia da Faculdade de Odontologia de Bauru da Universidade de São Paulo. Dissertação de Mestrado. Faculdade de Odontologia de Bauru, Universidade de São Paulo, São Paulo, 118f, 2003.
5. Moreira, RWF. *et al*. Perfil dos pacientes submetidos a exodontia na Faculdade de Odontologia de Piracicaba – Unicamp. Revista de Odontologia da Universidade de Passo Fundo, v.3, n.2, p.33-9, jul./dez, 1998.
6. Travassos, DB. *et al*. Perfil das exodontias realizadas na Clínica de Cirurgia I do Curso de Odontologia da Universidade Federal da Paraíba. Rev. Cir. Traumatol. Buco-Maxilo-fac, v.9, n.1, p.115-122, jan./mar, 2009.
7. Carmichael FA, McGowan DA. Incidence of nerve damage following third molar removal: a West of Scotland Oral Surgery Research Group Study. Br J Oral Maxillofac Surg.; 30:78-82, 1992.
8. Wenzel A, Aagaard E, Sindet-Pedersen S. Evaluation of a new radiographic technique: diagnostic accuracy for mandibular third molars. Dentomaxillofac Radiol.; 27:255-63, 1998.
9. Monsour P. Getting the most from rotational panoramic radiographs. Australian Dental Journal; 45(2):136-142, 2000.
10. Velvart P, Hecker H, Tillinger G. Detection of the apical lesion and the mandibular canal in conventional radiography and computed

tomography. Oral Surg Oral Med Oral Pathol Oral Radiol Endod.; 92:682-8, 2001.

11. Drage NA, Renton T. Inferior alveolar nerve injury related to mandibular third molar surgery: An unusual case presentation. Oral Surg Oral Med Oral Panthol Oral Radiol Endod.; 93:358-61, 2002.
12. Pawelzik J, Cohnen M, Willers R, Becker J. A comparison of conventional panoramic radiographs with volumetric computed tomography images in the preoperative assessment of impacted mandibular third molars. J Oral Maxillofac Surg.; 60:979-984, 2002.
13. Blaeser B, August MA, Donoff RB, *et al.* Radiographic risk factors for inferior alveolar nerve injury during third molar extraction. J Oral Maxillofac Surg.; 61:417, 2003.
14. Bell GW, Rodgers JM, Grime RJ, *et al.* The accuracy of dental panoramic tomographs in determining the root morphology of mandibular third molar teeth before surgery. Oral Surg Oral Med Oral Pathol Oral Radiol Endod.; 95:119-25, 2003.
15. Benediktsdottir IS, Hintze H, Petersen JK, Wenzel A. Accuracy of digital and film panoramic radiographs for assessment of position and morphology of mandibular third molars and prevalence of dental anomalies and pathologies. Dentomaxillofacial Radiology; 32:109-115, 2003.
16. Monaco G, Montevecchi M, Bonetti GA, Gatto MRA, Checchi L. Reliability of panoramic radiography in evaluating the topographic relationship between the mandibular canal and impacted third molars. J Am Dent Assoc.; 135:312-318, 2004.
17. Sant'Ana LFM, Giglio FPM, Ferreira OJ, Sant'Ana E, Capelozza ALA. Clinical evaluation of the effects of radiographic distortion on the position and classification of mandibular third molars. Dentomaxillofacial Radiology; 34:96-101, 2005.
18. Sedaghatfar M, August MA, Dodson TB. Panoramic radiographic findings as predictors of inferior alveolar nerve exposure following third molar extraction. J Oral Maxillofac Surg.; 63:3, 2005.
19. Öhman A., Kivijärvi K., *et al.*: Pre-operative radiographic evaluation of lower third molars with computed tomography. Dentomaxillofac Radiol.; 35: 30-35. 2006.
20. Gomes A, Vasconcelos EB, Silva OE, *et al.* Sensitivity and specificity of pantomography to predict inferior alveolar nerve damage during

extraction of impacted lower third molars. J Oral Maxillofac Surg.; 66:256, 2008.

21. Bundy MJ, Cavola CF, Dodson TB. Panoramic radiographic findings as predictors of mandibular nerve exposure following third molar extraction: Digital versus conventional radiographic techniques. Oral Surg Oral Med Oral Pathol Oral Radiol Endod.; 107: 36, 2009.
22. Nakayama K, Nonoyama M, Takaki Y, Kagawa T *et al.* Assessment of the relationship between impacted mandibular third molars and inferior alveolar nerve with dental 3-dimensional computed tomography. J Oral Maxillofac Surg.; 67:2587-2591, 2009.
23. Kamburoglu K; *et al*. Submandibular displacement of a mandibular third molar root during extraction: a case report. Cases Journal; 3:8, 2010.
24. Palma-Carrió C, García-Miró B, Larrazabal-Morón C, Peñarrocha-Diago MA. Radiographic signs associated with inferior alveolar nerve damage following lower third molar extraction. Med Oral Patol Oral Cir Bucal; Nov 1:15 (6):886-90, 2010.
25. Szalma J, Lempel E, Jeges S, *et al.* The prognostic value of panoramic radiography of inferior alveolar nerve damage after mandibular third molar removal. Retrospective study of 400 cases. Oral Surg Oral Med Oral Pathol Oral Radiol Endod.; 102: 294, 2010.
26. Dudhia R, Monsour PA, Savage NW, Wilson RJ. Accuracy of angular measurements and assessment of distortion in the mandibular third molar region on panoramic radiographs. Oral Surg Oral Med Oral Pathol Oral Radiol Endod.; 111:508-516, 2011.
27. Szalma J, Lempel E, Jeges S, *et al.* Darkening of Third Molar Roots: Panoramic Radiographic Associations With Inferior Alveolar Nerve Exposure. J Oral Maxillofac Surg.; 69:1544-1549, 2011.
28. Jung YH, Nah KS & Cho BH. Correlation of panoramic radiographs and cone beam computed tomography in the assessment of a superimposed relationship between the mandibular canal and impacted third molars. Imaging Sci Dent. Sep;42(3):121-127, 2012.
29. Shahidi S, Zamiri B, Bronoosh P. Comparison of panoramic radiography with cone beam CT in predicting the relationship of the mandibular third molar roots to the alveolar canal. Imaging Science in Dentistry; 43: 105-9. 2013
30. Guerrero ME, Botetano R, Beltran J *et al.* Can preoperative imaging help to predict postoperative outcome after wisdom tooth removal? A

randomized controlled trial using panoramic radiography versus cone-beam CT. Clinical Oral Investigations. 18(1):335-342, 2014.

ANEXOS

NORMAS DA REVISTA

DENTOMAXILLOFACIAL RADIOLOGY

Title page

The title page is a separate submission item to the main manuscript and should provide the following information:

- Title of the paper. Abbreviations other than CT or MRI should not be used in the title.
- A shortened version of the title (no more than 70 characters in length, including spaces) should be provided for use as the running head. Abbreviations are permissible.
- Author names, qualifications and affiliations.
- Statement indicating any source of funding or financial interest where relevant should be included.
- Cover letter or statement can be included into the title page, but please note this is not a compulsory item.
- Acknowledgments; these should be brief and should indicate any potential conflicts of interest and sources of financial support

Blind title page

A blind title page should be included with the full manuscript, giving only the title and short title (i.e. without the authors' names and affiliations), for use in the double-blind peer-review process.

Abstract

The abstract should be an accurate and succinct summary of the paper, not exceeding **250 words**.

For research papers (full papers and short communications) only: the abstract should be constructed under the following subheadings:

- Objectives;
- Methods;
- Results;
- Conclusions;
- Advances in knowledge: Advances in knowledge should be 1 or 2 sentences describing why the paper is novel and what it adds to the current research in that field.

These subheadings should appear in the text of the abstract. It should not contain references. The abstract should: indicate the specific objective or purpose of the article; describe the methods used to achieve the objective, stating what was done and how it was done; present the findings of the methods described – key statistics should be included; present the conclusion of the study based solely on the data provided, and highlight the novelty of the work.

Main text

Please organise your paper in a logical structure with clear subheadings to indicate relevant sections. It is up to the authors to decide the specific nature of any subheadings as they see fit.

Research papers typically follow the structure: Introductory section; Methods and materials/patients; Results; Discussion; Conclusion; Acknowledgments (if relevant).

Present results in a clear logical sequence. The conclusions drawn should be supported by the results obtained and the discussion section should comment critically on the findings and conclusions as well as any limitations on the work.

An appendix may be used for mathematical formulae or method details of interest to readers with specialist knowledge of the area.

NB please do not include acknowledgments in the main manuscript file; please only include these on the title page.

Please:

- Avoid repetition between sections.
- Avoid repetition of text featured in tables and the main body of the article.
- Abbreviations and acronyms may be used where appropriate, but must always be defined where first used.
- The names and locations (town, country) of manufacturers of all equipment and non-generic drugs must be given.
- Avoid the use of footnotes.

References

- Authors are responsible for the accuracy of the references. Only papers closely related to the work should be cited; exhaustive lists should be avoided. All references must appear both in the text and the reference list.
- References should follow the Vancouver format.

- In the text, references are cited in numerical order as superscript numbers starting at 1. The superscript numbers are placed after the full point.
- At the end of the paper, starting on a new page, references should be listed in numerical order corresponding to the order in which they appear in the text.
- A reference cited in a table or figure caption counts as being cited where the table or figure is first mentioned in the text.
- Papers in press may be included in the list of references.
- Do not include references to uncompleted work or work that has not yet been accepted for publication. Abstracts and/or papers presented at meetings not in the public domain should not be included as references.
- References to private communications should be given only in the text (i.e. no number allocated). The author and year should be provided.
- If there are 6 or fewer authors, list them all. If there are 7 or more, list the first 6 followed by et al.
- Abbreviations for titles of medical periodicals should conform to those used in the latest edition of Index Medicus.

Tables

- **Each table should be uploaded separately and numbered.**
- Tables should be referred to specifically in the text of the article and provided in the same document.
- Tables should be in editable MS Word format.

- Number tables consecutively with Arabic numerals (1, 2, 3, etc.), in the order in which they appear in the text.
- Each table should have a short descriptive title.
- Tables should be self-explanatory and not duplicate data given in the text or figures.
- Aim for maximum clarity when arranging data in tables. Where practicable, entries in tables of figures should be confined to one line (row) in the table, e.g. “value (±sd) (range)” on a single line is preferred to stacking each entry on three separate lines.
- Ensure that all columns and rows are properly aligned.
- Include rules (lines) for the table.
- Columns should be appropriately spaced based on the content. Rows should be double-spaced.
- A table may have footnotes if necessary. These should be referred to within the table by superscript letters, which will then also be given at the beginning of the relevant footnote. Each footnote should begin on a new line. A general footnote referring to the whole table does not require a superscript letter.
- Abbreviations in tables should be defined in footnotes even if defined in the text or a previous table.

Figures

Figures should be referred to specifically in the text of the paper. Number figures consecutively using Arabic numerals (1, 2, 3, etc.) and any figure that has multiple parts should be labelled alphabetically (e.g. 2a, 2b). Concise, numbered legend(s) should be listed on a separate sheet. Avoid repeating material from the text. Abbreviations used in figures should be defined in the caption.

Files

- **Each figure (including figure parts) should be uploaded separately and numbered.**
- Image files should be supplied in EPS, TIFF, PDF, PPT or JPEG format.
- TIFF is preferred for halftones, i.e. medical images such as radiographs, MR scans etc.
- EPS is preferred for drawn artwork (line drawings and graphs).
- For JPEG files, it is essential to save at maximum quality, i.e. “10”, to ensure that quality is satisfactory when the files are eventually decompressed.
- Do not supply GIF files – GIF is a compressed format that can cause quality problems when printed.

Colour

- **Online**: Reproduction of colour figures online is free.
- **Print**: The cost of reproduction of colour figures in print will be charged to the author at the following rates: £300 for one colour image, £500 for two colour images and £100 for each subsequent additional colour image.

  All prices are exclusive of UK VAT.

  You will be asked to indicate whether or not you would like colour figures in print as part of the submission process. Images that do need to be reproduced in colour should be saved in CMYK, with no RGB or Pantone references contained within them.

- If you **do not** wish to have your figures reproduced in colour:
    - our production department will convert your files to monochrome for the print version of your article. You do not need to submit a separate black and white version of your images.
    - make sure the figure legends and main text contains no reference to colour in the images.

Resolution

- Files should be saved at the appropriate dpi (dots per inch) for the type of graphic (the typical screen value of 72 dpi will not yield satisfactory printed results). Lower resolutions will not be usable.
- Line drawings – save at 800 dpi (or 1200 dpi for fine line work).
- Halftone and colour work – save at 300 dpi.

Composition

- The image should be cropped to show just the relevant area (i.e. no more than is necessary to illustrate the points made by the author whilst retaining sufficient anatomical landmarks). The amount of white space around the illustration should be kept to a minimum.
- Supply illustrations at the size they are to be printed, usually 76 mm wide (single column of text) or for especially large figures 161 mm (two columns of text).
- Annotations, e.g. arrows, should be used to indicate subtle but salient points. All annotations should be included within the images supplied.

- Patient identification must be obscured.

Additional points to note:

- Do not put a box around graphs, diagrams or other artwork.
- Avoid background gridlines unless these are essential (e.g. confidence limits).
- Fonts should be Adobe Type 1 standard – Helvetica or Times are preferred.
- Ensure that lettering is appropriately sized – should correspond to 8 or 9 pt when printed.
- Include all units of measurement on axes.
- All lines (e.g. graph axes) should have a minimum width of ¼ pt (0.1 mm) otherwise they will not print; 1 pt weight is preferable.
- Avoid using tints (solid black and white or variations of crosshatching are preferred), but any tints that are used must be at a minimum 5% level to print (but do not use too high a tint as it may print too dark).
- Do not use three-dimensional histograms when the addition of a third dimension gives no further information.

Appendices

If the material can be included in the main text, authors are encouraged to do so. If an appendix is necessary, e.g. mathematical calculations that would disrupt the text, it should be supplied as a separate file. If more than one appendix is included, these should be identified using different letters.

- An appendix may contain references, but these should be listed separately and numbered A1, A2, etc.

- Appendices must be referred to in the main text.

Supplementary material

There are no restrictions on supplementary file formats, though it is recommended that authors choose file types that the majority of readers will be able to open e.g.

- Text/Data: PDF, Word, Excel, Powerpoint, .txt
- Graphics: TIF, PNG, JPEG, GIF
- Video: AVI, MOV, MP4, MPEG, WMV
- Audio: mp3, m4a

Units, symbols and mathematics

Authors should use the International System of Units (SI) [1]. Units of radiation should be given in SI, e.g. 1 Sv, 1 Gy, 1 MBq. Exceptions are mmHg for blood pressure and g dl–1 for haemoglobin. For guidance, authors can refer to the publication Units, Symbols and Abbreviations. A guide for medical and scientific authors [2].

- All radiation factors (dose/time/fractionation) must be listed.
- Equations should be numbered (1), (2) etc. to the right of the equation. Do not use punctuation after equations.
- Do not include dots to signify multiplication – parameters should simply be typed closed up, or with a multiplication sign if necessary to avoid ambiguity.

Statistical Guidelines

The aim of the study should be clearly described and a suitable design, incorporating an appropriate number of subjects, should

be used to accomplish the aim. It is frequently beneficial to consult a professional statistician before undertaking a study to confirm it has adequate power, and presentation of a power calculation within the paper demonstrates the ability of the study to detect clinically or biologically meaningful effects.

Details should be provided on selection criteria, whether data were collected prospectively or retrospectively, and any exclusions or losses to follow-up that might affect the study population. Information on subject characteristics in groups being compared should be given for any factors that could potentially bias the comparison of the groups; such information is often best presented in a tabular format in which the groups are in adjacent columns. If the study was randomized, details of the randomization procedure should be included.

Measures of variation should be included for all important results. When means are presented, the standard deviation or the standard error of the mean should also be given, and it should be clear which of these two measures is being quoted. When medians are given, measures of variation such as the interquartile range or overall range should also be included. Estimates of differences, e.g. between two means being compared, should be provided with 95% confidence limits to aid the reader and author to interpret the results correctly. Note that estimation of the size of effects, e.g. treatment or prognostic factor effects, is as important as hypothesis testing.

Statistical procedures should be described and referenced for all p-values given, and the values from which they were derived should be included. The validity of statistical procedures should also be confirmed, e.g. the t-test requires normal distribution(s) in the basic data and the chi-squared test is not valid when the

expected numbers in cells are less than 5. Data may sometimes be transformed, e.g. using a log or square root transformation, to achieve normality. Non-parametric tests should be used when the conditions for normality are not met. It should be noted, however, that the Wilcoxon signed rank test (the non-parametric equivalent of the paired t-test) is semi-quantitative. If more than two groups are being compared then an analysis of variance should be performed before undertaking comparisons of pairs of groups. You are advised to seek the help of a professional statistician if you are uncertain of the appropriateness or interpretation of statistical methods.

Analysis of repeated measurements on the same subject can give rise to spurious results if comparisons are made at a large number of different time points. It is frequently preferable to represent each subject's outcome by a single summary measure chosen for its appropriateness. Examples of such measures are the area under the curve, the overall mean, the maximum or minimum, and the time to reach a given value. Simple statistics can then be applied to these summary measures. The results of the evaluation of a test procedure should state clearly the criteria used to define positivity, and the sensitivity, specificity, positive predictive value and negative predictive value should all be quoted together with their 95% confidence limits.

1. Goldman DT, Bell RJ, eds. The International System of Units (SI). 5th edn. London, UK: HMSO; 1987.

2. Baron DN, ed. Units, symbols and abbreviations. A guide for medical and scientific authors. 5th edn. London, UK: Royal Society of Medicine Press; 1994.

APROVAÇÃO NO COMITÊ DE ÉTICA:

Universidade de Brasília
Faculdade de Ciências da Saúde
Comitê de Ética em Pesquisa – CEP/FS

PROCESSO DE ANÁLISE DE PROJETO DE PESQUISA

Registro do Projeto no CEP: **098/10**

Título do Projeto: "Avaliação da precisão da radiografia panorâmica no planejamento cirúrgico para extração de terceiros molares inferiores em pacientes atendidos no Serviço de Cirurgia Buco-Maxilo-Facial do Hospital Universitário de Brasília".

Pesquisador Responsável: André Luís Cortez

Data de Entrada: 30/07/10

Com base na Resolução 196/96, do CNS/MS, que regulamenta a ética em pesquisa com seres humanos, o Comitê de Ética em Pesquisa com Seres Humanos da Faculdade de Ciências da Saúde da Universidade de Brasília, após análise dos aspectos éticos e do contexto técnico-científico, resolveu **APROVAR** o projeto **098/10** com o título: "Avaliação da precisão da radiografia panorâmica no planejamento cirúrgico para extração de terceiros molares inferiores em pacientes atendidos no Serviço de Cirurgia Buco-Maxilo-Facial do Hospital Universitário de Brasília", analisado na 7ª Reunião Ordinária, realizada no dia 10 de agosto de 2010.

O pesquisador responsável fica, desde já, notificado da obrigatoriedade da apresentação de um relatório semestral e relatório final sucinto e objetivo sobre o desenvolvimento do Projeto, no prazo de 1 (um) ano a contar da presente data (item VII.13 da Resolução 196/96).

Brasília, 11 de agosto de 2010.

Prof. Volnei Garrafa
Coordenador do CEP-FS/UnB

Comitê de Ética em Pesquisa com Seres Humanos - Faculdade de Ciências da Saúde
Universidade de Brasília - Campus Universitário Darcy Ribeiro - CEP: 70.910-900
Telefone: (61) - 3107-1947 Email: cepfs@unb.br

FORMULÁRIO RADIOGRÁFICO:

FORMULÁRIO RADIOGRÁFICO

DATA: _____/_____/_____.

PACIENTE:_____

_____

IDADE: _____ SEXO: F ☐ M ☐

DENTE ___

- **ERUPÇÃO**:

☐ Total

☐ Parcial

☐ Sem erupção:

☐ Com cobertura óssea

☐ Com cobertura por mucosa

- **ANGULAÇÃO**:

☐ Vertical ☐ Mesioangular ☐

☐ Distoangular ☐ Horizontal ☐

Transversal Linguo ou vestibuloversão

- **RELAÇÃO COM BORDO ANTERIOR DO RAMO**

☐ ☐

1 2 ☐ 3

- **RELAÇÃO COM O PLANO OCLUSAL**

☐ A ☐ B ☐ C

RAÍZES

- **RELAÇÃO COM O FEIXE NEUROVASCULAR**:

☐ Não tem relação com o feixe:

☐ Raiz e canal mandibular separados

☐ Presença da cortical inferior e superior do canal mandibular ao cruzar a raiz do dente

☐ Tem relação com o feixe:

☐ Perda da cortical superior e inferior do canal mandibular ao cruzar a raiz do dente

☐ Estreitamento das duas corticais ao cruzar a raiz do dente

☐ Súbita mudança na direção das duas corticais ao cruzar a raiz do dente

☐ Faixa radiolúcida cruzando a raiz do dente

- **NÚMERO E MORFOLOGIA (visão face vestibular):**

☐

1 raiz:

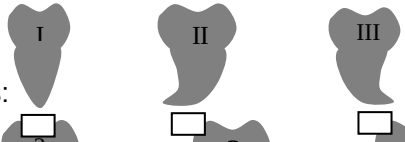

2 raízes:

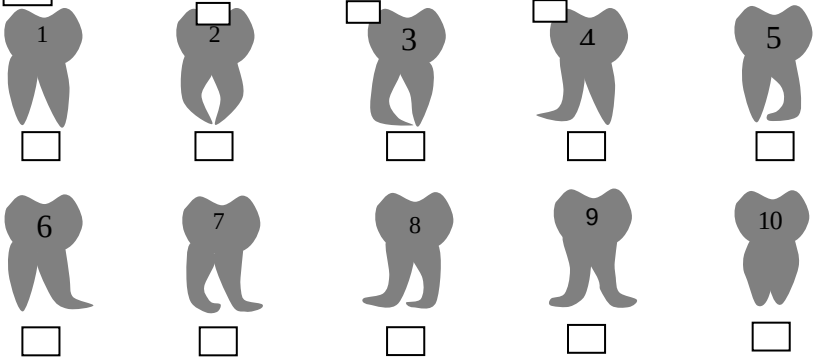

Mais que 2 raízes

Em formação

Descrição de condições patológicas:

_____

FORMULÁRIO CIRÚRGICO:

FORMULÁRIO CIRÚRGICO

DATA _____/_____/_____.

PACIENTE:_____

IDADE: _____ SEXO: F ☐ M ☐

INÍCIO DA CIRURGIA: _____:_____

TÉRMINO DA CIRURGIA: _____:_____

1- Durante a cirurgia

DENTES

- **ERUPÇÃO**:

☐ Total

☐ Parcial

☐ Sem erupção:

  ☐ Com cobertura óssea

  ☐ Com cobertura por mucosa

- **ANGULAÇÃO**:

☐ Vertical ☐ Mesioangular

☐ Distoangular ☐ Horizontal

☐ Transversal ☐ Linguo ou vestibuloversão

- **RELAÇÃO COM BORDO ANTERIOR DO RAMO**

☐ 1 ☐ 2 ☐ 3

- **RELAÇÃO COM O PLANO OCLUSAL**

☐ A ☐ B ☐ C

RAÍZES

- **RELAÇÃO COM O FEIXE NEUROVASCULAR**:

☐ Visualização do feixe via alveolar

☐ Presença de sulcos nas raízes do dente extraído

☐ Sem nenhuma verificação

2- Após a cirurgia

RAÍZES

- **NÚMERO E MORFOLOGIA (visão face vestibular):**

☐ 1 raiz:

☐ 2 raízes:

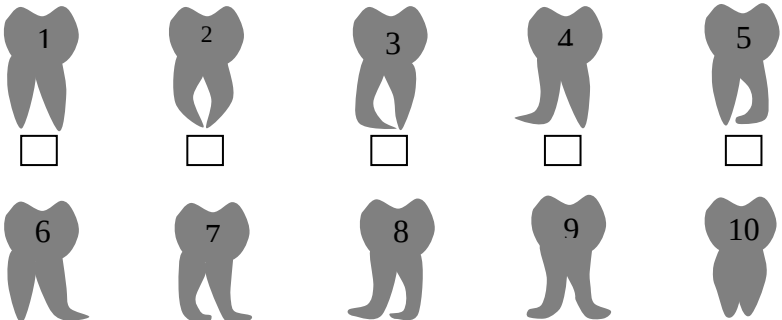

☐ Mais que 2 raízes

☐ Em formação

Descrição de condições patológicas:

_____