

Bruna Alves Sato

Planejamento multidisciplinar para restabelecer a estética do sorriso: fechamento de diastemas.

Brasília  
2014



Bruna Alves Sato

Planejamento multidisciplinar para restabelecer a estética do sorriso: fechamento de diastemas.

Trabalho de Conclusão de Curso apresentado ao Departamento de Odontologia da Faculdade de Ciências da Saúde da Universidade de Brasília, como requisito parcial para a conclusão do curso de Graduação em Odontologia.

Orientador: Prof. Dr. Wagner Rodrigues Duarte

Coorientador: Prof. Dr. Leandro Augusto Hilgert

Brasília  
2014



Para minha amada família.



## AGRADECIMENTOS

Ao professor Wagner Rodrigues Duarte, meu orientador, pela paciência e por tornar possível a conclusão do curso.

Ao professor Leandro Augusto Hilgert, meu coorientador, pela honra e prazer de acompanhar o seu trabalho. A sua excelência clínica será o patamar que sempre buscarei atingir.

Ao Professor An Tien Li por todo apoio e ajuda com o tratamento ortodôntico.

À professora Aline Fernandes, pelo carinho e apoio generosos, que muitas vezes me fizeram ter forças para superar as dificuldades e seguir em frente.

À Marina Sales, minha amada amiga e dupla, pela convivência divertida, pelas muitas histórias e aprendizados. Sua transparência é uma das melhores qualidades que podemos ter.

Ao Luiz, pela amizade fácil, as conversas sinceras, o cuidado, o carinho, por me alegrar nas manhãs pesadas de clínica estando sempre por perto.

À Patrice, Wanessa, Iryana, Patrícia e Isabella, pela amizade, carinho e compreensão durante o curso.





## Agradecimentos especiais

Ao meu pai, Sato, por colocar a família sempre em primeiro plano, cuidar de mim com tanto amor, por ser meu maior exemplo de pessoa honesta, honrada e justa em quem me espelho todos os dias.

À minha mãe, Hilda, pela paciência, cuidado, amizade, amor, compreensão e carinho sem tamanho.

À minha irmã, Kléia, pelas conversas prazerosas, por sempre me apoiar, pelo amor generoso e intenso por tudo e todos.

Às minhas amigas da vida, Anna e Samara, por serem minhas amigas (em seu amplo e belo conceito) eternas.

Ao Victor, pelo companheirismo, carinho, preocupação e amor. Sem o seu apoio e motivação eu teria preferido desistir.



## EPÍGRAFE

“É mais fácil obter o que se deseja com um sorriso do que à  
ponta da espada.”

*William Shakespeare*



## RESUMO

SATO, Bruna Alves. Planejamento multidisciplinar para restabelecer a estética do sorriso: fechamento de diastemas. 2014. Trabalho de Conclusão de Curso (Graduação em Odontologia) – Departamento de Odontologia da Faculdade de Ciências da Saúde da Universidade de Brasília.

A presença de diastemas nos dentes anteriores da maxila geralmente tem impacto negativo na estética do sorriso. A resolução estética e funcional dessa condição pode envolver a atuação integrada de especialidades odontológicas distintas. O presente artigo evidencia a integração entre especialidades odontológicas no tratamento de diastemas nos dentes anteriores superiores em um paciente jovem, descrevendo passo a passo as análises e protocolos realizados para diagnóstico, planejamento e tratamento. Uma análise estética do conjunto dentogengivolabial e facial e o planejamento digital do caso foram feitos. Após o planejamento digital, foram realizados o tratamento ortodôntico de curta duração e tratamento restaurador direto com resinas compostas. O planejamento e a atuação multidisciplinar foram bem sucedidos e os resultados obtidos bastante satisfatórios, tanto do ponto de vista estético como funcional. Conclui-se que a integração da abordagem ortodôntica e os procedimentos restauradores são capazes de restabelecer a forma, função e harmonia do sorriso.



## ABSTRACT

SATO, Bruna Alves. 2014. Undergraduate Course Final Monograph (Undergraduate Course in Dentistry) – Department of Dentistry, School of Health Sciences, University of Brasília.

The presence of diastema in the maxillary anterior teeth has usually a negative impact on the smile esthetics. The esthetic and functional resolution of this condition may involve the integrated action of different dental specialties. This article demonstrates the integration between dental specialties on the treatment of diastema in the upper anterior teeth in a young patient, describing a step by step analysis and protocols developed for the diagnosis, planning and treatment. A esthetic analysis of the facial and dentogingivolabial components and a digital planning of the case were performed. After digital planning, short time orthodontic treatment and treatment with direct restorative composites were carried out. The planning and the multidisciplinary approach were successful and the results were very satisfactory, both esthetically and functionally. We conclude that the integrated approach of orthodontic and restorative procedures are able to restore form, function and harmony of the smile.





## SUMÁRIO

Artigo Científico .....	19
Folha de Título .....	21
Resumo .....	23
Abstract .....	25
1 Introdução .....	27
2 Relato de Caso Clínico.....	31
2.1 Exame Clínico .....	32
2.2 Planejamento Digital Inicial .....	34
2.3 Fase I: Tratamento ortodôntico .....	36
2.4 Fase II: Planejamento, simulação e restaurações estéticas ..	39
2.5 Fase III: Acompanhamento e tratamento do Bruxismo .....	49
3 Discussão .....	51
4 Conclusão .....	55
Referências .....	57
Anexos .....	59
Normas da Revista.....	59



## ARTIGO CIENTÍFICO

Este trabalho de Conclusão de Curso é baseado no artigo científico: SATO, Bruna Alves; HILGERT, Leandro Augusto; DUARTE, Wagner Rodrigues. Planejamento multidisciplinar para restabelecer a estética do sorriso: fechamento de diastemas. Apresentado sob as normas de publicação da Revista Dental Press de Estética.



## FOLHA DE TÍTULO

Planejamento multidisciplinar para restabelecer a estética do sorriso: fechamento de diastemas.

Multidisciplinary treatment planning to re-establish smile esthetics: diastema closure

Bruna Alves Sato<sup>1</sup>  
Leandro Augusto Hilgert<sup>2</sup>  
Wagner Rodrigues Duarte<sup>3</sup>

<sup>1</sup>Aluna de Graduação em Odontologia da Universidade de Brasília.

<sup>2</sup> Professor Adjunto de Dentística da Universidade de Brasília.

<sup>3</sup> Professor Adjunto de Periodontia da Universidade de Brasília.

Correspondência: Prof. Wagner Rodrigues Duarte  
Campus Universitário Darcy Ribeiro - UnB - Faculdade de  
Ciências da Saúde - Departamento de Odontologia - 70910-900 -  
Asa Norte - Brasília - DF  
E-mail: duartew@yahoo.com / Telefone: (61) 31071849



## RESUMO

Planejamento multidisciplinar para restabelecer a estética do sorriso: fechamento de diastemas.

### Resumo

A presença de diastemas nos dentes anteriores da maxila geralmente tem impacto negativo na estética do sorriso. A resolução estética e funcional dessa condição pode envolver a atuação integrada de especialidades odontológicas distintas. O presente artigo evidencia a integração entre especialidades odontológicas no tratamento de diastemas nos dentes anteriores superiores em um paciente jovem, descrevendo passo a passo as análises e protocolos realizados para diagnóstico, planejamento e tratamento. Uma análise estética do conjunto dentogengivolabial e facial e o planejamento digital do caso foram feitos. Após o planejamento digital, foram realizados o tratamento ortodôntico de curta duração e tratamento restaurador direto com resinas compostas. O planejamento e a atuação multidisciplinar foram bem sucedidos e os resultados obtidos bastante satisfatórios, tanto do ponto de vista estético como funcional. Conclui-se que a integração da abordagem ortodôntica e os procedimentos restauradores são capazes de restabelecer a forma, função e harmonia do sorriso.

### Palavras-chave

Diastema. Ortodontia Corretiva. Dentística Operatória. Estética.





## ABSTRACT

Multidisciplinary treatment planning to re-establish smile esthetics: diastema closure.

### Abstract

The presence of diastema in the maxillary anterior teeth has usually a negative impact on the smile esthetics. The esthetic and functional resolution of this condition may involve the integrated action of different dental specialties. This article demonstrates the integration between dental specialties on the treatment of diastema in the upper anterior teeth in a young patient, describing a step by step analysis and protocols developed for the diagnosis, planning and treatment. A esthetic analysis of the facial and dentogingivolabial components and a digital planning of the case were performed. After digital planning, short time orthodontic treatment and treatment with direct restorative composites were carried out. The planning and the multidisciplinary approach were successful and the results were very satisfactory, both esthetically and functionally. We conclude that the integrated approach of orthodontic and restorative procedures are able to restore form, function and harmony of the smile.

### Keywords

Diastema. Orthodontics, Corrective. Dentistry, Operative. Esthetics.



# INTRODUÇÃO

## 1 INTRODUÇÃO

A composição de um sorriso considerado belo, atraente e saudável envolve o equilíbrio entre a forma e simetria dos dentes, lábios e gengiva, além da maneira com que esses elementos se relacionam e se harmonizam com a face dos pacientes.<sup>1</sup> Muitas vezes alterações nas proporções, posicionamentos e formas desses elementos, podem gerar uma desarmonia a qual pode ser julgada como algo que não se encaixa nos padrões estéticos, por exemplo, os diastemas nos dentes anteriores da maxila que acarretam no comprometimento da estética e desarmonia da face.

Os diastemas dentais referem-se a intervalos, ou espaços, maiores que 0,5 milímetros entre as superfícies proximais de dentes adjacentes, resultado do fato de um dente da arcada dentária não estar em contato com o dente adjacente.<sup>2-3</sup> Apresentam-se, notavelmente, como característica marcante durante a infância e no desenvolvimento da dentição mista. Em condições de normalidade, tendem a diminuir com a erupção dos incisivos laterais superiores e fechar-se espontaneamente, ao final da dentadura mista, com a erupção dos caninos superiores permanentes.<sup>4-5</sup>

A presença do diastema na dentição permanente desfavorece a beleza do sorriso, a harmonia dentofacial e requer tratamento, principalmente, se causar incômodo estético ao paciente. A etiologia do diastema que exige intervenção é na maioria das vezes multifatorial e pode estar relacionada a diversos fatores: 1) estrutura anormal do arco maxilar - discrepância dento-óssea positiva; 2) anomalias dentárias – agenesia e/ou microdontia dos incisivos laterais superiores; 3) hereditariedade – a discrepância dento-óssea positiva, assim como a agenesia e a microdontia, são determinadas geneticamente; 4) hábitos orais deletérios – sucção e pressionamento lingual atípico; 5) impedimentos físicos - supranumerário *mesiodens* ou patologias localizadas na região mediana da pré-maxila as quais funcionam como barreiras físicas para o fechamento fisiológico do diastema mediano; 6) presença do freio labial espesso e com baixa inserção - foi largamente discutida como o fator etiológico primário do diastema mediano,

mas hoje, entende-se que seja a causa de uma pequena parcela dos casos ou até mesmo uma consequência da presença do diastema.<sup>3,5-6</sup>

Dentre as possibilidades de tratamento, existem o fechamento pela movimentação ortodôntica, o uso de incrementos de resina composta, o uso de cerâmicas ou a combinação deles, além da intervenção cirúrgica caso a sua etiologia esteja relacionada a algum impedimento físico. Frequentemente o planejamento desses casos é complexo e exige a atuação conjunta da Ortodontia, Dentística e as vezes a Periodontia para o planejamento, execução e acompanhamento do caso, buscando a efetiva reabilitação estética e, primordialmente, funcional do paciente.

A concepção do sorriso estético ideal deve ser feita sob critérios clínicos objetivos mensuráveis e subjetivos relacionados ao paciente. Desta forma, o objetivo de todo tratamento estético dental é a criação de um sorriso que integre as necessidades funcionais, estéticas e emocionais do paciente e do profissional. Buscando atingir grande parte das expectativas do paciente, será utilizado um planejamento digital detalhado e integrado, abrangendo recursos modernos, baseado no Digital Smile Design (DSD), o qual utiliza ferramentas digitais para aprimorar e facilitar o trabalho e a comunicação com o paciente.

O protocolo DSD é uma ferramenta moderna que permite melhorar o diagnóstico estético; a comunicação interdisciplinar; a análise estética crítica durante, no pós-tratamento e na reavaliação e a relação dentista-paciente, tudo isso através da utilização de recursos digitais incluindo a colocação de linhas e desenhos sobre as fotos, seguindo uma sequência específica para o planejamento e análise das medidas e padrões faciais.<sup>7</sup> Dessa forma, é possível, ter uma previsão mais dinâmica do resultado final, já que possibilita a visualização do planejamento, não somente com o enceramento do modelo, mas também através da apreciação da beleza do sorriso em conjunto com a face.

O tratamento ortodôntico realizado antes da reabilitação estética, no caso de fechamento de diastemas, facilita e viabiliza os procedimentos restauradores. Também permite assegurar que as restaurações fiquem em equilíbrio com o sistema estomatognático e não interfiram na oclusão do paciente.

O planejamento integrado se mostra de grande importância para garantir um resultado final agradável ao paciente. O presente artigo descreve uma abordagem multidisciplinar para a reabilitação de um paciente jovem com diastemas nos dentes anteriores superiores e tem por objetivo evidenciar a importância da atuação conjunta das especialidades e o trabalho coordenado entre elas com finalidade de devolver e proporcionar ao paciente um sorriso que se enquadra nos padrões estéticos preconizados. Será descrito, passo a passo, as análises e protocolos realizados para diagnóstico, planejamento e tratamento do caso, apresentando, por fim, o resultado da intervenção multidisciplinar proposta.

# RELATO DE CASO CLÍNICO

## 2 RELATO DE CASO CLÍNICO

### 2.1 EXAME CLÍNICO

Paciente do sexo masculino, 22 anos de idade, compareceu à Clínica Odontológica do Hospital Universitário de Brasília, relatando como queixa principal o grande incômodo estético do seu sorriso devido à presença de espaços entre os dentes anterossuperiores.

Durante anamnese não foi relatada condição sistêmica relevante e ao exame clínico intrabucal, constatou-se a presença de todos os dentes permanentes, inclusive terceiros molares, saúde periodontal e ausência de lesões cáries. Todavia, foram observados diastemas generalizados, desgastes nas cúspides dos dentes posteriores e borda incisal dos dentes anteriores, sugerindo que o paciente possuía o hábito parafuncional de bruxismo noturno<sup>8</sup>, transmitindo um aspecto antiestético para o sorriso.

Foram realizadas fotografias extra e intrabucais para futura análise e planejamento digital, além da confecção de modelos de estudo do paciente. Nas fotografias extrabucais, a análise frontal mostrou que a face era simétrica, apresentava os terços da face distintos, com o terço médio maior que o superior e o terço inferior maior que o médio. Havia ausência de exposição das bordas incisais dos dentes anteriores superiores, com o lábio em repouso (Fig. 1A-C).



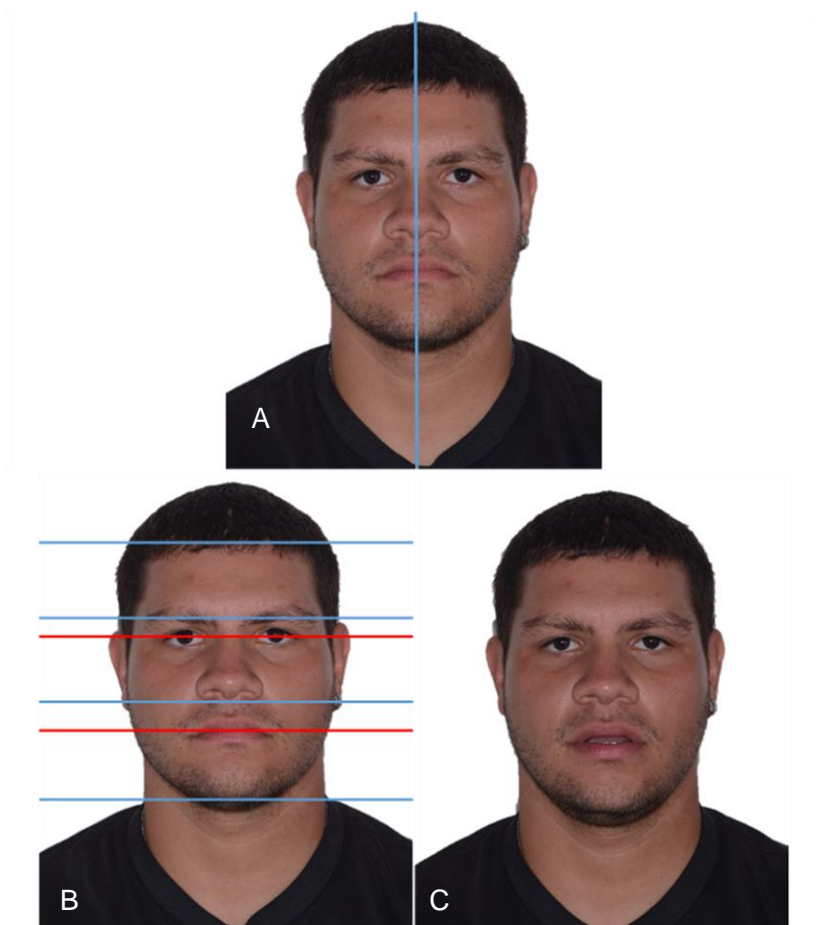


Figura A) Visão frontal do paciente, o traçado da linha média da face ressalta que o paciente é bilateralmente simétrico; B) Os traçados médios da face (em azul) demonstram que o paciente possui o terço inferior levemente maior que o terço médio da face; C) Ausência da exposição das incisais dos dentes superiores com o lábio em repouso.

Nas fotografias intrabucais, observou-se a presença de diastemas na arcada superior, de, aproximadamente, 2,0 mm entre as bordas incisais dos incisivos centrais e diastemas menores generalizados de canino a canino (Fig. 2) O paciente possui mordida Classe I, neutro oclusão, de acordo com as classificações de Angle<sup>9</sup>,

todavia apresentava mínimo trespasse horizontal, distância entre a face vestibular do incisivo inferior e a borda incisal do incisivo superior, medida no plano horizontal.

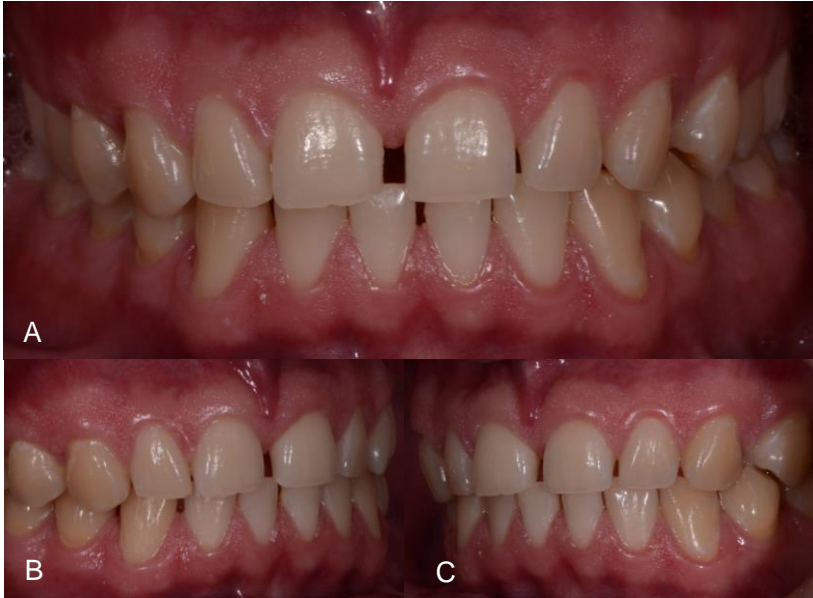

Figura 2 - Presença de diastemas generalizados.

## 2.2 PLANEJAMENTO DIGITAL INICIAL

Levando em consideração as informações obtidas durante o exame físico e o estudo da oclusão nos modelos de gesso, as fotografias foram analisadas e trabalhadas seguindo um planejamento digital, auxiliando na definição do plano de tratamento e criando uma simulação do caso finalizado para ser apresentado ao paciente.

As fotografias foram trabalhadas dentro dos Softwares Microsoft PowerPoint (Microsoft Corporation) e Keynote (Apple Inc.), utilizando como referências verticais a linha mediana da face e a linha mediana dental; como referências horizontais a linha bipupilar e a linha da comissura, sendo que as linhas gengival, a

linha da borda incisal e linha do lábio inferior devem ficar o mais próximo do paralelo com essas duas ou em harmonia com o conjunto.<sup>7</sup> Com estas coordenadas verticais e horizontais foi possível ter uma visão ampla do planejamento. De acordo com a curvatura do maxilar superior e a largura do sorriso foi feito o refinamento na posição dos dentes com pequenos movimentos no longo eixo dental e na inclinação axial. A morfologia dental também foi alterada, definindo melhor o corredor bucal e o fechamento dos diastemas. (Fig. 3 A-D)

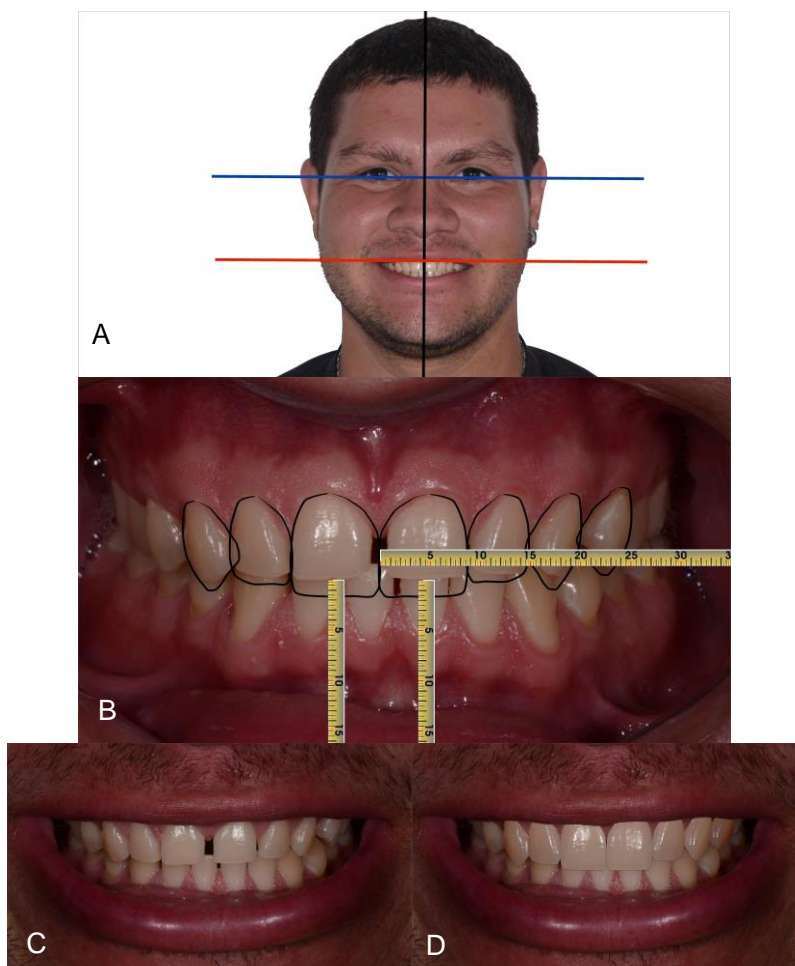


Figura 3 - A) Linha de referência vertical (média) e horizontais (bipupilar e comissura labial); B) Delineamento da morfologia dental desejada e mensuração de aspectos importantes com régua digital; C e D) Aspecto inicial e projeção do caso.

O planejamento digital inicial e o estudo dos modelos de gesso confirmaram um fator limitante detectado, no exame clínico, o paciente não apresentava o trespasse horizontal (overjet) mínimo para prosseguimento do caso apenas com o tratamento restaurador. O trespasse então deveria ser corrigido, aumentado, visto que inviabilizaria o tratamento restaurador, pois o material sofreria com a grande carga gerada durante os movimentos funcionais e parafuncionais, piorando assim o prognóstico das restaurações.

O plano de tratamento proposto, então, para o caso foi dividido em três fases: a primeira fase foi composta pelo tratamento ortodôntico, visando a correção do trespasse horizontal através da vestibularização dos incisivos centrais superiores além de eventuais correções de angulação e redistribuição de espaços; segunda fase composta por novo planejamento (após tratamento ortodôntico), simulação e restaurações estéticas diretas com resinas compostas, reanatomizando os dentes e devolvendo harmonia estética ao sorriso; e uma terceira fase, fase de acompanhamento e tratamento dos hábitos parafuncionais, na qual foi confeccionada uma placa miorelaxante visando a manutenção das restaurações, amenizando o quadro de bruxismo e minimizando o efeito deletério causado pelo mesmo.

### 2.3 FASE I: TRATAMENTO ORTODÔNTICO

O tratamento ortodôntico foi de 115 dias, curta duração, consistiu apenas em pequenas movimentações em um número reduzido de dentes, para a adequação dos seus posicionamentos e redistribuição dos espaços. O paciente apresentava a má oclusão Classe I de Angle (a cúspide méso-vestibular do primeiro molar permanente superior deve ocluir na fossa entre a cúspide médio-vestibular e méso-vestibular do primeiro molar permanente

inferior).<sup>11</sup> Optou-se pela restrição dos movimentos apenas aos dentes anteriores superiores, com a indicação do tratamento com aparelho fixo parcial. Foram instalados bráquetes Roth Standard 13°Ang (MORELLI ORTODONTIA, BRASIL) de canino a canino e dois tubos ortodônticos Roth Simples (MORELLI ORTODONTIA, BRASIL), um em cada primeiro molar superior.

No primeiro mês do tratamento ortodôntico, o objetivo foi melhorar o alinhamento e nivelamento do contorno gengival anterossuperior, com foco na movimentação do incisivo lateral superior direito o qual foi extruído com o intuito de alinhar o nível da margem gengival deste dente com a margem gengival do dente contralateral. No segundo mês, foi realizado o movimento de vestibularização dos incisivos centrais e incisivos laterais, visando a correção do trespasse horizontal reduzido para garantir o espaço requerido pelas restaurações. No terceiro mês, observou-se que o overjet era insuficiente no incisivo central e incisivo lateral superior direitos, então, novamente foi o realizado movimento de vestibularização, mas concentrado apenas nestes dentes, sendo realizada uma contenção nos outros dentes.

Após aproximadamente quatro meses, esta primeira fase do tratamento foi finalizada, sendo obtido um resultado satisfatório, com a melhora na disposição dos dentes anteriores, alinhamento da margem gengival e trespasse horizontal adequado (Fig. 4).

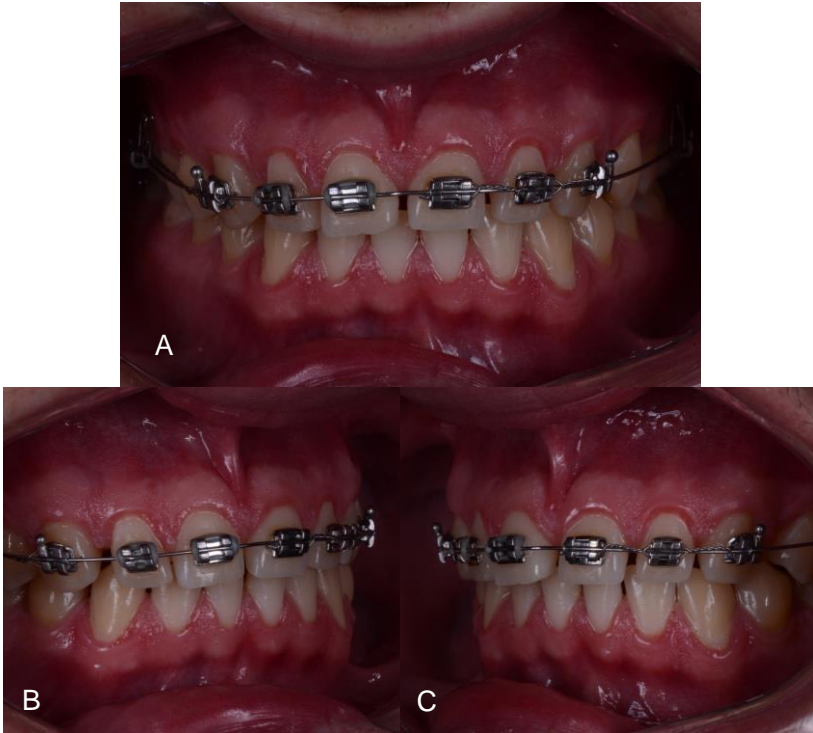


Figura 4 – A) Visão frontal do aspecto final do tratamento ortodôntico, ainda com o aparelho fixo; B) Visão lateral direita; C) Visão lateral esquerda, é possível notar a melhor distribuição dos espaços.

Com a remoção do aparelho fixo, fez-se necessária a confecção de um aparelho de contenção, através de uma Placa de Acetato Cristal 1,5mm (BIOART, BRASIL), a qual foi usada durante o curto período, entre o novo estudo do caso - após a remoção do aparelho - e o início dos procedimentos restauradores.

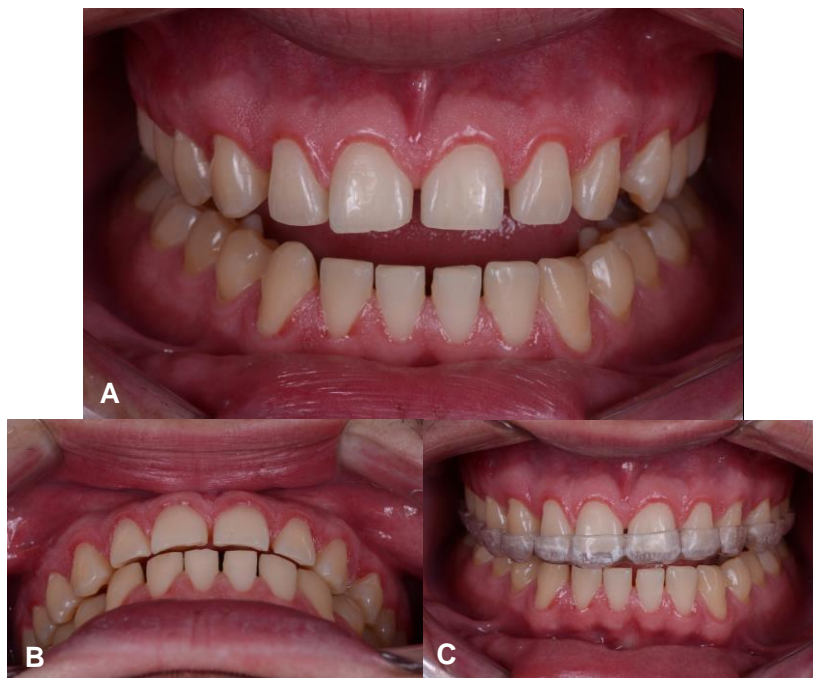

Figura 5 – A) Aspecto após tratamento ortodôntico finalizado e aparelho fixo removido; B) Trespasse horizontal corrigido; C) Contenção removível com Placa de Acetato Cristal.

## 2.4 FASE II: PLANEJAMENTO, SIMULAÇÃO E RESTAURAÇÕES ESTÉTICAS

O planejamento e enceramento das dimensões desejadas foi feito com base nas fotografias realizadas após o tratamento ortodôntico - fotos de face com sorriso amplo e lábios entreabertos; foto de face em repouso e foto intraoral do arco superior, analisadas dentro do planejamento digital, e modelos de gesso.

Para esse planejamento e enceramento, consideraram-se os princípios estéticos gengivais, dentais, suas relações entre si, com o sorriso e com a face. Sendo assim, foram considerados o contorno gengival (plano da margem gengival, zênite e triângulo

gingival), as proporções dentárias (altura x largura), a exposição dentária no ato do sorriso e com o lábio em repouso, e a curvatura da borda incisal seguindo paralelamente a do lábio inferior.

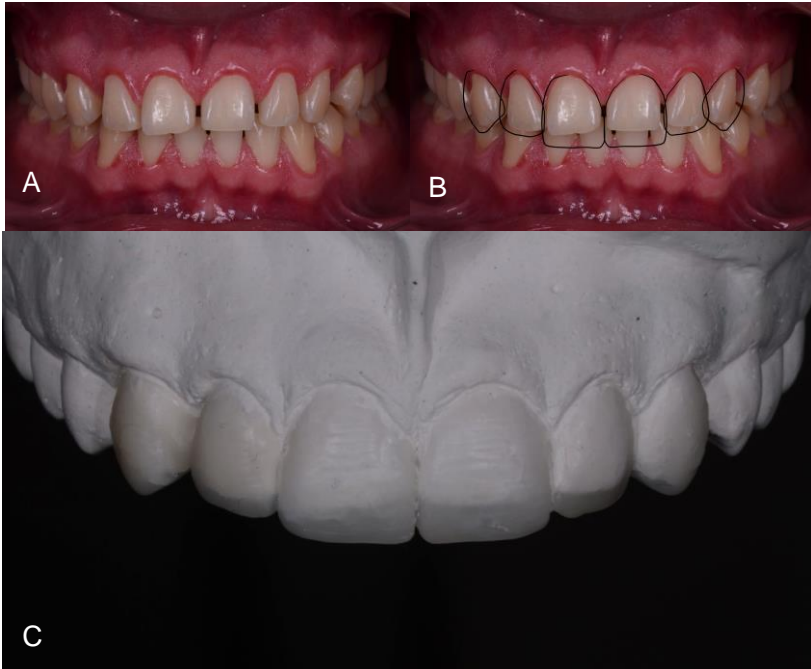

Figura 6 - A) Fotografia pós tratamento ortodôntico; B) Delineamento da morfologia dental após planejamento digital; C) Enceramento diagnóstico do modelo de estudo baseado no planejamento digital.

As medidas obtidas através da manipulação das imagens pelo planejamento digital foram transferidas para o modelo de gesso (Fig. 6C), guiando o enceramento diagnóstico de forma a evitar problemas de desvio da linha média e inclinação do plano oclusal. O enceramento foi feito sem desgastes do modelo, apenas com adição de cera.

O modelo encerado foi moldado com silicone de condensação e o molde foi recortado gerando uma muralha (Fig. 7A). A muralha foi



posteriormente preenchida com Resina Bis-acrílica (resina provisória autopolimerizável) e levada em posição à boca, o excesso foi removido e aguardou-se a polimerização do material obtendo-se o “mock-up”, o qual tem a finalidade de simular para o paciente o resultado final em relação ao tamanho e formato dos dentes (Fig. 7B-E).

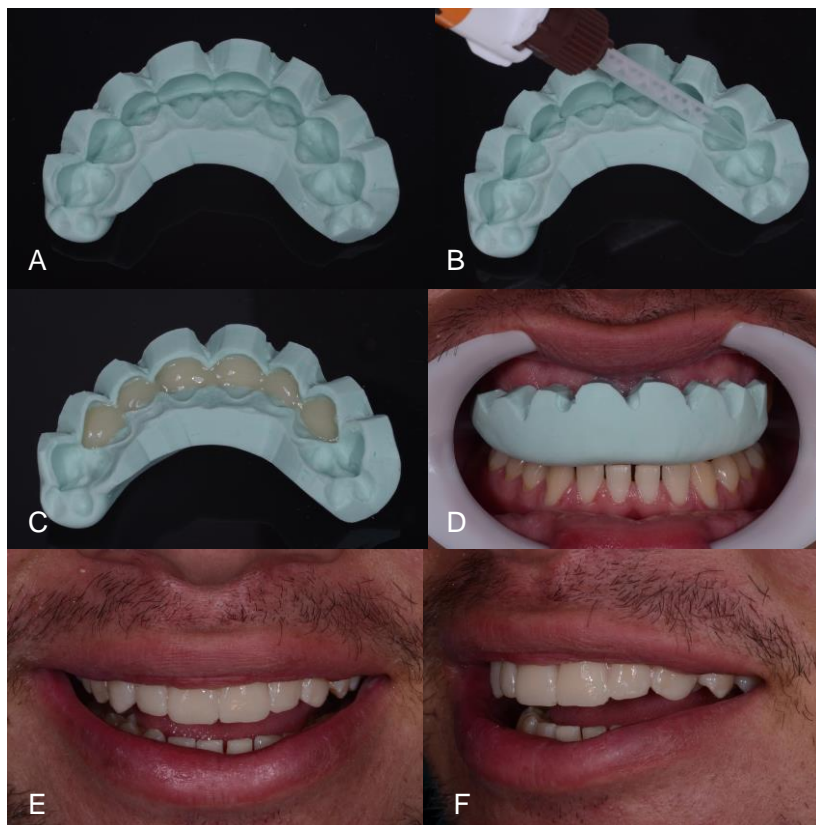

Figura 7 – A) Molde de Silicone; B) Inserção da Resina Bis-acrílica na muralha de silicone; C) Resina inserida na muralha; D) Muralha em posição; E e F) Aspecto final do “mock-up” depois da polimerização da resina e remoção dos excessos.

Após a verificação que o resultado do planejamento foi satisfatório e a aprovação do “mock-up” pelo paciente foi dado início aos procedimentos restauradores. A transferência da forma obtida no enceramento para os dentes é mediada por uma guia, obtida através da moldagem do enceramento com silicone que após a reação de presa foi retirada a região referente à face vestibular dos dentes, com o auxílio de uma lâmina de bisturi, trata-se da muralha com o recorte da face vestibular (Fig. 8A). Em posse da guia de silicone referente à região palatina dos dentes o processo restaurador é iniciado.

Primeiramente foi feita a profilaxia dos dentes e o isolamento absoluto modificado do campo operatório, com o uso de grampos nos pré-molares superiores para a estabilização do dique de borracha e fio retrator gengival Ultrapack #000 (ULTRADENT, EUA) para afastar os tecidos, controlar o fluido crevicular e possíveis sangramentos persistentes pela imersão do fio em agente hemostático anteriormente a sua colocação. Após o isolamento, foi feita a proteção dos dentes adjacentes com fita de politetrafluoretileno e condicionamento ácido das superfícies vestibulares e palatinas de esmalte com gel de Ácido Fosfórico 37% Alpha Etch gel (DFL, BRASIL) por 30 segundos (Fig. 8B); prosseguiu-se com a lavagem copiosa do ácido e secagem do esmalte com jatos de ar; aplicou-se, então, o sistema adesivo Single Bond (3M ESPE, EUA) em duas camadas sobre toda a superfície dental, usaram-se, também, leves jatos de ar para uma melhor distribuição do adesivo com a diminuição da espessura da sua camada, sendo polimerizado, por 10 segundos em cada dente.

A reanatomização dos dentes foi feita pela técnica de estratificação de resina composta. Os primeiros incrementos com resina composta nanoparticulada WE (esmalte) Filtek™ Z350XT (3M ESPE, EUA), com a finalidade de simular o esmalte palatal, foram inseridos diretamente sobre a guia de silicone, ainda fora de posição; a guia, então, foi levada a boca e pressionada em posição e os compósitos foram fotopolimerizados por 10 segundos em cada um dos dentes; retirou-se a guia e foi possível observar o contorno palatal desejado (Fig. 8C); o próximo passo foi a

confeção dos contatos proximais, com o auxílio de matrizes parciais biconvexas devidamente adaptadas as margens cervicais (Fig. 8D e E), para a correta determinação do perfil de emergência, a resina foi inserida e adaptada com o auxílio de pincéis e fotopolimerizada. A seguir, usou-se resina cor A2 (body) Filtek™ Z350XT (3M ESPE, EUA) para a simulação da dentina com atenção para os mamelos dentinários e o halo opaco na borda incisal, com delicados e detalhados incrementos, os quais também foram fotopolimerizados individualmente por 10 segundos. Acrescentou-se, a seguir, resina cor CT (translúcida) Filtek™ Z350XT (3M ESPE, EUA) entre os mamelos e o halo opaco para simular o fenômeno óptico da opalescência (Fig. 8F). Por último, acrescentou-se resina WE (esmalte) Filtek™ Z350XT (3M ESPE, EUA) sobre toda a superfície trabalhada, para finalmente se obter a camada de esmalte vestibular. Após acrescentar essa camada todos os dentes foram fotopolimerizados por 20 segundos, para garantir a polimerização final das camadas de resina (Fig. 8G).

Com a estratificação finalizada e a forma final dos dentes praticamente alcançada, a partir do uso de lâminas de bisturi número 12, tiras de lixa metálicas e discos de óxido de alumínio com maior abrasividade Soflex Pop On XT (3M ESPE, EUA), resta o acabamento e polimento final realizados em outra sessão.

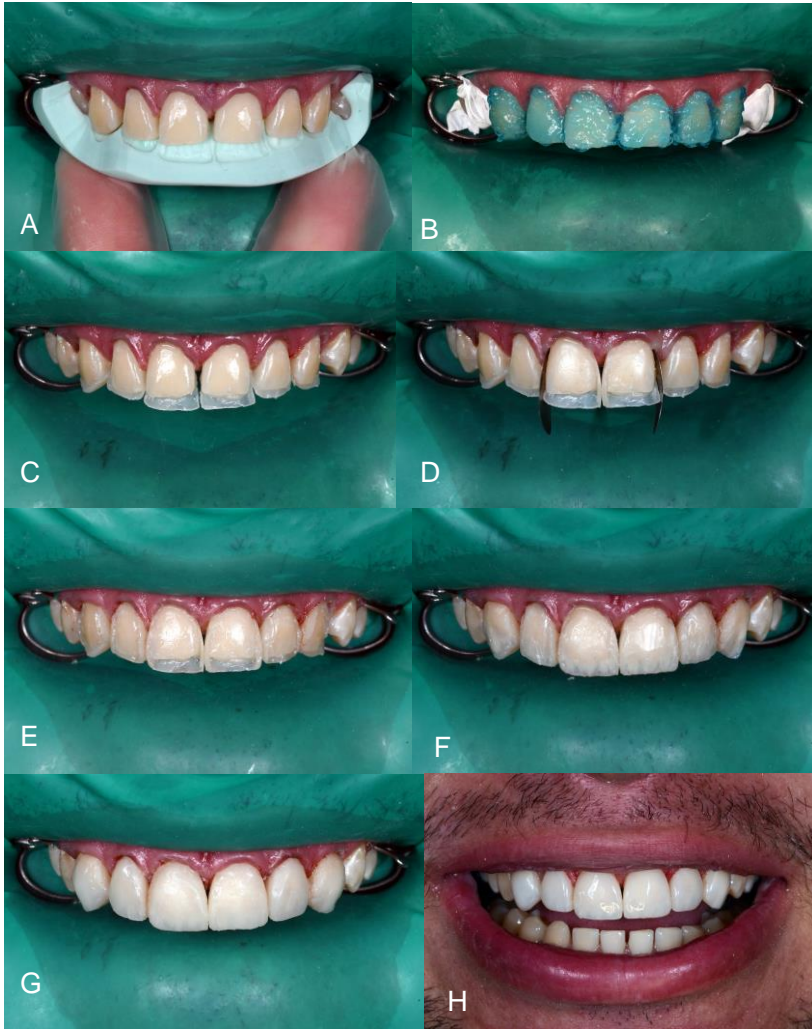


Figura 8 – A) Guia de silicone em posição; B) Condicionamento com Ácido Fosfórico 37%; C) Contorno palatal após fotopolimerização; D e E) Definição dos contatos interproximais e do perfil de emergência com o auxílio de matrizes parciais biconvexas; F) Simulação da dentina, mamelos e halo opaco; G) Camada final de resina com características ópticas semelhantes às do esmalte; H) Aspecto após remoção dos excessos e acabamento inicial.

Por meio de tiras de lixa plásticas, discos abrasivos em ordem decrescente de abrasividade e brocas diamantadas de granulação extrafina, retirou-se imperfeições, para garantir a adaptação e a transição da interface dente-restauração principalmente da região cervical (margem gengival), além da definição da área plana, a qual teve o intuito de reduzir a largura e altura aparente do dente. Por último, a simulação das suaves depressões e da textura de superfície do esmalte vestibular, a qual apresenta leves irregularidades e sulcos, garantindo a mimetização do processo restaurador com os dentes hígidos do paciente e o sucesso da técnica (Fig. 9). O polimento foi feito com escova Robinson e duas pastas de acabamento Diamond AC II e Diamond Excel (FGM, BRASIL), eliminando-se a pasta mais abrasiva, em uma ordem decrescente de abrasividade, devido a utilização prévia de borrachas abradantes, Kit de Acabamento e Polimento de Resina Composta – VIKING (KG SORENSEN, BRASIL), as quais conferiram suavidade à textura superficial, dispensando o uso dessa pasta. O polimento final foi realizado com o disco de feltro Diamond Flex (FGM, BRASIL) associado a pasta de granulação extrafina o qual resultou em um excelente resultado estético, ressaltando-se a importância do atento trabalho voltado para a reprodução dos impressionantes detalhes da estrutura dental (Fig. 9).

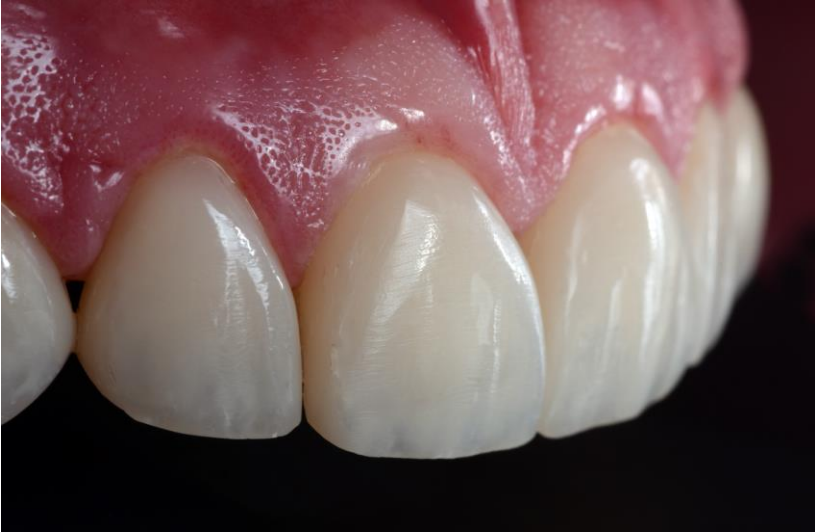

Figura 9 – Textura superficial após acabamento e polimento finais.

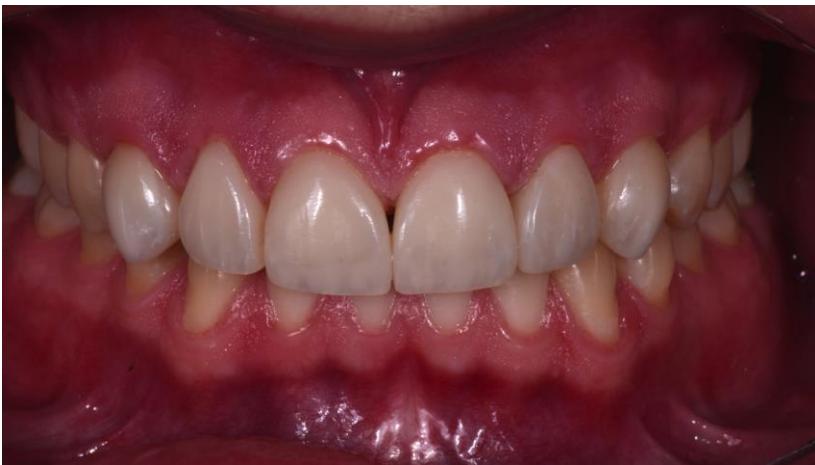

Figura 10 – Aspecto frontal final.

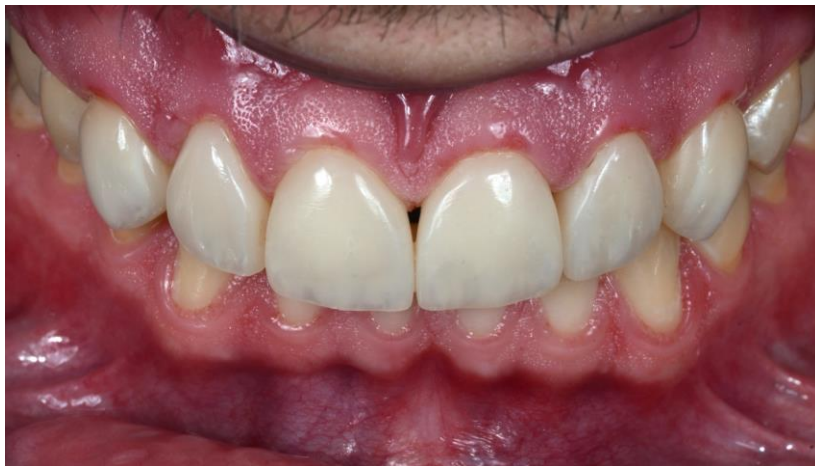

Figura 11 – Visão superior das restaurações evidenciando a área cervical e o perfil de emergência.

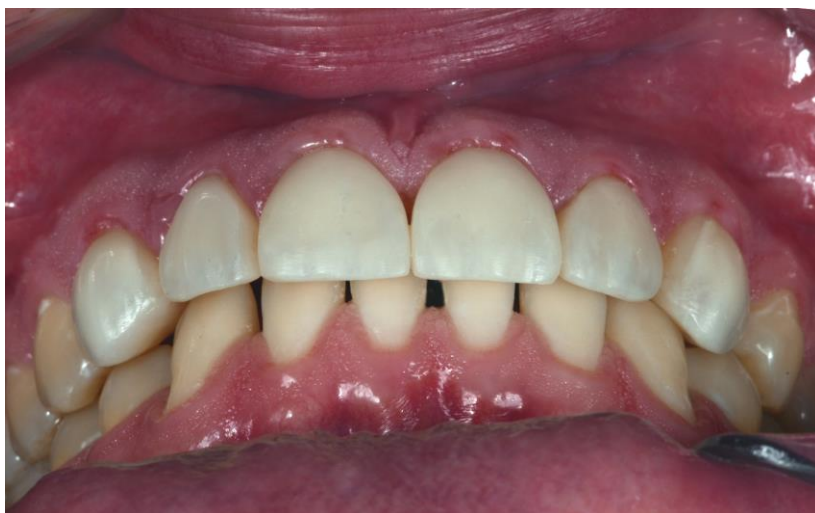

Figura 12 – Visão inferior evidenciando o trespasse horizontal adequado.

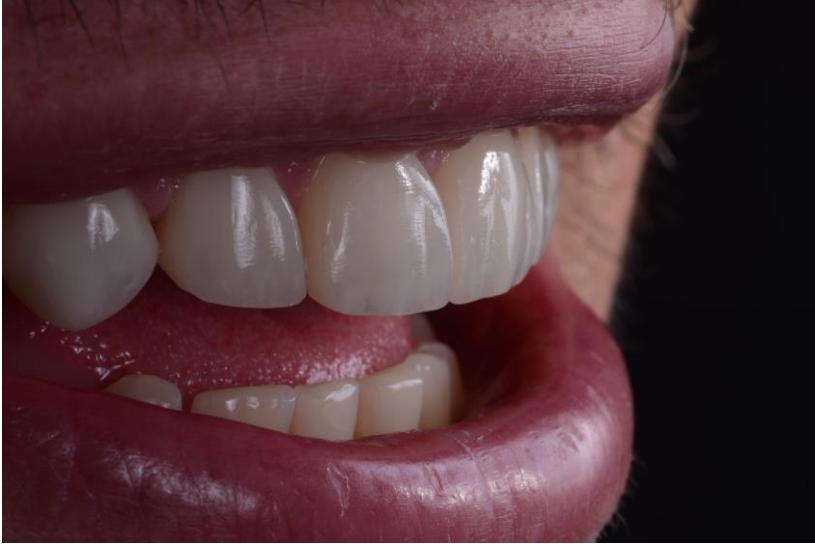

Figura 13 – Resultado final, com proporções dentais adequadas, equilíbrio e harmonia do sorriso.



Figura 14 – Comparação entre o estado inicial e o resultado final do tratamento.



## 2.5 FASE III: ACOMPANHAMENTO E TRATAMENTO DO BRUXISMO

O tratamento odontológico para o bruxismo inclui ajuste oclusal, restauração das superfícies dentárias, tratamento ortodôntico e placas oclusais.<sup>10</sup> Atualmente, o tratamento odontológico mais utilizado é o das placas oclusais<sup>11</sup>, assim como no caso descrito, o qual foi confeccionada uma placa oclusal miorelaxante, de acetato cristal, como uma placa provisória, antes da confecção de uma placa de resina acrílica.



# DISCUSSÃO

### 3 DISCUSSÃO

A interação entre a Ortodontia e a Dentística no tratamento proporcionou ao paciente harmonia estética e eficiência funcional. A abordagem ortodôntica foi realizada com o intuito de tornar possível a execução dos procedimentos restauradores. Em um curto período de tempo foi possível aumentar o overjet e redistribuir os espaços entre os dentes de maneira a facilitar os procedimentos restauradores.

A reanatomização utilizando a técnica de estratificação com resina composta é amplamente realizada e suas vantagens incluem os excelentes resultados estéticos, o processo de estratificação da resina pode ser modificado intraoralmente, sem maiores transtornos, o baixo custo, a fácil manipulação da resina e não há a necessidade de desgastes no elemento dental. Entretanto, é uma técnica susceptível a erros do operador, além de que para os profissionais a realizarem é imprescindível ter habilidade manual, domínio dos conhecimentos dos tecidos dentais e suas características, dos detalhes anatômicos, da percepção das propriedades ópticas na estrutura dental e o domínio dos fundamentos sobre adesão aos tecidos dentais entre outros. As resinas também são materiais passíveis de alteração de cor o que se torna um fator preocupante como material de eleição, já que em procedimentos para a devolução da estética, a cor é um fator primordial para a satisfação do paciente com o tratamento.

A escolha do uso de resinas compostas diretas para o fechamento dos diastemas, no caso, também se justificou devido a necessidade de rápida finalização do caso, já que, não existem etapas dispendiosas de tempo, como as etapas laboratoriais para a confecção de uma faceta em cerâmica, por exemplo.

A resina composta melhor indicada para a confecção de facetas diretas que incluem aumento da borda incisal e fechamento de diastemas é a resina nanoparticulada de consistência convencional. Ela possui como principal vantagem a agregação de um maior volume de carga inorgânica à matriz orgânica, o que melhora as suas propriedades físico-mecânicas, dando maior

resistência, maior módulo de elasticidade e menor contração de polimerização. Portanto, esse tipo de resina composta foi utilizada na execução desse caso clínico, que se tratou de um paciente com bruxismo. O comportamento clínico dessa resina se mostra favorável em paciente com bruxismo se o mesmo fizer uso de placa miorelaxante, a qual foi confeccionada no caso exposto. Além de excelentes propriedades mecânicas, a resina nanoparticulada possui um muito bom polimento e lisura superficial, devido ao diminuto tamanho das partículas que variam entre 20 a 75 nanômetros.<sup>12</sup>

Alguns profissionais argumentam que o planejamento digital não seja eficaz ou possua vantagens em relação a protocolos de planejamento convencionais que utilizam somente o enceramento no modelo de estudo, alegando que o planejamento digital demanda tempo, é baseado em um aspecto estático do paciente e em fotos bidimensionais, não levando em conta seus movimentos faciais ou mesmo a complexidade do sistema estomatognático do paciente. De fato, o planejamento feito diretamente no modelo de gesso possui limitações semelhantes, e em ambas as situações (planejamento digital ou convencional) a precisão do planejamento diante da dinâmica do sorriso só pode ser constatada no momento do “mock-up”.

No caso exposto, o planejamento digital ajudou a detectar e confirmar a necessidade de tratamento ortodôntico antes do tratamento restaurador. Uma vez que a movimentação ortodôntica nem sempre é capaz de promover o fechamento estético dos diastemas, por exemplo, nos casos de discrepância dento-óssea mesmo com o tratamento ortodôntico há a necessidade da intervenção de outras disciplinas para a devolução da estética do sorriso.<sup>13</sup> Porém, a ortodontia exerce seu importante papel na redistribuição dos espaços entre os dentes, como auxiliar na eliminação de hábitos deletérios, além de, como no caso descrito, tornar possível o restabelecimento da estética com restaurações diretas em equilíbrio com o sistema estomatognático.

Os tratamentos ortodônticos de curta duração, como o do caso, proporcionam menor possibilidade de reabsorção radicular,

melhor colaboração do paciente e são mais econômicos, o que facilita a adesão do paciente e um tratamento mais rápido e efetivo para a devolução da estética do sorriso.<sup>14</sup>

Notou-se que a extrusão realizada nos dentes, não foi suficiente para que os níveis gengivais atingissem padrões considerados esteticamente satisfatórios tais como o triangulo gengival, formado entre os incisivos centrais, o canino e o incisivo lateral, e simetria entre os dentes contralaterais. No entanto, acreditou-se que a harmonia no sorriso foi alcançada e que o tratamento proposto correspondeu às expectativas do paciente.

CONCLUSÃO

#### 4 CONCLUSÃO

A abordagem multidisciplinar proposta para o planejamento do caso clínico exposto, que envolveu ortodontia e dentística restauradora, e utilizou um método de planejamento digital seguido de enceramento e mock-up se mostrou bastante efetiva. Esse planejamento também possibilitou uma condução mais precisa e previsível do caso clínico, proporcionando um resultado estético e funcional satisfatório, tanto para o paciente como para toda a equipe de profissionais.



## REFERÊNCIAS

1. Garber DA, Salama MA. The aesthetic smile: diagnosis and treatment. *Periodontology* 2000 1996; 11:18-28.
2. Boushell LW. Diastema. *Journal of Esthetic and Restorative Dentistry*. 2009 Jun;21(3):209-10.
3. Nagalakshmi S, Sathish R, Prya K, Dhayanithi D. Changes in quality of life during orthodontic correction of midline diastema. *J Pharm Bioallied Sci*. 2014 Jul;6(Suppl1):S162-64.
4. Nishimori LE, Yokoyama AK, Marson FC, Silva CO, Correa GO. Lentes de contato: solução para dentes anteriores. *R Dental Press Estét*. 2014 Jan-mar;11(1):94-101.
5. Almeida RR, Garib DG.; Almeida Pedrin RR, Almeida MR, Junqueira MHZ. Diastemas interincisivos centrais superiores: quando e como intervir? *R Dental Press Ortod Ortod Facial*. 2004 Maio-jun;9(3):137-156.
6. Huang WJ, Creath CJ. The midline diastema: a review of its etiology and treatment. *Pediatr Dent*. 1995 May-jun;17(3):171-8.
7. Coachman C, Calamita M, Schayder A. Digital Smile Design: Uma Ferramenta para Planejamento e Comunicação em Odontologia Estética. *Dicas em prótese laboratorial*. 2012 1(2)
8. Lavigne GJ, et al. Sleep disorders and the dental patient. *Oral Surg. Oral Med. Oral Pathol. Oral Radiol. Endod*. 1999 Set;88(3): 257-272.
9. Angle EH. Classification of malocclusion. *Dent. Cosmos*. 1899 Mar;41(3):248-264.

10. Faulkner KBD. Bruxism: a review of the literature. Part I. Aust. Dent. J. 1990 June;35(3): 266-276.
11. Pierce C.J , Gale EN. A comparison of different treatments for nocturnal bruxism. J. Dent Res. 1988 Mar; 67(3):597-601.
12. Baratieri LN, et al. Odontologia restauradora: fundamentos e técnicas, volume 1. São Paulo: Santos. 2011. Cap 6. P.113-119.
13. Furuse AY, Franco EJ, Mondelli J. Esthetic and functional restoration for an anterior relationship with multiple diastemata: a multidisciplinary approach. J Prosthet Dent 2008 99(2): 91-4.
14. Martins JCR, Melo ACM, Martins LP, Cirelli CC. Considerações sobre o tratamento conservador de um caso clínico com incisivo lateral superior conóide. Rev Dent Press de Ortodontia e Ortopedia Maxilar. 1997 Mai-Jun;2(3):18-21.

## ANEXOS

## NORMAS DA REVISTA

A Revista Dental Press de Estética, dirigida à classe odontológica, destina-se à publicação de artigos de investigação científica, relatos de casos clínicos e de técnicas, artigos de interesse solicitados pelo Corpo Editorial, revisões significativas, comunicações breves e atualidades.

A Revista Dental Press de Estética utiliza o Sistema de Gestão de Publicação, um sistema on-line de submissão e avaliação de trabalhos. Para submeter novos trabalhos visite o site: [www.dentalpressjournals.com](http://www.dentalpressjournals.com)

Outros tipos de correspondência poderão ser enviados para:

Dental Press International  
Av. Euclides da Cunha 1718, Zona 5  
CEP: 87.015-180, Maringá/PR  
Tel.: (44) 3031-9818  
E-mail: [artigos@dentalpress.com.br](mailto:artigos@dentalpress.com.br)

As declarações e opiniões expressas pelo(s) autor(es) não necessariamente correspondem às do(s) editor(es) ou publisher, os quais não assumirão qualquer responsabilidade pelas mesmas. Nem o(s) editor(es) nem o publisher garantem ou endossam qualquer produto ou serviço anunciado nesta publicação ou alegação feita por seus respectivos fabricantes. Cada leitor deve determinar se deve agir conforme as informações contidas nesta publicação. A Revista ou as empresas patrocinadoras não serão responsáveis por qualquer dano advindo da publicação de informações errôneas.

Os trabalhos apresentados devem ser inéditos e não publicados ou submetidos para publicação em outra

revista. Os manuscritos serão analisados pelo editor e consultores, e estão sujeitos a revisão editorial. Os autores devem seguir as orientações descritas adiante.

## ORIENTAÇÕES PARA SUBMISSÃO DE MANUSCRITOS

Submeta os artigos através do site: [www.dentalpressjournals.com](http://www.dentalpressjournals.com)

Organize sua apresentação como descrito a seguir:

### 1. Página de título

— deve conter título em português e inglês, resumo e abstract, palavras-chave e keywords.

— não inclua informações relativas aos autores, por exemplo: nomes completos dos autores, títulos acadêmicos, afiliações institucionais e/ou cargos administrativos. Elas deverão ser incluídas apenas nos campos específicos no site de submissão de artigos. Assim, essas informações não estarão disponíveis para os revisores.

### 2. Resumo/Abstract

— os resumos estruturados, em português e inglês, de 250 palavras ou menos são os preferidos.

— os resumos estruturados devem conter as seções: INTRODUÇÃO, com a proposição do estudo; MÉTODOS, descrevendo como o mesmo foi realizado; RESULTADOS, descrevendo os resultados primários; e CONCLUSÕES, relatando o que os autores concluíram dos resultados, além das implicações clínicas.

— os resumos devem ser acompanhados de 3 a 5 palavras-chave, ou descritores, também em português e em inglês, as quais devem ser adequadas conforme o MeSH/DeCS.

### 3. Texto

— o texto deve ser organizado nas seguintes seções: Introdução, Material e Métodos, Resultados, Discussão, Conclusões, Referências, e Legendas das figuras.

— os textos devem ter o número máximo de 4.000 palavras, incluindo legendas das figuras, resumo, abstract e referências.

— envie as figuras em arquivos separados (ver logo abaixo).

— também insira as legendas das figuras no corpo do texto, para orientar a montagem final do artigo.

#### 4. Figuras

- as imagens digitais devem ser no formato JPG ou TIF, em CMYK ou tons de cinza, com pelo menos 7 cm de largura e 300 dpis de resolução.
- as imagens devem ser enviadas em arquivos independentes.
- se uma figura já foi publicada anteriormente, sua legenda deve dar todo o crédito à fonte original.
- todas as figuras devem ser citadas no texto.

#### 5. Gráficos e traçados cefalométricos

- devem ser enviados os arquivos contendo as versões originais dos gráficos e traçados, nos programas que foram utilizados para sua confecção.
- não é recomendado o envio dos mesmos apenas em formato de imagem bitmap (não editável).
- os desenhos enviados podem ser melhorados ou redesenhados pela produção da revista, a critério do Corpo Editorial.

#### 6. Tabelas

- as tabelas devem ser autoexplicativas e devem complementar, e não duplicar o texto.
- devem ser numeradas com algarismos arábicos, na ordem em que são mencionadas no texto.
- forneça um breve título para cada uma.
- se uma tabela tiver sido publicada anteriormente, inclua uma nota de rodapé dando crédito à fonte original.
- apresente as tabelas como arquivo de texto (Word ou Excel, por exemplo), e não como elemento gráfico (imagem não editável).

#### 7. Comitês de Ética

- Os artigos devem, se aplicável, fazer referência a pareceres de Comitês de Ética.

#### 8. Referências

- todos os artigos citados no texto devem constar na lista de referências.
- todas as referências listadas devem ser citadas no texto.
- com o objetivo de facilitar a leitura do texto, as referências serão citadas no texto apenas indicando a sua numeração.
- as referências devem ser identificadas no texto por números arábicos sobrescritos e numeradas na ordem em

que são citadas no texto.

— as abreviações dos títulos dos periódicos devem ser normalizadas de acordo com as publicações “Index Medicus” e “Index to Dental Literature”.

— a exatidão das referências é de responsabilidade dos autores; as mesmas devem conter todos os dados necessários à sua identificação.

— as referências devem ser apresentadas no final do texto obedecendo às Normas Vancouver ([http://www.nlm.nih.gov/bsd/uniform\\_requirements.html](http://www.nlm.nih.gov/bsd/uniform_requirements.html)).

— não devem ultrapassar o limite de 30.

— utilize os exemplos a seguir:

#### Artigos com até seis autores

Sterrett JD, Oliver T, Robinson F, Fortson W, Knaak B, Russell CM. Width/length ratios of normal clinical crowns of the maxillary anterior dentition in man. *J Clin Periodontol*. 1999 Mar;26(3):153-7.

#### Artigos com mais de seis autores

De Munck J, Van Landuyt K, Peumans M, Poitevin A, Lambrechts P, Braem M, et al. A critical review of the durability of adhesion to tooth tissue: methods and results. *J Dent Res*. 2005 Feb;84(2):118-32.

#### Capítulo de livro

Kina S. Preparos dentários com finalidade protética. In: Kina S, Brugnera A. *Invisível: restaurações estéticas cerâmicas*. Maringá: Dental Press; 2007. cap. 6, p. 223-301.

#### Capítulo de livro com editor

Breedlove GK, Schorfheide AM. Adolescent pregnancy. 2nd ed. Wiczorek RR, editor. *White Plains (NY): March of Dimes Education Services; 2001.*

Dissertação, tese e trabalho de conclusão de curso

Beltrami LER. Braquetes com sulcos retentivos na base, colados clinicamente e removidos em laboratórios por testes de tração, cisalhamento e torção. [dissertação]. Bauru (SP): Universidade de São Paulo; 1990.

Formato eletrônico

Câmara CALP. Estética em Ortodontia: Diagramas de Referências Estéticas Dentárias (DRED) e Faciais (DREF). Rev Dental Press Ortod Ortop Facial. 2006 novdez; 11(6):130-56. [Acesso 12 jun 2008]. Disponível em: [www.scielo.br/pdf/dpress/v11n6/a15v11n6.pdf](http://www.scielo.br/pdf/dpress/v11n6/a15v11n6.pdf).