

**Julia Ferreira Santos**

Diferentes abordagens no planejamento cirúrgico do sorriso gengival: uma revisão de literatura.

Brasília  
2019



Julia Ferreira Santos

**Diferentes abordagens no planejamento cirúrgico do sorriso gengival: uma revisão de literatura.**

Trabalho de Conclusão de Curso apresentado ao Departamento de Odontologia da Faculdade de Ciências da Saúde da Universidade de Brasília, como requisito parcial para a conclusão do curso de Graduação em Odontologia.

Orientador: Profa. Dra. Valéria Martins de Araújo Carneiro

Brasília  
2019



À minha família.



## AGRADECIMENTOS

À minha amada mãe que sempre me acompanhou nessa jornada dividindo alegrias, tristezas e me apoiando incondicionalmente. Obrigada pela parceria. Essa vitória também é sua.

Aos meus irmãos, Lalá e Vini, pelo companheirismo.

Às minhas tias Nel e Milena, aos meus primos Ian, Alice, Claudiane, Meriane, Eliana, Igor, Ítalo, Luis Henrique e Joaquim. À minha família como um todo, por estar sempre presente e unida.

Ao tio Beto e ao Danilo que sempre foram exemplos e os maiores incentivadores dos meus estudos. Obrigada pelo carinho e apoio.

Às amigas que fiz durante os semestres de Gestão em Saúde e durante o curso de Odontologia. Bárbara, Dayane, Gabriel, Thaís, Jhenifer, Rafael e Ana Flávia obrigada por tornarem os dias mais leves, sem vocês essa caminhada não teria a menor graça.

Ao meu amigo Gustavo que sempre caminhou ao meu lado desde o início da UnB, dividindo cada alegria e dificuldade. Obrigada por todo apoio, incentivo, amor incondicional e pelas ótimas risadas.

À orientadora deste trabalho, Profa. Valéria Martins, pela paciência, compreensão, apoio e didática.

Aos professores do curso de Odontologia pelos ensinamentos tão valiosos.





## EPÍGRAFE

*“Não dispomos de pouco tempo, mas desperdiçamos muito. A vida é longa o bastante e nos foi generosamente concedida para a execução de ações as mais importantes, caso toda ela seja bem aplicada”.*

Sêneca



## RESUMO

Santos, JF. Diferentes abordagens no planejamento cirúrgico do sorriso gengival: uma revisão de literatura. 2019. Trabalho de Conclusão de Curso (Graduação em Odontologia) – Departamento de Odontologia da Faculdade de Ciências da Saúde da Universidade de Brasília.

Objetivo: Por meio de revisão de literatura, pretende-se detalhar as diferentes abordagens no planejamento do sorriso gengival. Revisão: O sorriso gengival é definido como o excesso de exposição do tecido gengival (>3mm) ao sorrir. Com a crescente demanda estética na sociedade atual, assim, muitos pacientes procuram tratamentos com o objetivo de melhorar a estética do sorriso. Uma das principais queixas dos pacientes é o excesso de tecido gengival exposto durante o sorriso. Porém, uma quantidade excessiva de tecido mole não é antiestética em si, dependendo sobremaneira da forma como o excesso está disposto em relação aos dentes. Há vários fatores associados com a causa do sorriso gengival. O sorriso gengival pode ser associado com crescimento maxilar vertical excessivo, extrusão dentoalveolar, lábio superior curto, hiperatividade do lábio superior, erupção passiva alterada (EPA) e ou ativa alterada (EAA), ou uma combinação destes fatores. Para o correto diagnóstico do sorriso gengival, um exame completo e minucioso deve ser realizado. A partir do diagnóstico será possível estabelecer a etiologia do sorriso gengival e escolher o melhor tratamento para cada caso. Nos casos de EPA isolada ou EPA associada com EAA, a cirurgia de aumento de coroa clínica poderá ser realizada. A tomografia computadorizada utilizando afastador labial é, atualmente, o exame mais solicitado para o planejamento da cirurgia de sorriso gengival. No entanto, outras formas de planejamento para a correção do sorriso também podem ser utilizadas. Observa-se, entretanto, que não há estudos atualmente que abordem diferentes propostas de planejamento. Assim, alguns clínicos optam por uma única abordagem por desconhecerem as diferentes opções terapêuticas para o tratamento do sorriso gengival. Conclusão: As diferentes formas de planejamento do sorriso gengival são todas úteis para o procedimento cirúrgico de aumento estético da coroa e ajudam em uma melhor previsibilidade do tratamento.



## ABSTRACT

SANTOS, JF. Different approaches in surgical planning of gingival smile: a literature review. 2019. Undergraduate Course Final Monograph (Undergraduate Course in Dentistry) – Department of Dentistry, School of Health Sciences, University of Brasília.

Objective: Through literature review, we intend to detail how different approaches in gummy smile planning. Gummy smile is defined as the overexposure of the gingival tissue when smiling. With increasing demand aesthetic, the patients found for to treatments with the aim of improving the aesthetics of the smile. The main complaint of patients is excessive gingival exposure during the smile. However, an excessive amount of soft tissue is not unsightly in its own right, depending especially on the form of excess in relation to the teeth and lips. The "gummy smile" may be associated with vertical maxillary growth, dentoalveolar extrusion, short upper lip, upper lip hyperactivity, altered passive eruption (APE) and or altered active (AAE), or a combination of these factors. For the general diagnosis, a thorough examination should be done. From the diagnosis it will be possible to establish a smile aetiology and choose the best treatment for each case. In cases of APE, or APE associated with AAE, a esthetic crown lengthening can be performed. Computed tomography with plastic lip retractor is currently the most requested examination for the planning of the surgery. However, planning forms for a correction of gummy smile can also be used. It is observed, however, that there are no current studies that address the different planning proposals. Thus, some clinicians opt for a single technique because they are unaware of the various therapeutic options for treating the gingival smile. Conclusion: The different forms of gummy smile planning are all applied to the esthetic crown lengthening and help a better predictability of the treatment.



## SUMÁRIO

Artigo Científico .....	17
Folha de Título.....	19
Resumo .....	21
Abstract .....	23
Introdução.....	24
Revisão de literatura e discussão .....	25
Formas de planejamento .....	30
Considerações finais .....	45
Referências .....	45
Anexos.....	51
Normas da Revista.....	51





## ARTIGO CIENTÍFICO

Este trabalho de Conclusão de Curso é baseado no artigo científico:

Santos JF; Carneiro VMA. Diferentes abordagens no planejamento do sorriso gengival. Revisão de literatura.

Apresentado sob as normas de publicação da Revista Periodontia da SOBRAPE



## FOLHA DE TÍTULO

Diferentes abordagens no planejamento cirúrgico do sorriso gengival. Uma revisão de literatura.

Different approaches in surgical planning of gingival smile: a literature review.

Julia Ferreira Santos<sup>1</sup>

Profa. Dra. Valéria Martins de Araújo Carneiro<sup>2</sup>

<sup>1</sup> Aluna de Graduação em Odontologia da Universidade de Brasília.

<sup>2</sup> Professora Adjunta de Periodontia da Universidade de Brasília (UnB).

Correspondência: Profa. Dra. Valéria Martins de Araújo Carneiro  
Campus Universitário Darcy Ribeiro - UnB - Faculdade de  
Ciências da Saúde - Departamento de Odontologia - 70910-900 -  
Asa Norte - Brasília - DF  
E-mail: valeriamartinsc@gmail.com / Telefone: (61) 31071849



## RESUMO

Diferentes abordagens no planejamento cirúrgico do sorriso gengival: uma revisão de literatura.

**Objetivo:** Por meio de revisão de literatura, pretende-se detalhar as diferentes abordagens no planejamento do sorriso gengival. **Revisão:** O sorriso gengival é definido como o excesso de exposição do tecido gengival (>3mm) ao sorrir. Com a crescente demanda estética na sociedade atual, assim, muitos pacientes procuram tratamentos com o objetivo de melhorar a estética do sorriso. Uma das principais queixas dos pacientes é o excesso de tecido gengival exposto durante o sorriso. Porém, uma quantidade excessiva de tecido mole não é antiestética em si, dependendo sobremaneira da forma como o excesso está disposto em relação aos dentes. Há vários fatores associados com a causa do sorriso gengival. O sorriso gengival pode ser associado com crescimento maxilar vertical excessivo, extrusão dentoalveolar, lábio superior curto, hiperatividade do lábio superior, erupção passiva alterada (EPA) e ou ativa alterada (EAA), ou uma combinação destes fatores. Para o correto diagnóstico do sorriso gengival, um exame completo e minucioso deve ser realizado. A partir do diagnóstico será possível estabelecer a etiologia do sorriso gengival e escolher o melhor tratamento para cada caso. Nos casos de EPA isolada ou EPA associada com EAA, a cirurgia de aumento de coroa clínica poderá ser realizada. A tomografia computadorizada utilizando afastador labial é, atualmente, o exame mais solicitado para o planejamento da cirurgia de sorriso gengival. No entanto, outras formas de planejamento para a correção do sorriso também podem ser utilizadas. Observa-se, entretanto, que não há estudos atualmente que abordem diferentes propostas de planejamento. Assim, alguns clínicos optam por uma única abordagem por desconhecerem as diferentes opções terapêuticas para o tratamento do sorriso gengival. **Conclusão:** As diferentes formas de planejamento do sorriso gengival são todas úteis para o procedimento cirúrgico de aumento estético da coroa e ajudam em uma melhor previsibilidade do tratamento.

**Palavras-chave:** Sorriso gengival; Cirurgia periodontal estética; Excesso gengival; Técnicas de planejamento; Estética dentária.



## ABSTRACT

## Different approaches in surgical planning of gingival smile: a literature review

**Objective:** Through literature review, we intend to detail how different approaches in gummy smile planning. Gummy smile is defined as the overexposure of the gingival tissue when smiling. With increasing demand aesthetic, the patients found for to treatments with the aim of improving the aesthetics of the smile. The main complaint of patients is excessive gingival exposure during the smile. However, an excessive amount of soft tissue is not unsightly in its own right, depending especially on the form of excess in relation to the teeth and lips. The "gummy smile" may be associated with vertical maxillary growth, dentoalveolar extrusion, short upper lip, upper lip hyperactivity, altered passive eruption (APE) and or altered active (AAE), or a combination of these factors. For the general diagnosis, a thorough examination should be done. From the diagnosis it will be possible to establish a smile aetiology and choose the best treatment for each case. In cases of APE, or APE associated with AAE, a esthetic crown lengthening can be performed. Computed tomography with plastic lip retractor is currently the most requested examination for the planning of the surgery. However, planning forms for a correction of gummy smile can also be used. It is observed, however, that there are no current studies that address the different planning proposals. Thus, some clinicians opt for a single technique because they are unaware of the various therapeutic options for treating the gingival smile. **Conclusion:** The different forms of gummy smile planning are all applied to the esthetic crown lengthening and help a better predictability of the treatment.

### Key words

Gummy smile; Esthetic periodontal surgery; Gingival excess; Planning techniques; Esthetics dental.

## INTRODUÇÃO

O sorriso é um dos componentes fundamentais na comunicação não verbal e tem papel importante na determinação da primeira impressão de uma pessoa. Pode representar desde uma atitude nervosa até uma atitude de extrema alegria. (Duarte et. al 2009)

Um sorriso agradável é definido como um sorriso que exponha completamente os dentes superiores e, cerca de 1 mm de tecido gengival vestibular. Portanto, considera-se agradável uma exposição gengival que não exceda 2-3mm, enquanto uma presença maior (> 3mm) é em geral considerada por muitos pouco atraente. (Zucchelli, 2012)

Westphal (2010) considera aceitável, sob o ponto de vista estético, uma exposição de 3mm de gengiva além dos limites cervicais do dente.

Com a crescente exigência estética na sociedade atual, muitos pacientes procuram tratamentos com o objetivo de melhorar a estética do sorriso. Uma das principais queixas é o excesso de tecido gengival exposto durante o sorriso. Porém, uma quantidade excessiva de tecido mole não é antiestética em si, dependendo sobremaneira da forma como o excesso está disposto em relação aos dentes e lábios, e essencialmente da autopercepção do paciente (Borghetti, 2002). De acordo com estudos, “a exibição excessiva da gengiva pode ter um efeito adverso na percepção de atratividade, simpatia, confiabilidade, inteligência e autoconfiança do paciente.” (Malkinson, 2013)

Entre as desarmonias do sorriso, o excesso de tecido gengival, frequentemente chamado de “sorriso gengival”, pode ser associado com crescimento maxilar vertical, extrusão dentoalveolar, lábio superior curto, hiperatividade do lábio superior, EPA isolada ou EPA associada com EAA. (Zangrando et al., 2017) Alterações na erupção passiva e ativa não são a única causa de coroas clínicas curtas. Outros fatores a considerar no diagnóstico diferencial são: o desgaste oclusal e o morfotipo dental particular (Zucchelli 2012). A prevalência do excesso de exposição gengival é de 10% da população entre a idade de 20 e 30 anos, e é mais frequente nas mulheres do que nos homens. Tudo leva a crer, portanto, que tal variável esteja relacionada, em maior ou menor grau à tonicidade muscular. (Duarte, 2009) Essas diferentes etiologias do sorriso gengival devem ser identificadas antes do



tratamento. A partir da etiologia, será definido o planejamento e o tratamento mais adequado para cada caso. Para o correto diagnóstico do sorriso gengival, um exame completo deve ser realizado. Esse exame inclui avaliação extra e intrabucal. (Silbergberg et al. 2009)

O tratamento de escolha mais utilizado para a correção do excesso gengival é a cirurgia de aumento de coroa clínica. A cirurgia tem várias formas de planejamento e a escolha, depende, em parte, da etiologia do sorriso gengival. O profissional da Odontologia deve preparar-se cada vez mais para a grande demanda de um tratamento periodontal, no qual os conhecimentos, visando o resultado estético, sejam tão importantes quanto aqueles que buscam a solução da saúde para a manutenção e a preservação dos dentes e do sorriso. (Duarte 2009)

Segundo Garber (2000), a periodontia mudou de um enfoque que visava estritamente a saúde para um aprimoramento estético gengival. Nesse contexto estão as cirurgias de recobrimento radicular, a manipulação tecidual ao redor de implantes e as cirurgias para tratamento do sorriso gengival.

A tomografia computadorizada utilizando afastador labial é, atualmente, o exame mais solicitado para o planejamento da cirurgia de sorriso gengival. No entanto, outras formas de planejamento para a correção do sorriso também podem ser utilizadas. Observa-se, entretanto, que não há estudos atualmente que abordem diferentes propostas de planejamento. Assim, alguns clínicos optam por uma única técnica, por desconhecerem as diferentes possibilidades de tratamento. Com este estudo, por meio de revisão de literatura, pretende-se detalhar as diferentes formas de planejamento do sorriso gengival, elucidando a aplicação das diferentes abordagens.

## REVISÃO DE LITERATURA E DISCUSSÃO

O sorriso estético é o resultado da harmonia entre dentes, lábios e gengiva. Silbergberg et al. (2009) enumera as seguintes características de um sorriso estético: mínimo de exposição gengival, exibição simétrica e harmonia entre gengiva maxilar e linha do lábio superior, tecido gengival saudável preenchendo todos os espaços interproximais, harmonia entre os segmentos

anterior e posterior, dentes com anatomia e proporção corretas (forma e posição), cor e tonalidade apropriada dos dentes e lábio inferior paralelo a borda incisal dos dentes anteriores superiores e a linha imaginária passando pelo ponto de contato desses dentes. Duarte (2009) destaca a importância do exame clínico com variáveis relacionadas ao padrão de normalidade do sorriso estético para o correto diagnóstico de cada caso. Para o correto diagnóstico do sorriso gengival, um exame completo e preciso deve ser realizado. Esse exame inclui avaliação extra e intrabucal. O exame extrabucal é composto por: exame facial; comprimento do lábio em repouso; exposição dos incisivos centrais superiores em repouso; quantidade de exposição gengival durante descanso, fala e riso; linha de sorriso e contorno da margem gengival. No exame intrabucal são avaliados: plano oclusal; harmonia das arcadas dentárias; anatomia, proporções e cor dos dentes e exame periodontal. (Silbergberg, 2009)

A partir do diagnóstico será possível estabelecer a etiologia do sorriso gengival e escolher o melhor tratamento para cada caso. Os fatores etiológicos do sorriso gengival são crescimento maxilar vertical, extrusão dentoalveolar, lábio superior curto, hiperatividade do lábio superior, EPA isolada ou EPA associada com EAA, ou uma combinação destes fatores. A erupção dentária passiva é definida como a migração apical do tecido gengival até a acomodação na junção cimento-esmalte (CEJ), ou muito próximo da sua, determinando a posição da margem gengival (GM).

Gottlieb & Orban (1933) descreveram a erupção dentária em dois momentos: o primeiro ocorre quando há uma erupção ativa (EAA) na qual o dente emerge na cavidade bucal, concomitantemente a crista óssea acompanha o movimento eruptivo e o epitélio juncional se justapõe logo acima das fibras da inserção conjuntiva. O movimento dentário segue até que alcance o plano oclusal, estabelecendo-se com o dente antagonista. O segundo momento é dado pela erupção passiva (EPA), que é caracterizada pela migração apical do tecido gengival para uma posição estável e coronal à junção cimento esmalte, o que determina a margem gengival, sendo esse processo dividido em quatro fases: inicialmente, o epitélio juncional se localiza na superfície do esmalte; em um segundo instante, o epitélio situa-se ainda na superfície do esmalte, mas também na superfície do cimento, apical à junção amelocementária; na terceira fase, o epitélio já se

situa apenas no cemento e, por último, na quarta fase, o epitélio migra mais apicalmente acompanhado da degeneração das fibras gengivais e do ligamento periodontal. A causa dessa degeneração ainda não é conhecida, acredita-se que ela seja o resultado de uma inflamação crônica. Quando esse processo não progride além da fase 1 ou 2, a margem gengival não migra até sua posição final e acaba por permanecer na superfície de esmalte ou perto dela, ocorrendo a erupção passiva alterada (Foley, 2003), que resulta em sorriso gengival e na aparência de coroa clínica curta. Robbins (1999) alegou que não é prudente diagnosticar a erupção passiva alterada até que o crescimento esteja completo. Acredita-se que no início da adolescência os dentes anteriores estão no processo de erupção passiva, enquanto os posteriores podem completar esse ciclo até os 20 anos, sendo possível então a confirmação do diagnóstico de erupção passiva alterada após essa idade (Savitha, 2012).

A classificação proposta por Coslet et al (1977) é a mais aceita na literatura, caracterizando erupção passiva alterada tipo 1 quando há uma faixa mais larga de mucosa ceratinizada e junção mucogengival localizada geralmente apical à crista óssea. Já na erupção passiva alterada tipo 2, a faixa gengival é mais estreita e toda a mucosa ceratinizada se encontra na coroa anatômica, coincidindo a junção mucogengival com junção cemento-esmalte. Ainda foram feitos dois subtipos a partir dessa classificação: o subtipo A, em que a distância da JAC à crista óssea está dentro dos valores fisiológicos normais de 1,5 a 2mm e o subtipo B, na qual a JAC está ao nível ou próximo da crista óssea. (Figura 1)

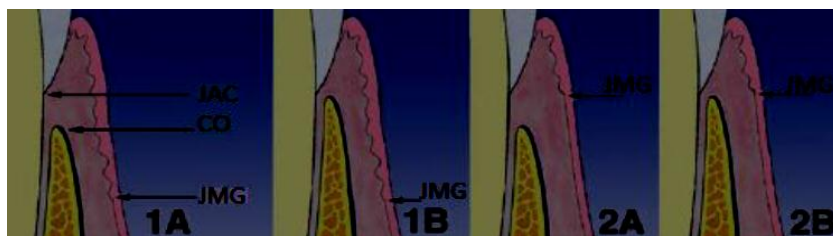


Figura 1 - Classificação morfológica da APE segundo Coslet et al (1977). JAC: Junção Amelocementária, CO: Crista Óssea e JMG: Junção Mucogengival.

Zangrando et al (2017) questionaram o fato da classificação de Coslet e da literatura não abrangerem a erupção ativa alterada e associá-la também como causa do sorriso gengival. Apesar da ocorrência simultânea, EAA e EPA são eventos diferentes que podem ou não estar associados entre si. Após a ruptura do epitélio oral, ambos os processos continuam simultaneamente. Esses eventos fazem parte da determinação da união dentogengival e do estabelecimento da distância biológica (Gottlieb B & Orban B, 1933).

A classificação modificada sugerida pelos autores Zangrando et al (2017) preserva o tipo I e II de acordo com a quantidade de mucosa ceratinizada, mas foram inseridos valores para facilitar o diagnóstico (Tipo I:  $> 2$  mm de tecido queratinizado; Tipo II:  $\leq 2$  mm). Além disso, foram excluídos os subgrupos A e B e houve a inclusão das categorias EPA isolada ou EPA associada com EAA. (Figura 2)





EPA	Tipo 1 > 2mm	Tipo 2 $\leq 2$ mm
ÚNICA ETIOLOGIA	EPA I 	EPA II 
ASSOCIADA COM EAA	EPA - I - EAA 	EPA - II - EAA 

Figura 2 - Classificação modificada de EPA e EAA. EPA-I: Gengiva queratinizada  $> 2$ mm com distância de 1,5mm da CEJ para a crista alveolar. EPA-II: Gengiva Queratinizada  $\leq 2$  mm com distância de 1,5 mm do CEJ até a crista alveolar. EPA-I-EAA: gengiva queratinizada  $> 2$  mm

com distância insuficiente do CEJ para a crista alveolar. EPA-IIIEAA: gengiva queratinizada  $\leq 2$  mm com distância insuficiente do CEJ para a crista alveolar. (Zangrando et al. 2017)

Segundo Alpiste-Illueca et al (2011), a erupção passiva alterada tipo 1 seria resultado exclusivo da falha da erupção passiva, pois há um excesso da sobreposição gengival na coroa do dente, mas a distância da crista óssea à junção cimento-esmalte é normal. Já nos casos da EPA tipo 2, a falha seria na erupção ativa devido o dente não conseguir emergir suficientemente do osso alveolar, resultando na junção cimento-esmalte muito próxima à crista óssea. Dessa forma a migração apical da gengiva durante a fase de erupção passiva seria diminuída, o que corrobora com a proposta de Zangrando et al (2017) da necessidade em acrescentar a erupção ativa na classificação do diagnóstico. A associação entre erupção ativa e passiva no sorriso gengival necessita de mais estudos já que este foi o primeiro artigo sugerindo a modificação da atual classificação.

No planejamento da cirurgia periodontal, quando houver a modificação dos componentes estéticos, algumas variáveis devem ser consideradas. Dentre essas, a mais importante é a relação entre os dentes e o tecido periodontal relacionada à composição facial e aos lábios. Duarte (2009) destaca que linha labial, curvatura do lábio superior, simetria do canto da boca e linha do sorriso, referidas no plano sagital são os principais parâmetros para se realizar o planejamento cirúrgico periodontal visando a estética.

O uso da tomografia computadorizada é a forma mais utilizada atualmente para o planejamento da cirurgia do sorriso, porém outras formas de planejamento são utilizadas e serão detalhadas a seguir.

## FORMAS DE PLANEJAMENTO

### TRATAMENTO CIRÚRGICO PERIODONTAL

A cirurgia periodontal de aumento de coroa clínica em pacientes com sorriso gengival é melhor denominada de cirurgia estética de aumento de coroa clínica. Busca o contorno gengival adequado, forma e posicionamento do aparato gengival de acordo com padrões mais estéticos. Primeiramente, as condições periodontais devem ser avaliadas e a ausência de inflamação no tecido periodontal deve ser constatada. A presença de uma interface saudável entre dente, tecido duro e tecido mole é indispensável para o sucesso do tratamento periodontal, protético, restaurador ou ortodôntico (Rossi *et al*, 2014). Silberberg *et al* (2009) enfatizam que durante a análise periodontal, deve-se medir a quantidade de mucosa ceratinizada e a relação entre a junção amelocementária (JAC) e crista óssea e entre a JAC e a gengiva marginal livre.

A cirurgia periodontal para tratamento do sorriso compreende diferentes técnicas. O envolvimento apenas de tecido gengival, nos quadros de erupção passiva alterada, associada à ampla faixa de mucosa ceratinizada ou de aumento gengival seja de natureza medicamentosa ou por processo inflamatório crônico, possibilita a indicação da técnica de cirurgia plástica periodontal por meio de gengivectomia/ gengivoplastia. No entanto, quando EPA está associada com EAA a cirurgia de retalho mucoperiosteal associada à osteotomia/osteoplastia deve compor o planejamento.

#### **Proporção ideal altura x largura do dente**

A largura ideal dos incisivos centrais será definida de acordo com a análise facial que tem como principal referência facial a largura da face. A largura da face é medida a partir da distância intercantal (entre os olhos) que multiplicada por 5 fornece a largura total da face. Dividindo o valor encontrado por 16, obtém-se a largura ideal da coroa clínica do incisivo central (Cesário, 1984). A largura do incisivo central, ainda pode ser encontrada dividindo-se a distância interpupilar por 6,6 (Germiniani, 2006)

Após definida a largura, mede-se o comprimento das coroas clínicas dos incisivos centrais. Cardoso (2008) recomenda o uso

da proporção da largura multiplicada por 1,33 para a determinação do correto comprimento. (Figura 3)

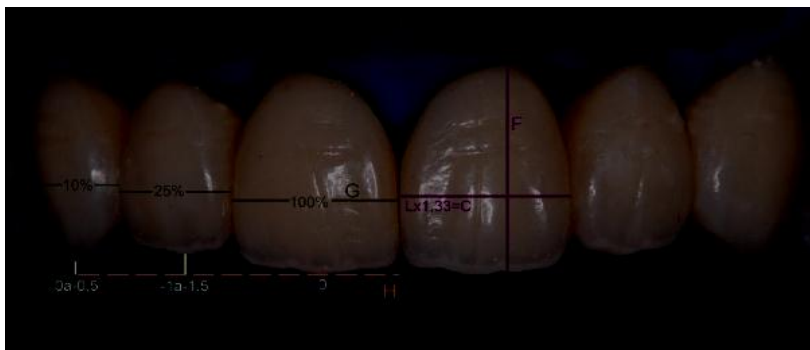

Figura 3 – Aplicação da proporção largura multiplicada por 1,33 para a determinação do correto comprimento.

Mauro (2006) afirma que o ideal é desconsiderar a proporção áurea, visto que só é encontrada em 17% dos indivíduos. A porcentagem áurea difere da proporção áurea e não depende da largura aparente dos dentes, permite que a simetria seja claramente identificada e quantificada. Nesse conceito, a largura aparente de canino à canino é tomada como 100% e cada dente tem uma dimensão diferente. Os incisivos centrais terão 50% do valor (25% para cada dente), os incisivos laterais terão 30% do valor (15% para cada dente) e os caninos terão 20% do valor (10% para cada dente).

Os métodos considerados melhores são: largura do incisivo central multiplicada por 1,25, quando se requer o comprimento dentro da média (25% mais longo do que largo) e largura do incisivo central multiplicado por 1,33 quando se requer coroas clínicas mais longas (33% mais longo do que largo). (Carvalho, 2006)

Dentro das dimensões dentais relativas, as proporções largura e altura serão idênticas para incisivos e caninos dentro do mesmo gênero. Não foram encontradas diferenças nas proporções entre

homens e mulheres, exceto para canino que tendem a ter comprimento maior nos homens (Sterret, 1999).

Segundo os resultados de Sterret et al. 1999, a proporção largura/comprimento da coroa dos incisivos e caninos são idênticas (variação de 77 a 86%); os incisivos centrais são mais largos do que os caninos em cerca de 1 a 1,5mm; os caninos são mais largos do que os incisivos laterais em cerca de 1 a 1,5mm; os incisivos centrais e canino apresentam alturas coronais similares (variação de apenas aproximadamente 0,5 mm), uma variação de 1 a 1,5mm mais longa do que os incisivos laterais.

O planejamento ideal da altura do dente versus a largura deve compor o planejamento do sorriso gengival nas diferentes abordagens de planejamento. Referidas proporções dentárias compõem o planejamento do aumento estético da coroa, quando a causa do sorriso gengival está relacionada com coroas dentárias curtas.

A erupção passiva alterada não é a única causa de coroas clínicas curtas. Outros fatores a serem considerados no diagnóstico diferencial são: desgaste oclusal e o morfotipo dental particular. Quando a coroa clínica curta é consequência de abrasão e desgaste das bordas incisais, isso remete a um tratamento de maior complexidade, por envolver outras áreas além da periodontia. O diagnóstico diferencial é feito pela sondagem do sulco gengival e analisando a incisal dos dentes, na busca de indícios de desgaste e a relação dos dentes com o lábio inferior (Rossi *et al*, 2014).

A pesquisa da JAC com o uso da sonda é fundamental para o diagnóstico diferencial. Se a JAC está posicionada na posição fisiológica, dentro do sulco, pode-se excluir a erupção passiva alterada. Todavia, a individualização da JAC mediante a sondagem em pacientes com erupção passiva não é simples por razões que o epitélio juncional cobre a JAC e a gengiva vestibular ficaria “presa” com um epitélio juncional ao longo da face do esmalte, e portanto, não é sondável. Outro fator é que frequentemente a EPA está associada com EAA e a crista óssea encontra-se no nível ou milimetricamente abaixo da JAC, o que é mais provável e portanto, não se consegue identificar a JAC com a utilização da sonda periodontal dentro do sulco. De grande utilidade com fins de diagnóstico de erupção passiva é a radiografia executada com a técnica paralela e o centralizador de



Rinn, e utilizando um dispositivo metálico fixado na coroa do dente. (Figura 4)

Na presença de diferença considerável ( $> 3\text{mm}$ ) entre o comprimento da coroa clínica do dente (distância da porção incisal até a margem gengival) e a coroa radiográfica (distância da porção incisal - até a JAC), o diagnóstico de erupção passiva alterada é certo. No entanto, a radiografia intrabucal não é suficiente para diferenciar casos de EPA isolada ou associada com EAA. A radiografia convencional nem sempre delimita com clareza a posição da crista óssea vestibular em relação à JAC (Zucchelli, 2012).



Figura 4 - Radiografia executada com a técnica paralela e o centralizador de Rinn, e utilizando um dispositivo metálico fixado na coroa do dente. (Zuchelli, 2012)

Segundo Zuchelli (2012), presença de pseudobolsas vestibulares ou sulco de profundidade considerável 3mm, poderá facilitar o diagnóstico de erupção passiva alterada. Com o intuito de verificar a distância da JAC à Crista óssea há àqueles que preconizam a sondagem transgengival sob anestesia, com a sonda milimetrada introduzida no sulco até alcançar a crista óssea alveolar Pustiglioni (2000). Contudo, é de difícil detecção. (Figura 5)

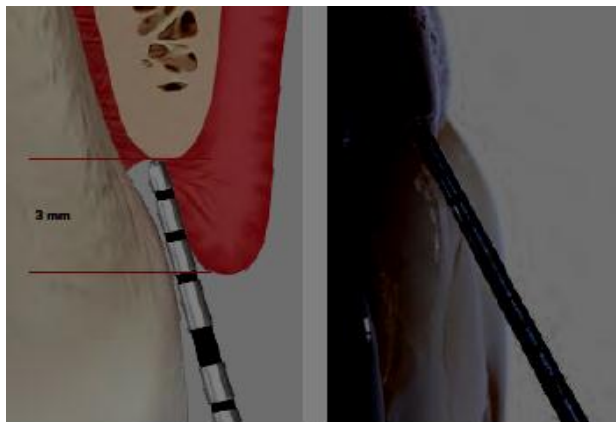


Figura 5 - Esquema representativo da identificação da COA em dente íntegro através da sondagem periodontal transgingival. Esta medida clínica corresponde, histologicamente, ao epitélio do sulco, epitélio juncional e inserção conjuntiva em condições fisiológicas normais, em média 3 mm. Avaliação clínica da identificação da COA em dente íntegro através da sondagem periodontal transgingival. (Carvalho, 2016)

As aferições relativas às proporções dentárias ideais, largura x altura dos dentes, pesquisa da posição da JAC em relação ao sulco gengival, comporá o planejamento no que se refere à quantidade de bisel necessário, com intuito do alongamento da coroa clínica. Quando procedimentos restauradores como laminados cerâmicos, facetas não estão programados, o parâmetro para o planejamento cirúrgico (incisões e osteotomia) é a junção amelo cemetária (JAC). Para sua localização utiliza-se sonda milimetrada, transferindo-se a profundidade de sondagem para a gengiva marginal por meio de perfurações transfixando-a (Westphal, 2010). A partir das perfurações o bisel é realizado. Após a incisão em bisel interno, retalho de espessura total é levantamento com intuito de exposição do tecido ósseo.

## Régua de proporção de Chu

Diante da necessidade de estabelecer o tamanho correto do dente, muitas vezes o componente periodontal deve ser considerado e tratado para um resultado estético previsível. Em um estudo, Chu (2008) demonstrou uma técnica que usa medidores estéticos para determinar objetivamente a posição correta dos tecidos duros subjacentes e torna o tratamento estético previsível. Foram desenvolvidas a régua e a sonda de Chu, estes instrumentos auxiliam no planejamento e no procedimento cirúrgico. O medidor de proporção foi baseado numa avaliação matemática objetiva das faixas de tamanho dos dentes em um formato visual. (Figura 6) Por meio dessas medidas do instrumental, o cirurgião dentista será capaz de aplicar valores e medidas estéticas a um paciente diretamente (no consultório) ou indiretamente (no laboratório).




Figura 6 - Régua de proporção de Chu, com as proporções ideais de largura x altura (Chu & Hochman, 2008).

Primeiramente, é importante que a posição correta da borda incisal seja determinada antes de qualquer medição. O tamanho do dente também deve ser determinado antes de qualquer procedimento estético periodontal irreversível.

A sonda tem duas pontas em “T”, uma no sentido horizontal e outra no sentido vertical. Com essa ponta “T”, o dentista avalia ao mesmo tempo a largura (horizontal) e a altura (vertical). A borda incisal do dente é encostada na barra de apoio da sonda e a altura e largura geralmente correspondem as linhas de mesma cor. (Figura 7)

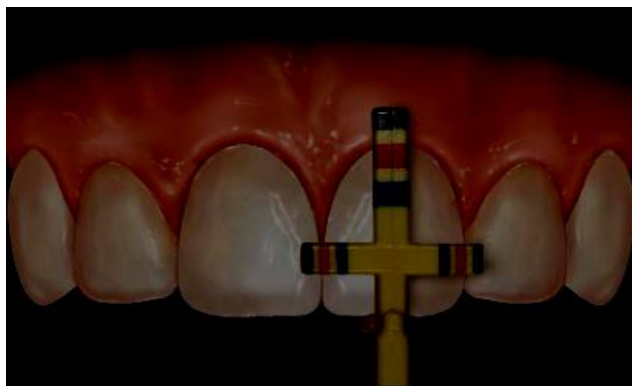

Figura 7 – Posição correta para uso da régua de proporção de Chu (Chu & Hochman, 2008).

Assim, o cirurgião dentista pode avaliar com precisão as dimensões de comprimento simultaneamente e, portanto, avaliar visualmente o tamanho e proporção corretos do dente. Neste estudo, as medições do medidor de proporção foram baseadas em pesquisa clínica de valores médios do tamanho e largura individual do dente. (Chu, 2008)

## Tomografia computadorizada

O surgimento da tomografia computadorizada foi uma evolução no campo odontológico, uma vez que potencializou o papel da imagem no processo diagnóstico, com novos recursos, até então indisponíveis com técnicas bidimensionais (Joly, 2015). A tomografia computadorizada é um método que permite visualizar tridimensionalmente em vários planos estruturas da cabeça e do pescoço usando raio-X e com mínima distorção. É uma ferramenta essencial no diagnóstico, pois fornece a localização das estruturas anatômicas com precisão. Esse exame tem por finalidade produzir imagens tridimensionais com maior rapidez e baixas doses de radiação. Além de fornecer imagens com excelente resolução, esse método diminui a probabilidade de erros no diagnóstico (Martins et al 2009).

Em busca de um método confiável e não invasivo que diminuísse a sobreposição de imagens e diante da dificuldade de encontrar métodos que medissem com precisão as dimensões e relações das estruturas da unidade dentogengival, Januário et al, (2008) desenvolveram uma técnica de tomografia de feixe cônico com protocolo para tecidos moles utilizando afastador labial com o objetivo de melhorar a qualidade da imagem e permitir determinação das dimensões e relações das estruturas da unidade dentogengival (Figura 8). A tomografia computadorizada de feixe cônico, utilizando afastador labial, tem o propósito de determinar as relações entre tecidos duros e moles, como: distância entre margem gengival e crista óssea, crista óssea e junção cimento-esmalte, além de mostrar a espessura gengival e óssea das faces vestibular e palatina. O nome dado a esse protocolo foi Soft Tissue-Cone Beam Computed Tomography (ST-CBCT), ou tomografia computadorizada cone beam para tecidos moles. Durante a tomada tomográfica, o paciente usa um afastador labial e retrai a língua em direção ao assoalho da boca. Assim, os tecidos moles são mantidos afastados do tecido gengival, facilitando a visualização dos tecidos de interesse e evitando sobreposição de imagens das estruturas dentais. (Figura 9)

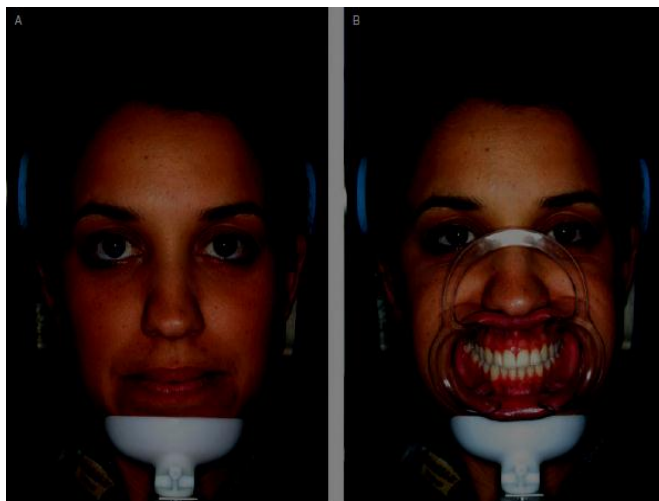

Figura 8 – A: paciente posicionado para uma tomografia computadorizada de feixe cônico (TCFC). B: o mesmo paciente posicionado para a segunda tomografia computadorizada de tórax com o retrator labial de plástico (TCCB de tecidos moles) em posição invertida para evite bater no estabilizador do queixo. (Januário, 2008)

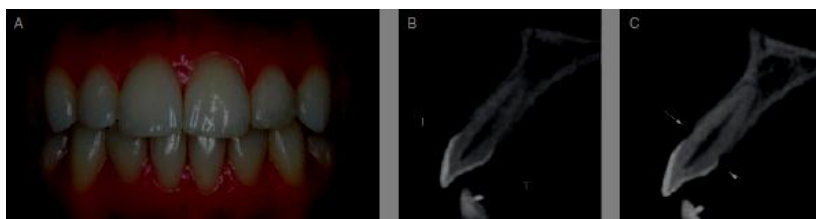


Figura 9 – A: quadro clínico intra-oral de um paciente com um biótipo periodontal fino. B: imagem do feixe cônico tomografia computadorizada (TCFC) realizada sem o afastador labial. C: imagem da tomografia computadorizada dos tecidos moles

Borges et al, (2015) fizeram um estudo para avaliar a tomografia computadorizada de feixe cônico como método diagnóstico para

determinação da espessura gengival e distância entre a margem gengival e vestibular e cristas ósseas interproximais. Foram medidas 377 regiões dentárias em 29 pacientes com sorriso gengival, usando os seguintes métodos: sondagem transgengival, ultrassom e tomografia computadorizada de feixe cônico. Concluíram que a tomografia computadorizada de feixe cônico foi um método eficaz para visualizar e mensurar as distâncias estudadas, apresentando medidas correlacionadas àquelas obtidas clinicamente e, portanto, contribuindo para um melhor planejamento dos procedimentos estéticos em periodontia.

No entanto, uma de suas limitações está relacionada à dificuldade de se estabelecer limites entre os tecidos moles e a crista óssea vestibular (Borges 2015) .

No planejamento cirúrgico, a tomografia computadorizada ajudará em uma melhor previsibilidade dos casos, uma vez que tem a capacidade de mensurar com melhor precisão o tamanho do tecido gengival abaixo da Junção amelo cementária (JAC) e a distância em que a crista óssea encontra-se da JAC, assim como espessura tecidual e óssea. O planejamento do sorriso gengival baseando-se nas medidas da tomografia, ajudará em medidas prévias da quantidade de tecido gengival e ósseo a ser removido. Adicionalmente, poderá ajudar a se evitar áreas com recessão gengival (Borges, 2015). Com este tipo de planejamento, o cirurgião dentista obtém medidas precisas, respeitando os princípios biológicos.

## **Mock up**

Quando o tratamento cirúrgico periodontal está associado ao tratamento restaurador é importante que seja feita uma simulação em boca das novas dimensões propostas. Diante disso, algumas técnicas como o enceramento diagnóstico e mock-up podem ser usadas para ajudar na previsibilidade do tratamento e, segundo Calixto et al. 2011, consequentemente com menor margem de erros em casos mais complexos. Gurrea & Bruguera (2014) afirmam em um estudo que quando se inicia um tratamento, a visualização prévia do resultado final é a base de qualquer tratamento, ainda mais naqueles em que a morfologia, tamanho e proporção dos dentes anteriores será alterada. É importante que

no planejamento sejam incluídos: as dimensões ideais dos dentes superiores anteriores, a confecção criteriosa de modelo de estudo e a execução do enceramento. (Cardoso, 2012)

Primeiramente, é importante que, além de um exame clínico detalhado, sejam feitas fotografias para uma boa comunicação entre o profissional e o protético. A partir das fotografias, o protético terá parâmetros estéticos dentais e faciais para confeccionar um enceramento diagnóstico mais adequado para o paciente (Calixto, 2011). O enceramento será confeccionado sobre o modelo de estudo, com o uso de cera específica (Figura 10). Esse procedimento tem a função de melhorar a estética e função, redefinição da morfologia dental, alteração da forma, comprimento e posição do dente no arco. (Cardoso, 2012)

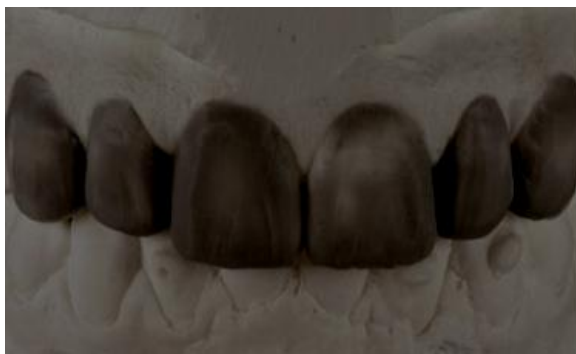

Figura 10 – Enceramento diagnóstico com cera específica sobre modelo de estudo para confecção mock up. (Gurrea & Bruguera, 2014)

Quando há envolvimento estético, o mock up é uma ferramenta de esclarecimento e motivação ao paciente. Deve ser mostrado ao paciente, mediante enceramento diagnóstico em modelos e a transferência para a boca, que se traduz na proposta do tratamento a ser alcançado. Por meio do enceramento diagnóstico, será feito o ensaio restaurador (mock-up) que será avaliado pelo paciente (Figura 12). Se ainda restarem dúvidas sobre o resultado final, provisórios de diagnóstico podem ser confeccionados e deixados no paciente por curto tempo (Gurrea & Bruguera, 2014).



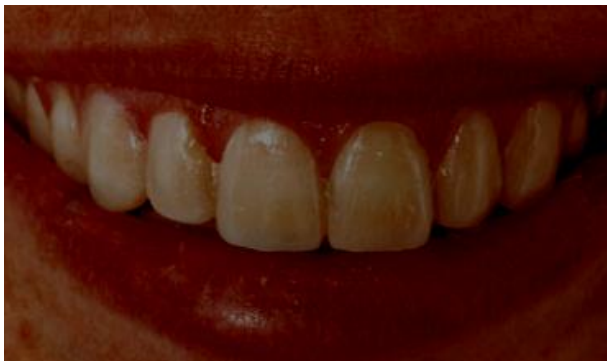

Figura 12 – Mock em posição. Aspecto intra-oral. (Gurrea & Bruguera, 2014)

Os autores ainda demonstraram a multiplicidade do mock-up. Este vai ser um meio valioso não apenas para a fase restauradora, mas também para a fase cirúrgica, já que guiará o peridontista, responsável pelo aumento de coroa. Cardoso (2012) afirma que essa forma de previsão de resultado final é a mais segura para determinar quantidade de tecido gengival e ósseo que será removido. Adicionalmente, a sua não realização implica na possibilidade de erros no planejamento, ausência da visualização prévia das futuras restaurações e poderá não atender às perspectivas do paciente. Porém, o mock-up apresenta algumas limitações, uma vez que não parece ser a melhor alternativa como guia cirúrgico, já que só poderá ser usado para realizar a incisão, e, após sua remoção, não poderá ser reutilizado, pois poderá quebrar.

### **Guia cirúrgico**

A moldagem do paciente é realizada e são obtidos modelos de estudo e, a partir deles, é feito o encerramento diagnóstico para simular o tamanho das coroas e confecção do guia cirúrgico. O guia cirúrgico tem como funções: definir plano e arquitetura gengival para as incisões iniciais, estabelece referência para

osteoplastia e a posição do zênite e simular o resultado esperado. (Westphal, 2010)

Após o preparo do enceramento diagnóstico, é confeccionado um guia cirúrgico para o recontorno periodontal. Utiliza-se uma placa de acetato de 1,0 mm e no contorno cervical dos dentes é realizado um corte delimitando a borda superior da futura margem gengival. (Figura 13)

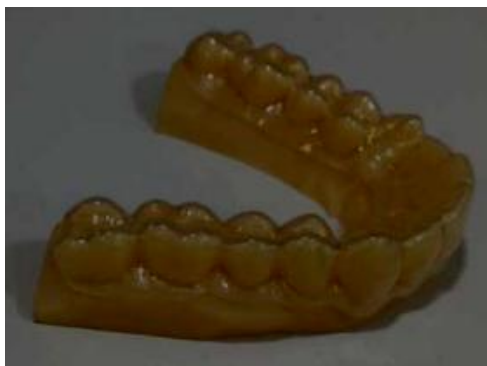

Figura 13 – Plastificação do guia cirúrgico periodontal com placa de acetato. ( Kahn, 2017)

O objetivo desse recorte é estabelecer o limite exato para a incisão do tecido gengival, evitando, assim, a remoção excessiva de tecido e estabelecendo o contorno ideal determinado pelo planejamento. (Kahn et al. 2017) Com o guia cirúrgico em posição, utiliza-se uma sonda periodontal para marcar o local das incisões e o contorno é feito com lâminas de bisturis acompanhando o guia cirúrgico (Figuras14 e 15).

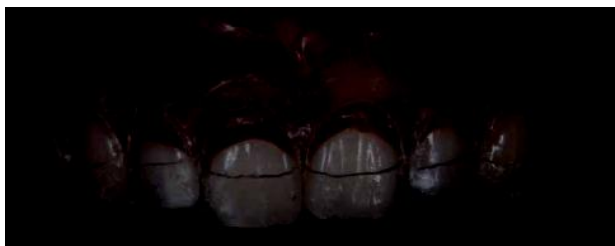


Figura 14 – Guia cirúrgico para aumento de coroa clínica. (Kahn et al, 2017)



Figura 15 - Incisão orientada pelo guia. (Kahn et al, 2017)

A partir do guia cirúrgico em posição a sonda periodontal é utilizada como medida para se estabelecer a quantidade de osteotomia a ser realizada. São deixados a partir do guia distâncias de 2 a 3mm, dependendo do fenótipo periodontal. Adicionalmente, a confecção de guia cirúrgico ajuda em uma maior precisão no momento da incisão.

### **Digital Smile Design (DSD)**

O Digital Smile Design (DSD) é um software multiuso que ajuda no fortalecimento da visão diagnóstica, melhora na comunicação e na previsibilidade durante todo o tratamento. Esse método permite análises precisas das características faciais e dentárias do paciente. Desenhos de linhas de referências e formas podem ser executados em softwares de apresentação como o Keynote (iWork, Apple) ou Microsoft PowerPoint (Microsoft Office, Microsoft). (Coachman, 2012)

Com essa ferramenta, é possível avaliar a relação entre as medidas facial e dentária e o plano incisal com o plano facial horizontal. Linhas complementares são desenhadas, como o

zênite gengival, linhas de união das ameias gengival e incisal (Figuras 16 e 17).

A estética periodontal é melhorada de acordo com o sorriso digital estabelecido. Com o auxílio do DSD, os procedimentos ficam mais claros para os pacientes e são executados facilmente pelo dentista. A partir do DSD, um plano de tratamento mais completo e concentrado no desenvolvimento das características anatômicas dentro dos parâmetros determinados é possível. Torna-se possível visualizar os resultados no paciente, demonstrando a gravidade do caso, estratégias de tratamento, prognóstico e recomendações, facilitando a aceitação ou modificação. (Santos, 2017)

As dimensões do DSD são transferidas para o modelo de estudo e é feito o enceramento diagnóstico. O próximo passo é confeccionar o mock-up ou o guia cirúrgico que mostrará a precisão do DSD e será auxiliar na cirurgia periodontal.

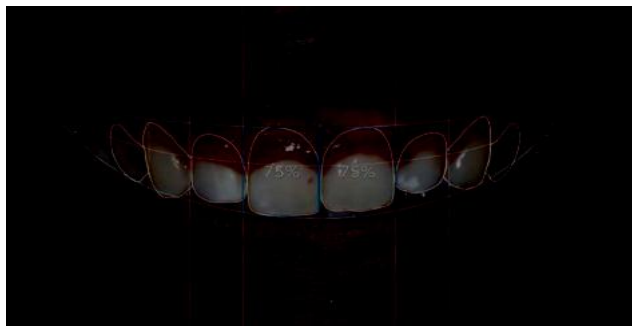

Figura 16 - DSD (planejamento 2D) da paciente feito através do protocolo fotográfico realizado, inserindo no desenho do sorriso a proporção dentária obtida nas medidas tomográficas.

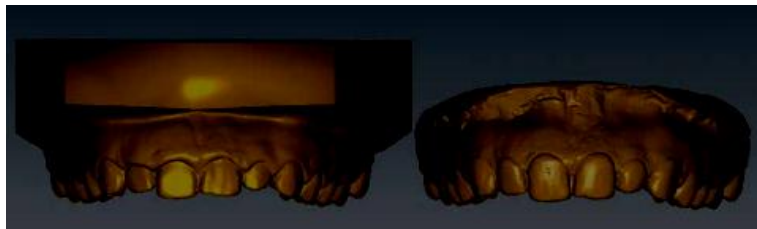


Figura 17 – Modelos digitais obtidos. (Kahn et al, 2017)

## CONSIDERAÇÕES FINAIS

É importante ressaltar que independente das diferentes modalidades de planejamento a avaliação do tamanho da coroa anatômica do dente é fundamental, principalmente quando o planejamento restaurador não está associado com o aumento estético gengival; esse cuidado evita áreas de recessão gengival. O planejamento cirúrgico é realizado a partir do diagnóstico da exposição gengival e se a causa do sorriso for multifatorial, o planejamento envolve a correção parcial do sorriso. Assim, o paciente precisa ser informado das limitações do caso. Importante ressaltar que as diferentes formas de planejamento do sorriso gengival são todas úteis para o procedimento cirúrgico de aumento estético da coroa e ajudam numa melhor previsibilidade do tratamento.

## REFERÊNCIAS

1. Duarte CA, de Castro MVM, Perreira AL. Cirurgia Periodontal Estética. In: Duarte CA. Cirurgia Periodontal – pré-protética e estética. Santos; 2009. p.343-406.
2. Zuchelli, Giovanni. Erupção passiva alterada. In: Cirurgia estética mucogengival. Quintessence, editora; 2012. p. 749-780.

3. Westphal RA. Planejamento reverso na correção de sorriso gengival. *Revista Periodontia* 2010; 20:42-46.
4. Borghetti A. Cirurgia plástica periodontal. Porto Alegre: Artmed 2002. p. 98-112.
5. Malkinson S, Waldrop TC, Gunsolley JC, Lanning SK, Sabatini R. The effect of esthetic crown lengthening on percept ' trustworthiness, intelligence, and self-confidence. *J Periodontol* 2013; 84: 1126-1133.
6. Ragghianti Zangrando, M. S., Veronesi, G. F., Cardoso, M. V., Michel, R. C., Damante, C. A., Sant'Ana, A. C. P., ... Greggi, S. L. A. (2017). Altered Active and Passive Eruption: A Modified Classification. *Clinical Advances in Periodontics*, 7(1), 51–56. <https://doi.org/10.1902/cap.2016.160025>
7. Garber DA, Salama MA. The aesthetic smile: diagnosis and treatment. *Periodontology* 2000 1996; 11:18-28.
8. Silberberg N, Goldstein M, Smidt A. Excessive gingival display- etiology, diagnosis, and treatment modalities. *Quintessence Int* 2009; 40.
9. Gottlieb B, Orban B. Active and passive continuous eruption of teeth. Abstract in *J Dent Res*. 1933;13:214
10. Foley, T. F., Sandhu, H. S., e Athanasopoulos, C. (2003). Esthetic Periodontal Considerations in Orthodontic Treatment-The Management of Excessive Gingival Display, *Journal of the Canadian Dental Association*, 69(6), pp. 368-372
11. Robbins JW. Differential diagnosis and treatment of excess gingival display. *Pract Periodontics Aesthet Dent*. 1999 Mar;11(2):265-72
12. Savitha A.N1, Sahar Razack, Rosh R.M. "ESTEHETIC SMILE" A CONCERN DUE TO ALTERED PASSIVE ERUPTION - CASE REPORTS. *Journal of Natural Sciences Research*. Vol.2, No.5, 2012

13. Coslet GJ, Vanarsdall R, Weisgold A. Diagnosis and classification of delayed passive eruption of the dentogingival junction in the adult. *Alpha Omegan*. 1977 Dec;70(3):24-8
14. Alpiste-Illueca F. Dimensions of the dentogingival unit in maxillary anterior teeth: a new exploration technique (parallel profile radiograph). *Int J Periodontics Restorative Dent*. 2004;24(4):386-96
15. Rossi R, Brunelli G, Piras V, Pilloni A. Altered passive eruption and familial trait: A preliminary investigation. *International journal of dentistry* 2014; 2014.
16. CESÁRIO Jr., V.A.; LATTA Jr., G.H. Relations between the mesiodistal width of maxillary central incisor and interpupillary distance. *J Prosthet Dent, St. Louis*, vol.52, n.5, p.641-643, nov.1984.
17. CARDOSO, N. Finalização de Tratamento Ortodôntico com Fechamento de Diastemas pela Técnica Direta. *Clin. Int. J. Braz. Dent.*, [s.l.], vol.4, n.3, p.262-72, jul. /set. 2008.
18. Mauro, F. Análise estética: uma abordagem sistemática para o tratamento protético. Volume 1, 2006. Quintessence Editora, Ltda.
19. Carvalho, Breno Carnevalli Franco de. Título: Utilização de imagem ... Fonte: *Rev. dental press estét*;3(1):72-82, jan.-mar. 2006.
20. Germiniani, W.I.S.; Terada, H.H. Avaliação da preferência estética de dentistas (clínicos gerais e ortodontistas), acadêmicos de Odontologia e leigos quanto às medidas indicadas por proporções conhecidas como padrão estético para o sorriso. *Ver. Dental Press Estét, Maringá*, V.3, P.85-99, jul./ago/set.2006
21. STERRET, J.D.; OLIVER, T.; ROBINSON, F.; FORSTON, W.; KNAAK, B.; RUSSELL, C.M. Width/length ratios of normal clinical crowns of the maxillary anterior dentition in man. *J. Clin. Periodontol.* [s.l.], vol.26, p.153-7, 1999.
22. Jardim MAN, Pustigliani FE. Estudo biométrico do espaço biológico em humanos por meio da sondagem transulcular. *Rev Pós Grad*. 2000;7(4):295-302

23. Chu SJ, Hochman MN. A biometric approach to aesthetic crown lengthening: part I-midfacial considerations. *Practical procedures and aesthetic dentistry* 2008; 20: 17.
24. Joly JC, De Carvalho PFM, Da Silva RC. *Reconstrução Tecidual Estética: procedimentos plásticos e regenerativos periodontais e peri-implantares*. 1ed, Artes Médicas, 2015.
25. Martins MM, Goldner MTA, Mendes AM, Veiga AS, Lima TA et al. A importância da tomografia computadorizada volumétrica no diagnóstico e planejamento ortodôntico de dentes inclusos. *RGO* 2009, 57(1): 117-20.
26. JANUÁRIO, A.L.; BARRIVIEIRA, M.; DUARTE, W.R. Soft Tissue Cone-Beam Computed Tomography: A Novel Method for the Measurement of Gingival Tissue and the Dimensions of the Dentogingival Unit. *Journal of Esthetic and Restorative Dentistry*, v. 20, n. 6, p. 366-373, 2008.
27. BORGES, G.J. et al. Cone-Beam Computed Tomography as a Diagnostic Method for Determination of Gingival Thickness and Distance between Gingival Margin and Bone Crest. *The Scientific World Journal*, v. 2015, p. 1-10, 2015.
28. Calixto LR, Bandeca MC, Andrade MF. Enceramento diagnóstico: previsibilidade no tratamento estético indireto. *Rev. Dent Press de Estét* 2011;8(4):26-37
29. Gurrea J, Bruguera A. Wax-up and Mock-up. A guide for anterior periodontal and restorative dentistry. *Int J Esthet Dent* 2014; 9: 146-162
30. Cardoso, P. D. C., Rodrigues, D. C., José, E., Corrêa, B., & Borges, G. J. (2012). O Uso do Mock-up na Otimização e Precisão do Resultado da Cirurgia Plástica Periodontal, 74–85.
31. Kahn S, Zimmermann D, Saliba FM, Silveira FC, Bernardo HP. Recursos tecnológicos voltados para a cirurgia de correção do sorriso gengival *Sorriso Gengival*. In: Kahn S, Dias AT. *Sorriso Gengival*. 1ª ed. São Paulo: Quintessence; 2017. P.353-374.



32. Coachman, C. (2012). Digital Smile Design: A Tool for Treatment Planning and Communication in Esthetic Dentistry, 1–10.
33. Santos FR, Kamarowski SF, Lopez CAV, Storrer CLM, Neto AT, Deliberador TM. The use of the digital smile design concept as an auxiliary tool in periodontal plastic surgery. *Dent Res J (Isfahan)*. 2017 Mar-Apr;14(2):158-161. PubMed PMID: 28584541; PubMed Central PMCID: PMC544301



## ANEXOS

## NORMAS DA REVISTA

## NORMAS PARA PREPARAÇÃO DE ARTIGOS

Os artigos para a publicação na REVISTA PERIODONTIA da SOBRAPE deverão ser inéditos e redigidos em português, inglês ou espanhol. Artigos originais de pesquisa terão prioridade para apreciação mas, artigos de revisão e relatos de casos ou técnicas, de interesse na Periodontia, também poderão ser incluídos.

A REVISTA PERIODONTIA reserva todos os direitos autorais do trabalho publicado. As informações contidas nos originais e publicadas na revista são de inteira responsabilidade do(s) autor(es), não refletindo necessariamente, a opinião do Corpo Editorial da revista ou a posição da SOBRAPE.

## ENVIO DO MATERIAL

Os seguintes arquivos deverão ser enviados exclusivamente por e-mail ([revistasobrape@unitau.br](mailto:revistasobrape@unitau.br)) no momento da submissão do artigo a Revista Periodontia.

- Artigo (Seguir o item “Apresentação do material”)
- Declaração de conflito de interesses (Disponível no site – Formulários)

- Lista de conferência pré-submissão (Disponível no site – Formulários)

## APRESENTAÇÃO DO MATERIAL

Os artigos deverão ser digitados em Word para Windows, com fonte Arial, tamanho 12, justificado, em folhas de papel A4 numeradas consecutivamente. Deve ser usado espaço duplo com margem de 2,5 centímetros de todos os lados. As laudas deverão ter em média 1.600 toques (26 linhas de toques), perfazendo no máximo 20 páginas (excluindo gráficos, figuras e tabelas).

## SELEÇÃO DE ARTIGOS

A seleção dos artigos enviados à REVISTA PERIODONTIA será realizada pelo Conselho Editorial, que dispõe de autoridade para decidir sobre sua aceitação. No processo de revisão e aprovação, que será realizado em pares, serão avaliados: originalidade, relevância metodologia e adequação às normas de publicação.

### Considerações Éticas

Estudos que envolvam seres humanos deverão estar de acordo com a RESOLUÇÃO 196/96 do Conselho Nacional de Saúde, e terem sido aprovados pela Comissão de Ética da Unidade /Instituição em que foram realizados. As mesmas considerações são feitas para estudos em animais. O número de aprovação do comitê deverá estar presente no artigo.

## ESTRUTURA DO ARTIGO

O trabalho deverá ser numerado (canto inferior direito) e dividido conforme os itens abaixo:

Primeira página (página 1):

- Página de título (Português e Inglês ou Espanhol e Inglês): deverá conter o título do artigo em negrito, o nome dos autores numerados de acordo com a filiação (instituição de origem, cidade, país), a principal titulação dos autores de forma resumida (sem nota de rodapé) e endereço do autor correspondente (contendo o endereço eletrônico – e-mail). As demais páginas devem ser na forma de texto contínuo.

Exemplo:

Associação do PDGF e IGF na Regeneração Periodontal –  
 Revisão de Literatura  
 Fernando Hayashi<sup>1</sup>, Fernando Peixoto<sup>1</sup>, Chistiane Watanabe  
 Yorioka<sup>1</sup>, Francisco Emílio Pustiglioni<sup>2</sup>  
<sup>1</sup>Mestrandos em Periodontia da FOUSP  
<sup>2</sup>Professor titular de Periodontia da FOUSP

Segunda página (página 2):

- Resumo: deve fornecer uma visão concisa e objetiva do trabalho, incluindo objetivos, material e métodos, resultados e as conclusões. Deve conter no máximo 250 palavras (incluindo pontos, vírgulas etc).  
 - Palavras-chave: são palavras ou expressões que identificam o

conteúdo do texto. Para sua escolha, deverá ser consultada a lista “Descritores em Ciências de Saúde – DECS”, da BIREME. Número de palavras-chave: máximo 6.

Terceira página (página 3):

**Abstract e Keywords:** cópia precisa e adequada do resumo e palavras-chave em Inglês. Deverá ser consultada a lista “Medical subject headings”. Disponível em [www.nlm.nih.gov/mesh/MBrowser.html](http://www.nlm.nih.gov/mesh/MBrowser.html). Número de Keywords: máximo 6.

Quarta e demais páginas (página 4 e demais):

- Introdução: é o sumário dos objetivos do estudo, de forma concisa, citando as referências mais pertinentes. Também deve apresentar as hipóteses em estudo e a justificativa do trabalho.
- Material e Métodos: devem ser apresentados com suficientes detalhes que permitam confirmação das observações encontradas, indicando os testes estatísticos utilizados, quando existirem.
- Resultados: as informações importantes do trabalho devem ser enfatizadas e apresentadas em seqüência lógica no texto, nas figuras e tabelas, citando os testes estatísticos. As tabelas e figuras devem ser numeradas (algarismo arábico) e citadas durante a descrição do texto. Cada tabela deve conter sua respectiva legenda, citada acima, em espaço duplo, em página separada, no final do artigo depois das referências. As figuras também devem

estar localizadas em páginas separadas, no final do texto, porém, as legendas devem estar localizadas a baixo.

- Discussão: os resultados devem ser comparados com outros trabalhos descritos na literatura, onde também podem ser feitas as considerações finais do trabalho.

- Conclusão: deve responder: objetivamente aos questionamentos propostos.

- Agradecimentos (quando houver): apoio financeiro de agências governamentais, assistências técnicas, laboratórios, empresas e colegas participantes.

- Referências Bibliográficas:Essa seção será elaborada de acordo com as Normas Vancouver (disponíveis em: [www.icmje.org](http://www.icmje.org)), devendo ser numeradas seqüencialmente conforme aparição no texto. E, as abreviações das revistas devem estar em conformidade com o Index Medicus/ MEDLINE.

**Todos os autores da obra devem ser mencionados.**

Exemplos – Normas **Vancouver**:

<b>Artigo</b>	<b>de</b>	<b>Revista:</b>
1. Lima RC, Escobar M, Wanderley Neto J, Torres LD, Elias DO, Mendonça JT et al. Revascularização do miocárdio sem circulação extracorpórea: resultados imediatos. Rev Bras Cir Cardiovasc 1993; 8: 171-176.		

**Instituição** **como** **Autor:**

1. The Cardiac Society of Australia and New Zealand. Clinical exercise stress testing. Safety and performance guidelines. Med J Aust 1996; 116:41-42.

**Sem** **indicação** **de** **autoria:**

1. Cancer in South Africa. [editorial]. S Af Med J 1994; 84-85.

**Capítulo** **de** **Livro:**

1. Mylek WY. Endothelium and its properties. In: Clark BL Jr, editor. New frontiers in surgery. New York: McGraw-Hill; 1998. p.55-64.

**Livro:**

1. Nunes EJ, Gomes SC. Cirurgia das cardiopatias congênitas. 2a ed. São Paulo: Sarvier; 1961. p.701.

**Tese:**

1. Brasil LA. Uso da metilprednisolona como inibidor da resposta inflamatória sistêmica induzida pela circulação extracorpórea [Tese de doutorado]. São Paulo: Universidade Federal de São Paulo, Escola Paulista de Medicina, 1999. 122p.

**Eventos:**

1. Silva JH. Preparo intestinal transoperatório. In: 45° Congresso Brasileiro de Atualização em Coloproctologia; 1995; São Paulo. Anais. São Paulo: Sociedade Brasileira de Coloproctologia; 1995. p.27-9.

1. Minna JD. Recent advances for potential clinical importance in the biology of lung cancer. In: Annual Meeting of the American Medical Association for Cancer Research; 1984 Sep 6-10. Proceedings. Toronto: AMA; 1984;25:293-4.



**Material eletrônico:**  
**Artigo de revista:**

1. Morse SS. Factors in the emergence of infectious diseases. Emerg Infect Dis [serial online] 1995 Jan-Mar [cited 1996 Jun 5]; 1(1):[24 screens]. Disponível em: URL: <http://www.cdc.gov/ncidod/EID/eid.htm>

**Livros:**

1. Tichenor WS. Sinusitis: treatment plan that works for asthma and allergies too [monograph online]. New York: Health On the Net Foundation; 1996. [cited 1999 May 27]. Disponível em : URL: <http://www.sinuses.com>

**Capítulo de livro:**

1. Tichenor WS. Persistent sinusitis after surgery. In: Tichenor WS. Sinusitis: treatment plan that works for asthma and allergies too [monograph online]. New York: Health On the Net Foundation; 1996. [cited 1999 May 27]. Disponível em: URL: <http://www.sinuses.com/postsurg.htm>

**Tese:**

1. Lourenço LG. Relação entre a contagem de microdensidade vasal tumoral e o prognóstico do adenocarcinoma gástrico operado [tese online]. São Paulo: Universidade Federal de São Paulo; 1999. [citado 1999 Jun 10]. Disponível em: URL:<http://www.epm.br/cirurgia/gastro/laercio>

**Eventos:**

1. Barata RB. Epidemiologia no século XXI: perspectivas para o Brasil. In: 4º Congresso Brasileiro de Epidemiologia [online].; 1998

Ago 1-5; Rio de Janeiro. Anais eletrônicos. Rio de Janeiro: ABRASCO; 1998. [citado 1999 Jan 17]. Disponível em: <http://www.abrasco.com.br/epirio98>

Informações adicionais podem ser obtidas no seguinte endereço eletrônico: [http://www.nlm.nih.gov/bsd/uniform\\_requirements.html](http://www.nlm.nih.gov/bsd/uniform_requirements.html)

**Citações no texto:** Ao longo do texto, deve ser empregado o sistema autor-data. Segundo as normas **Vancouver**, apenas a primeira letra do sobrenome do autor é grafada em maiúscula, sendo o ano da publicação apresentado entre parênteses. Trabalhos com até dois autores, tem ambos os sobrenomes mencionados no texto, separados por “&”. Trabalhos com três ou mais autores, terão ao longo do texto mencionado apenas o primeiro seguido da expressão “et al”.

Se um determinado conceito for suportado por vários estudos, para a citação desses, deverá ser empregada a ordem cronológica das publicações. Nesse caso, o ano de publicação é separado do autor por vírgula (“,”) e as diferentes publicações separadas entre si por ponto e vírgula (“;”).

## **Figuras e Tabelas**

As tabelas e figuras deverão ser apresentadas em folhas separadas após a secção: *Referências Bibliográficas* (uma tabela/figura por folha com a sua respectiva legenda).

Figuras em formato digital (arquivo JPG ou TIFF): Resolução de 300 DPIs.

As imagens serão **publicadas em preto e branco**. Caso haja interesse dos autores há possibilidade de impressão colorida das imagens, havendo custo adicional de responsabilidade dos autores.