Laryssa Marques da Silva Araújo

Reabilitação oral de paciente portador de displasia ectodérmica hipoidrótica por meio da Plástica Oclusal: revisão de literatura e relato de caso

Brasília
2017

Laryssa Marques da Silva Araújo

Reabilitação oral de paciente portador de displasia ectodérmica hipoidrótica por meio da Plástica Oclusal: revisão de literatura e relato de caso

Trabalho de Conclusão de Curso apresentado ao Departamento de Odontologia da Faculdade de Ciências da Saúde da Universidade de Brasília, como requisito parcial para a conclusão do curso de Graduação em Odontologia.

Orientador: Prof. Dr. Leandro Augusto Hilgert

Co-orientador: Prof. Me. João Christovão Palmieri Filho

Brasília
2017

Aos portadores de Displasia Ectodérmica.

AGRADECIMENTOS

À Deus que me deu a oportunidade de cursar Odontologia em uma das melhores universidades do país.

À minha família por todo apoio e incentivo durante esses 5 anos de graduação. À minha mãe, Rosângela, por enxugar minhas lágrimas, me ouvir e não me deixar desistir sempre que duvidei de mim mesma. Ao meu pai, Claudinei, por tudo que investiu na minha formação e por todos os conselhos. E ao meu irmão, Fellipe, por toda ajuda na execução dos meus trabalhos e nos meus estudos. Eu amo vocês!

Aos meus colegas de turma pela companhia e amizade. À Magmara, minha dupla durante toda a graduação. Obrigada pela paciência, por perdoar minhas falhas, me auxiliar e por toda ajuda. Com certeza crescemos e amadurecemos muito juntas. À Cecília por todas as caronas, pelos desabafos compartilhados e por deixar os meus dias mais alegres. E principalmente à Larissa Moreno, que me deixou fazer parte de sua linda história. Você é um exemplo de força e de beleza. Obrigada a todas pela amizade!

Aos meus professores por todo conhecimento transmitido. Em especial ao Prof. Leandro Augusto Hilgert por me orientar neste trabalho de conclusão de curso. Sempre o admirei como profissional, e passei a admirá-lo ainda mais. E ao Prof. João Christovão Palmieri Filho por abrir as portas de seu consultório, e realizar todo o tratamento sem receber nada em troca. Obrigada por sua generosidade. Serei eternamente grata a todos.

Aos pacientes pela confiança que depositaram em mim, ainda durante meu aprendizado. Vocês contribuiram para meu crescimento, não só como profissional, mas também como ser humano. A todos que fizeram parte da minha vida acadêmica, o meu obrigada!

EPÍGRAFE

“Um dia sem sorrir, é um dia desperdiçado”.

Charles Chaplin

RESUMO

ARAÚJO, Laryssa Marques da Silva. Reabilitação oral de paciente portador de displasia ectodérmica hipoidrótica por meio da Plástica Oclusal: revisão de literatura e relato de caso. 2017. Trabalho de Conclusão de Curso (Graduação em Odontologia) – Departamento de Odontologia da Faculdade de Ciências da Saúde da Universidade de Brasília.

Objetivo: a displasia ectodérmica é um conjunto de síndromes de caráter hereditário que promovem a aplasia das estruturas derivadas do ectoderma. Dentre os mais de 150 tipos descritos em literatura, a forma hipoidrótica é a mais comum. Suas manifestações clínicas acarretam prejuízos fisiológicos e psicossociais aos portadores. Uma equipe multidisciplinar é encarregada do tratamento, cabendo ao cirurgião dentista realizar uma terapêutica oral adequada, de modo a resgatar a funcionalidade e a autoestima dos indivíduos acometidos. Este trabalho tem por finalidade descrever as características correlacionadas a essa desordem e apresentar, por meio de um relato de caso, a Plástica Oclusal como uma possibilidade de tratamento odontológico para a reabilitação oral de uma paciente displásica. Considerações clínicas: paciente portadora de displasia ectodérmica hipoidrótica, já submetida a uma série de intervenções corretivas prévias, ainda referia não estar satisfeita com sua função mastigatória e estética. Apresentava mordida posterior aberta e cruzada bilateralmente, além de restaurações anteriores insatisfatórias. Dessa forma, optou-se pela realização da Plástica Oclusal, que consiste em uma sequência de técnicas que visam diagnosticar, planejar e reabilitar a anatomia e a função oclusal com materiais plásticos. Conclusão: a Plástica Oclusal é um tratamento eficaz para a reabilitação de casos onde a oclusão e a estética se apresentam insatisfatórias. Entretanto,

esta técnica terapêutica só é viável em pacientes displásicos desde que haja a combinação com outros tratamentos preconizados na literatura. Quanto ao prognóstico, mais tempo de acompanhamento, assim como mais estudos, ainda são necessários para comprovar a eficácia desta reabilitação, que se apresenta promissora.

ABSTRACT

ARAÚJO, Laryssa Marques da Silva. Oral rehabilitation of a patient with hypohidrotic ectodermal dysplasia using Occlusal Plastic: literature review and case report. 2017. Undergraduate Course Final Monograph (Undergraduate Course in Dentistry) – Department of Dentistry, School of Health Sciences, University of Brasília.

Objective: Ectodermal dysplasia is a set of hereditary syndromes that promote the aplasia of structures derived from the ectoderm. Among the more than 150 types described in the literature, the hypohidrotic form is the most common. Its clinical manifestations cause physiological and psychosocial damages to the patients. A multidisciplinary team is in charge of the treatment, and it is up to the dentist to perform adequate oral therapy in order to recover the functionality and self-esteem of the affected individuals. This work aims to describe the characteristics correlated to this disorder, and to present, through a case report, the Occlusal Plastic as a possible dental treatment for the oral rehabilitation of a dysplastic patient. Clinical considerations: a patient with hypohidrotic ectodermal dysplasia, already submitted to a series of previous corrective interventions, was not satisfied with her masticatory and aesthetic function. She had open posterior bite and bilateral crossbite, in addition to unsatisfactory anterior restorations. In this way, Occlusal Plastic was chosen because it consists of a sequence of techniques that aim to diagnose, plan and rehabilitate the anatomy and occlusal function with plastic materials. Conclusion: Occlusal Plastic is an effective treatment for the rehabilitation of cases where occlusion and aesthetics are unsatisfactory. However, this therapeutic technique is only feasible in dysplastic patients if there is a combination with other treatments recommended in the literature. As for the prognosis,

more follow-up time, and more studies, are necessary to prove the effectiveness of this rehabilitation, which presents itself as promising.

SUMÁRIO

Artigo Científico 17

Folha de Título 19

Resumo 20

Abstract 22

Introdução..... 24

Revisão de literatura 24

Relato de caso 34

Discussão 57

Conclusão..... 60

Referências 61

Anexos..... 65

Normas da Revista..... 65

Apêndices..... 71

Termo de Consentimento Livre e Esclarecido..... 71

Tabela de dimensões dentárias médias 72

ARTIGO CIENTÍFICO

Este trabalho de Conclusão de Curso é baseado no artigo científico:
ARAÚJO, Laryssa Marques da Silva; PALMIERI FILHO, João Christovão; HILGERT, Leandro Augusto. Reabilitação oral de paciente portador de displasia ectodérmica hipoidrótica por meio da Plástica Oclusal: revisão de literatura e relato de caso.
Apresentado sob as normas de publicação da Revista Journal of Esthetic and Restorative Dentistry.

FOLHA DE TÍTULO

Reabilitação oral de paciente portador de displasia ectodérmica hipoidrótica por meio da Plástica Oclusal: revisão de literatura e relato de caso

Oral rehabilitation of a patient with hypohidrotic ectodermal dysplasia using Occlusal Plastic: literature review and case report

Laryssa Marques da Silva Araújo[1]
João Christovão Palmieri Filho[2]
Leandro Augusto Hilgert[3]

[1] Aluna de Graduação em Odontologia da Universidade de Brasília.
[2] Professor do Instituto de Plástica Oclusal Palmieri (IPO Palmieri).
[3] Professor de Dentística da Universidade de Brasília (UnB).

Correspondência: Prof. Dr. Leandro Augusto Hilgert
Campus Universitário Darcy Ribeiro - UnB - Faculdade de Ciências da Saúde - Departamento de Odontologia - 70910-900 - Asa Norte - Brasília – DF
E-mail: leandrohilgert@gmail.com / Telefone: (61) 31071802

RESUMO

Reabilitação oral de paciente portador de displasia ectodérmica hipoidrótica por meio da Plástica Oclusal: revisão de literatura e relato de caso

Resumo

Objetivo: a displasia ectodérmica é um conjunto de síndromes de caráter hereditário que promovem a aplasia das estruturas derivadas do ectoderma. Dentre os mais de 150 tipos descritos em literatura, a forma hipoidrótica é a mais comum. Suas manifestações clínicas acarretam prejuízos fisiológicos e psicossociais aos portadores. Uma equipe multidisciplinar é encarregada do tratamento, cabendo ao cirurgião dentista realizar uma terapêutica oral adequada, de modo a resgatar a funcionalidade e a autoestima dos indivíduos acometidos. Este trabalho tem por finalidade descrever as características correlacionadas a essa desordem e apresentar, por meio de um relato de caso, a Plástica Oclusal como uma possibilidade de tratamento odontológico para a reabilitação oral de uma paciente displásica. Considerações clínicas: paciente portadora de displasia ectodérmica hipoidrótica, já submetida a uma série de intervenções corretivas prévias, ainda referia não estar satisfeita com sua função mastigatória e estética. Apresentava mordida posterior aberta e cruzada bilateralmente, além de restaurações anteriores insatisfatórias. Dessa forma, optou-se pela realização da Plástica Oclusal, que consiste em uma sequência de técnicas que visam diagnosticar, planejar e reabilitar a anatomia e a função oclusal com materiais plásticos. Conclusão: a Plástica Oclusal é um tratamento eficaz para a reabilitação de casos onde a oclusão e a estética se apresentam insatisfatórias. Entretanto, esta técnica terapêutica só é viável em pacientes displásicos desde que haja a combinação com outros tratamentos

preconizados na literatura. Quanto ao prognóstico, mais tempo de acompanhamento, assim como mais estudos, ainda são necessários para comprovar a eficácia desta reabilitação, que se apresenta promissora.

Palavras-chave

Displasia Ectodérmica; Anormalidade dentária; Anodontia; Reabilitação Bucal; Oclusão Dentária; Estética Dentária.

Relevância Clínica

A Displasia Ectodérmica é uma doença rara com impacto social e biológico, e a Plástica Oclusal evidencia-se como um tratamento capaz de solver problemas de ordem oclusal e estéticos, os quais podem ser característicos dessa desordem.

ABSTRACT

Oral rehabilitation of a patient with hypohidrotic ectodermal dysplasia using Occlusal Plastic: literature review and case report

Abstract

Objective: Ectodermal dysplasia is a set of hereditary syndromes that promote the aplasia of structures derived from the ectoderm. Among the more than 150 types described in the literature, the hypohidrotic form is the most common. Its clinical manifestations cause physiological and psychosocial damages to the patients. A multidisciplinary team is in charge of the treatment, and it is up to the dentist to perform adequate oral therapy in order to recover the functionality and self-esteem of the affected individuals. This work aims to describe the characteristics correlated to this disorder, and to present, through a case report, the Occlusal Plastic as a possible dental treatment for the oral rehabilitation of a dysplastic patient. Clinical considerations: a patient with hypohidrotic ectodermal dysplasia, already submitted to a series of previous corrective interventions, was not satisfied with her masticatory and aesthetic function. She had open posterior bite and bilateral crossbite, in addition to unsatisfactory anterior restorations. In this way, Occlusal Plastic was chosen because it consists of a sequence of techniques that aim to diagnose, plan and rehabilitate the anatomy and occlusal function with plastic materials. Conclusion: Occlusal Plastic is an effective treatment for the rehabilitation of cases where occlusion and aesthetics are unsatisfactory. However, this therapeutic technique is only feasible in dysplastic patients if there is a combination with other treatments recommended in the literature. As for the prognosis, more follow-up time, and more studies, are necessary to prove the effectiveness of this rehabilitation, which presents itself as promising.

Keywords

Ectodermal Dysplasia; Dental Abnormality; Anodontia; Oral Rehabilitation; Dental Occlusion; Aesthetic Dentistry.

INTRODUÇÃO

A displasia ectodérmica (DE) consiste em um conjunto de síndromes hereditárias, que promovem o desenvolvimento imperfeito ou incompleto das estruturas derivadas do ectoderma[1-3]. Existem mais de 150 tipos de DE descritos em literatura e, dentre eles, o mais conhecido é a displasia ectodérmica hipoidrótica (DEH), também chamada de síndrome de Christ-Siemens-Touraine[1-4].

Essa desordem apresenta predominantemente um padrão de herança recessivo ligado ao cromossomo X, sendo assim mais comum no gênero masculino[2]. Suas principais manifestações clínicas incluem a hipoidrose, a hipotricose e a hipodontia[1,2,3.] Tais características trazem prejuízos tanto biológicos quanto psicossociais para a vida do individuo portador, pois a doença pode afetar a autoestima e seu convívio social[3].

Apesar de a terapêutica ser geralmente feita por uma equipe multidisciplinar, envolvendo diversos profissionais da saúde, cabe ao cirurgião dentista, por meio de especialidades como prótese, implantodontia, dentística, ortodontia e cirurgia bucomaxilofacial, melhorar as funções mastigatórias e fonéticas, assim como a estética facial[1-3].

O objetivo deste trabalho é descrever as características correlacionadas a DEH, e apresentar, por meio de um relato de caso, uma possibilidade de tratamento odontológico para a reabilitação oclusal e estética de uma paciente acometida por essa síndrome.

REVISÃO DE LITERATURA

O Ectoderma consiste em uma das três camadas germinativas formadas durante a gastrulação, etapa que ocorre na terceira semana da embriogênese[4-7]. Este folheto mais

externo do embrião é responsável por originar a epiderme e seus anexos, como cabelo, pelos, unhas, glândulas, além do esmalte dental e outras estruturas[2,4-8]. A displasia ectodérmica (DE) traduz-se em um conjunto de síndromes de caráter hereditário, que promovem a aplasia de pelo menos duas dessas estruturas oriundas do ectoderma[4,8-12].

Freire-Maia (1977) reconhece que, apesar do nome, esta não é uma condição exclusivamente ectodérmica, visto que alguns sinais podem ter origem de outros folhetos embrionários, como do mesoderma[13]. A justificativa do nome se deve ao fato de que as alterações ectodérmicas são mais expressivas no fenótipo do indivíduo acometido[9,13].

O número de DEs conhecidas tem crescido nos últimos anos, mas a maioria dos autores afirma existir mais de 150 tipos descritos em literatura[1,2,4,10]. Estes são diferenciados pela ausência e presença de sudorese, pelo modo de herança genética (autossômico dominante, autossômico recessivo ou ligado ao cromossomo X), ou ainda pela combinação de tecidos afetados[14].

Freire-Maia propôs, em 1971/1977, um sistema de classificação para as DEs baseado nos tecidos ectodérmicos acometidos pela síndrome[13]. Nessa classificação as desordens são divididas em grupos A e B. O grupo A consiste em síndromes que afetam pelo menos duas das quatro estruturas ectodérmicas clássicas, as quais estão respectivamente numeradas: (1) pelos, trico ou pilo; (2) dentes, odonto ou dento; (3) unhas, onico ou ungueal; e (4) glândulas sudoríparas, sudorese ou disidrótica. Assim, com a combinação dessas estruturas, surgem onze subgrupos de DEs: 1-2 (exemplo: tricodôntico), 1-3, 1-4, 2-3, 2-4, 3-4, 1-2-3, 1-2-4, 1-3-4, 2-3-4 e 1-2-3-4. Já o grupo B é representado por aquelas DEs que se manifestam como defeito em apenas uma das estruturas ectodérmicas supracitadas, somada a outro sinal qualquer de origem ectodérmica (5), por exemplo, a orelha. Dessa forma, as

desordens desse grupo são caracterizadas por 1-5, 2-5, 3-5 ou 4-5[4,10,13,15-17].

Dentre os tipos de DEs, independente da classificação, a mais conhecida é a Displasia Ectodérmica Hipoidrótica (DEH), também chamada de síndrome de Christ-Siemens-Touraine, na qual o padrão de herança é recessivo ligado ao cromossomo X (na maioria dos casos), autossômico dominante ou autossômico recessivo[1,18].

Esta condição parece ter sido descrita pela primeira vez por Thurnam em 1848[6,9,10,15,16]. A incidência da DEH é considerada rara, variando na literatura de 1:10.000 a 1:100.000 nascimentos[1-3,6,7,15]. Suas principais características são: hipoidrose (diminuição da produção de suor, devido ao número reduzido de glândulas sudoríparas), hipotricose (diminuição da quantidade de cabelo e pelos), e hipodontia, ou seja, a ausência congênita de dentes, que quando presentes, os anteriores podem ter a forma conóide[1,2,10,14,18]. Esses são os chamados sinais cardinais da DEH que se diferenciam da forma Hidrótica, pois nesta não há comprometimento das glândulas[1,9,14].

Por apresentar prevalentemente uma etiologia recessiva ligada ao cromossomo X, essa desordem é mais frequente em homens, pois estes possuem apenas um cromossomo X por célula (XY)[2,4,19]. Assim, quando este X contém o alelo recessivo desencadeador da displasia, o homem apresenta a expressão completa da síndrome[3,20]. De outro lado, as mulheres que exibem dois cromossomos X (XX), quando portadoras do alelo recessivo, apresentam-se clinicamente normais, por isso costuma-se dizer que elas são apenas portadoras do gene[4,9,20]. No entanto, apesar de raro, quando ocorre a inativação de um dos cromossomos X que não possui o gene percursor, no início da embriogênese, elas podem ser levemente afetadas[1-3,19].

Segundo Cluzeau *et al* (2011), os casos ligados ao cromossomo X são originados a partir de mutações no gene EDA-A1, localizado no braço longo do cromossomo X (Xq12-

q13.1). Este gene é responsável por codificar a produção da proteína Ectodisplasina A1. Já na forma autossômica dominante, é verificada mutação no gene EDAR (2q11-q13), responsável por codificar o receptor da ectodisplasina A1. Em pacientes com herança autossômica recessiva, ocorre mutação no gene EDARADD (1q42.2-q43), que atua como modulador do receptor EDAR[11].

Trzeciak; Koczorowski (2015) dizem que estes três genes atuam na via de sinalização da transcrição do Fator Nuclear Kappa B (NF-kB), o qual está diretamente envolvido na morfogénese dos tecidos de origem ectodérmica[12]. Por meio da ligação com gene EDA-A1, o receptor EDAR localizado na membrana celular é ativado, de forma a induzir a ativação do complexo IKK (composto por NEMO, IKK-1 e IKK-2). Este processo é mediado por proteínas citoplasmáticas, como a EDARADD, e tem por finalidade fosforilar a proteína IKB que se encontra unida a NF-KB, inibindo sua ação. O NF-KB é então liberado em direção ao núcleo e assim ocorre a transcrição de vários genes responsáveis pelo surgimento das estruturas ectodérmicas e de outros tecidos (Figura 1)[5,6,12]. Logo, Aranibar *et al* (2005), afirmam que mutações nesses genes alteram a ativação de NF-kB durante o desenvolvimento do ectoderma, dando origem à displasia[6]. Plaisancie *et al* (2012) descrevem que além desses, mutações no gene WNT10A (2q35) também foram identificadas como autoras da síndrome[18].

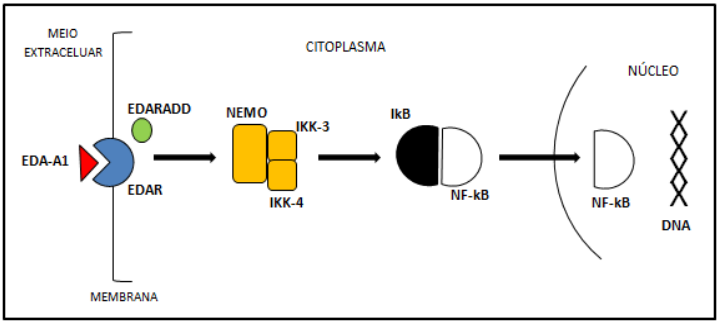

Figura 1. Via de sinalização de NF-KB.

Manifestações sistêmicas

Dentre os achados clínicos da DEH, destaca-se a hipoidrose, a qual é comumente acompanhada pela elevação da temperatura corporal (hipertermia)[1,2]. Com a falta de termorregulação, o indivíduo se torna intolerante ao calor, o que pode afetar suas atividades diárias[2,9,14]. Ruschel *et al* (2008) relatam que nos casos de intolerância mais severos, há risco de prejuízo cerebral e até mesmo de morte[2]. Essa diminuição ou má formação das glândulas sudoríparas, juntamente com as glândulas sebáceas, acarreta uma pele geralmente seca, lisa e fina, facilmente irritável, podendo ser sede de diversas consequências dermatológicas como dermatites atópicas, xerodermia, entre outras[1,2,9,14]. É comum ainda que esta se apresente hiperpigmentada e com rugas principalmente ao redor dos olhos e da boca[2,6,14].

Outra alteração decorrente da síndrome é a hipotricose[2]. Os pelos corporais geralmente são finos, secos, quebradiços, pouco pigmentados, com crescimento lento e podem cair prematuramente, assim como o cabelo, sobrancelhas e cílios, podendo até mesmo estar ausentes[2,9,14]. De acordo com Baños; Guillén-Navarro (2015), os pelos pubianos e barba crescem normalmente[14].

Os aspectos faciais conferem ao indivíduo com displasia ectodérmica um fenótipo característico, geralmente com proeminência frontal, nariz em sela, arcos supraciliares salientes, mento sulcado, lábios evertidos e protusos[1,2,19,21,22]. As orelhas podem ser malformadas[1,5]. Alterações no ouvido médio, tampões, diminuição ou perda auditiva ocorrem devido à incorporação de cera ou degeneração do nervo[5,9,14,19,22].

Os pacientes afetados têm secreção lacrimal reduzida devido a disfunção das glândulas lacrimais, o que gera xeroftalmia e irritação[2,9,21,22]. Outras manifestações oculares podem ser encontradas: triquíase, conjuntivites, cataratas congênitas, e sensibilidade à luz (fotofobia)[23]. Infecções respiratórias ou gastrintestinais são comuns em virtude do mal desenvolvimento das glândulas mucosas[2,7,9,14,21]. As secreções nasais apresentam-se espessas, fétidas e crostosas, caracterizando complicações como rinite atrófica[1,6,14,19]. Uma maior susceptibilidade a asma é relata por Dietz *et al* (2013)[21].

Apesar de não ser comum nesse tipo de DE, os pacientes mostram graus de onicodistrofia, caracterizada por unhas pouco desenvolvidas, grossas ou finas, quebradiças, com crescimento lento, quedas regulares e manchas[7,14,15]. Macêdo *et al* (2013) afirmam que alteração na adeno-hipófise pode estar presente[22]. Em alguns casos, foram relatados portadores com problemas de crescimento e com baixa estatura[15]. Entretanto, o desenvolvimento mental e sexual são geralmente normais[10,14]. Segundo Wahlbuhl-Becker *et al* (2017), as mulheres podem apresentar ainda: mamilos pouco desenvolvidos; baixa produção de leite durante a lactação (hipoplasia das glândulas mamárias); agenesia total dos mamilos; ou politelia (mamilos supranumerários)[8].

Manifestações orais

A consequência oral mais conhecida dessa doença consiste na diminuição do número ou ausência de dentes na cavidade bucal[19,20,22,24,25]. Bergendal (2013) afirma que a variação no número de dentes ausentes da agenesia pode ser descrita por diferentes termos. A hipodontia consiste na ausência congênita de até seis dentes. Já a oligodontia refere-se à ausência de seis ou mais dentes, sendo menos comum que a hipodontia. E, finalmente, a anodontia nomeia a ausência total de dentição na boca, o que é uma condição rara[24]. Essas alterações podem envolver ambas as dentições[26]. Ainda segundo os estudos citados por Bergendal (2013), a agenesia afeta principalmente pré-molares, incisivos laterais superiores e incisivos centrais e laterais inferiores, sendo assim mais comum na mandíbula do que na maxila[24]. A falta dos germes dentários pode gerar também a erupção retardada ou alterar a cronologia de erupção[15,24].

A odontogênese ocorre durante a vida intrauterina e tem início através da lâmina dentinária que sofre inicialmente processos de diferenciação e introduz as fases de botão, capuz e câmpanula respectivamente[26]. Costuma-se dizer que o elemento dentário possui origem embrionária mista, pois o esmalte dental é a única estrutura que se origina diretamente do ectoderma, enquanto as demais são provenientes do mesoderma[2,4]. No entanto, como a primeira estrutura (lâmina dentinária) que vai gerar cada dente apresenta origem ectodérmica, um defeito nesse tecido poderá levar tanto à ausência como a variações no tamanho na forma destes[2,4]. Assim, os dentes anteriores, incisivos e caninos, geralmente apresentam forma conóide, e os molares tem o diâmetro diminuído ou taurodontismo[1,2,19,24,27]. Gros *et al* (2010), definem esta última alteração morfológica como um alongamento e deslocamento apical da câmara pulpar, e de acordo com Callea *et al* (2013), esta afeta principalmente segundos molares decíduos[19,27].

O crescimento do osso alveolar é reduzido ou asimétrico, tendo em vista que ocorre em resposta à erupção dental, prejudicada pela ausência de parte dos dentes[1,2,20,24,25,28,29]. Diante disso, Ioannidou-Marathiotou *et al* (2010) alegam ser comum a presença de hipoplasia maxilar, com uma rotação mandibular para frente e para cima, o que representa uma tendência para desenvolver overjet negativo e padrão facial Classe III de Angle[25]. Yavuz *et al* (2005) descrevem um estudo no qual afirmam que quanto mais grave as agenesias, maior é a tendência de hipotrofia e retrusão maxilar, com protusão mandibular[7]. Ademais, pela agenesia, a oclusão desses pacientes costuma ser deficiente, interferindo nas principais funções estomatognáticas, como mastigação, deglutição e fala[14]. Pode resultar também em quadros de disfunção temporomandibular (DTM), alteração da atividade muscular da face, e perda da dimensão vertical de oclusão e facial[1,20,28,29,30].

Bergendal em sua revisão de 2013 diz que outras alterações foram relatadas: defeitos nos tecidos mineralizados; dentes serrilhados ou quebradiços; esfoliação; hipocrômia; extranumerários; neonatais; malposição e diastema (devido a falta dos dentes predecessores e adjacentes); microdontia; estrias transversais; bordos irregulares; cáries extensas e precoces; incisivos e caninos quadrangulares; hipoplasia da coroa; câmaras pulpares pequenas ou ausentes; protrusão dos incisivos; raízes curtas; periodontose; erosão; displasia da dentina; manchas marrons; molares piramidais ou com raízes fusionadas; pseudoanodontia; fusão de decíduos; esmalte hipoplásico[24].

A xerostomia pode ser uma característica clínica visto que o fluxo salivar é reduzido e as alterações nas glândulas salivares são comuns[2,9,24]. A saliva é escassa, causando problemas de mastigação, sabor, deglutição e rouquidão[14,19]. Segundo Triches *et al* (2017), isso representa um fator predisponente ao desenvolvimento de cárie, uma vez que a

saliva funciona como tampão neutralizando o pH da placa bacteriana[20]. As secreções faríngeas são reduzidas, o que acarreta uma maior dificuldade de deglutição (disfagia)[2,9].

Implicações psicossociais e tratamento

A displasia ectodérmica, muito além do âmbito biológico, é uma condição sistêmica que traz repercussões psicossociais para a vida de uma pessoa[7]. Algumas características herdadas por essa síndrome como as alterações dérmicas, a quantidade reduzida de pelos e cabelo, a ausência congênita de dentes ou ainda a forma conóide destes, podem afetar a autoestima de um individuo, dificultando seu convívio social[3].

Os pacientes afetados têm prejuízos na estética facial, levando em consideração o padrão de beleza social, implicando assim em pessoas tímidas, retraídas e complexadas pela aparência[9]. Daqui se tira a importância do tratamento que devolve funções estomatognáticas, estéticas e melhora o comportamento e o bem estar desses indivíduos[3].

Entretanto, a literatura não relata nenhum tipo de tratamento específico para a doença[9]. A terapêutica se baseia nas necessidades do paciente e, geralmente, é feita por uma equipe multidisciplinar, envolvendo cirurgião dentista, médicos (otorrinolaringologistas, geneticistas, pediatras e dermatologistas), fonoaudiólogos e psicólogos[1-3,6]. Tais profissionais devem ser capazes de fazer o diagnóstico, planejar um tratamento adequado e acompanhar o caso.

O tratamento odontológico envolve diversas especialidades[1,7]. No que diz respeito a ausência congênita de dentes, a conduta mais frequentemente relatada é a reabilitação protética[3,7,22,28]. As próteses totais e parciais removíveis são de fácil acesso, confecção e aceitação para os casos de agenesias[2]. Todavia, Shigli *et al* (2005) dizem que a estabilidade e a retenção destas podem ser comprometidas pela forma conóide e pelo

subdesenvolvimento do rebordo alveolar em pacientes com DEH[31].

Atualmente, outra opção de tratamento para as agenesias dentárias são os implantes osseointegrados[2,3,7,20,28,32]. Acredita-se que a colocação de implantes osseosintegrados deva ser feita somente após a puberdade, pois alguns autores defendem a ideia que a instalação precoce durante a infância gera traumas aos germes dos dentes permanentes, desordens de erupção e prejudica o crescimento craniofacial[1,14,28]. Entretanto, Triches *et al* (2017), relataram o caso de uma paciente de 8 anos de idade que foi submetida ao tratamento com implantes, que durante 4 anos de acompanhamento apresentou-se satisfatório e sem prejuízos aparentes[20].

Restaurações com resinas compostas, coroas totais ou facetas estéticas geralmente são empregadas para restaurar a morfologia normal dos dentes conóides[2,14,31]. Mas para que tais restaurações diretas ou indiretas apresentem resultados bem-sucedidos, Khazaie *et al* (2010) relembram que a oclusão deve ser levada em consideração[33]. Diante disso, as más oclusões podem ser solucionadas por meio de movimentações ortodônticas ou ainda através de cirurgias bucomaxilofaciais[3,7,9,25,28,31]. Cabe, portanto, ao cirurgião dentista ser capaz de diagnosticar e realizar um tratamento adequado, e assim, resgatar a funcionalidade e a autoestima dos indivíduos portadores da síndrome[7].

Em relação ao diagnóstico, este pode ser inicialmente feito por meio dos achados clínicos, com base na anamnese, nos exames físicos e nos estudos radiográficos do paciente[3,14]. A suspeita pode ser confirmada por biópsia da pele[2,6,14]. Segundo Ali *et al* (2000), no exame histopatológico é verificada uma epiderme fina e achatada com glândulas sudoríparas rudimentares ou ausentes[34]. As fibras colágenas e elásticas podem estar fracionadas ou escassas[9,34].

Outros recursos auxiliares de investigação são o teste salivar, em que um fluxo abaixo de 0,25ml/min (limite padrão de normalidade) pode ser encontrado, e o teste genético molecular[24]. Neste se identifica o tipo de displasia ectodérmica dentre os mais de 150 já descritos na literatura, sendo importante para o aconselhamento genético da família[1,14,23].

RELATO DE CASO

Paciente do gênero feminino, 22 anos de idade, portadora de displasia ectodérmica, compareceu a Clínica Odontológica do Hospital Universitário de Brasília (HUB), queixando-se da estética de seu sorriso e principalmente da sua má oclusão.

Durante a anamnese, a paciente relatou que foi incialmente diagnosticada com displasia ectodérmica aos 8 meses de idade por uma odontopediatra durante uma consulta de rotina. A Figura 2 demonstra o laudo diagnóstico emitido pela profissional. Na época, 1995, a queixa da mãe da paciente era a demora de erupção dos dentes decíduos, que normalmente começam a irromper na cavidade bucal aos 6 meses de idade. Ao se realizar um exame panorâmico, foi notada a ausência dos germes dentários de alguns dentes decíduos e permanentes, além de forma conóide dos anteriores. Foi então sugerida a hipótese diagnóstica de DE, confirmada após uma biópsia da pele.

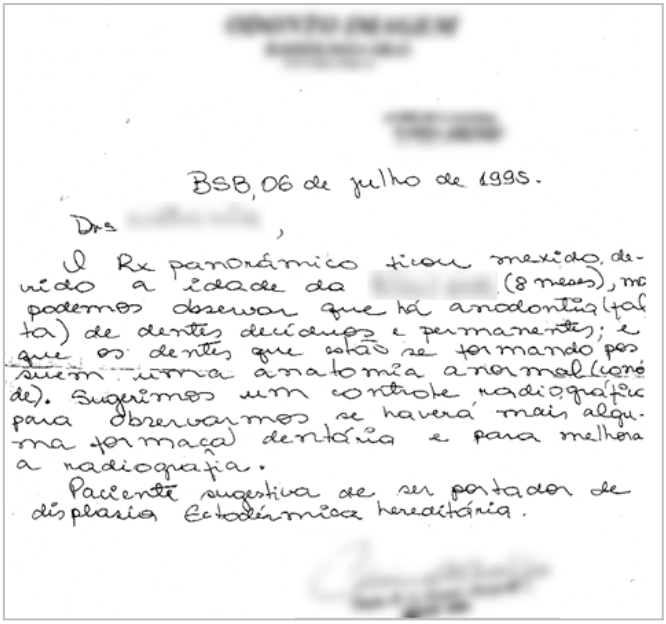

BSB, 06 de julho de 1995.

Drs ,

O Rx panorâmico ficou prejudicado devido a idade da (8 meses), mas podemos observar que há anodontia (falta) de dentes decíduos e permanentes; e que os dentes que estão se formando possuem uma anatomia anormal (conóide). Sugerimos um controle radiográfico para observarmos se haverá mais alguma formação dentária e para melhorar a radiografia.

Paciente sugestiva de ser portador de displasia Ectodérmica hereditária.

Figura 2. Laudo emitido pela odontopediatra, no qual se levantou a hipótese diagnóstica de displasia ectodérmica devido as características clínicas e radiográficas apresentadas pela paciente.

Ainda segundo seu relato, os dentes anteriores presentes tanto na dentição decídua como na permanente apresentavam forma conóide (Figura 3). Tratamentos restauradores com resina composta foram realizados a fim de restabelecer a estética de seu sorriso.

Figura 3. Radiografia panorâmica tirada durante a infância da paciente com presença de dentes decíduos e permanentes anteriores conóides, e molares decíduos com taurodontismo.

Diante da ausência parcial de elementos dentários, a paciente fez uso de prótese parcial removível inferior dos 7 aos 14 anos de idade, que posteriormente foi substituída por uma prótese adesiva (Figura 4).

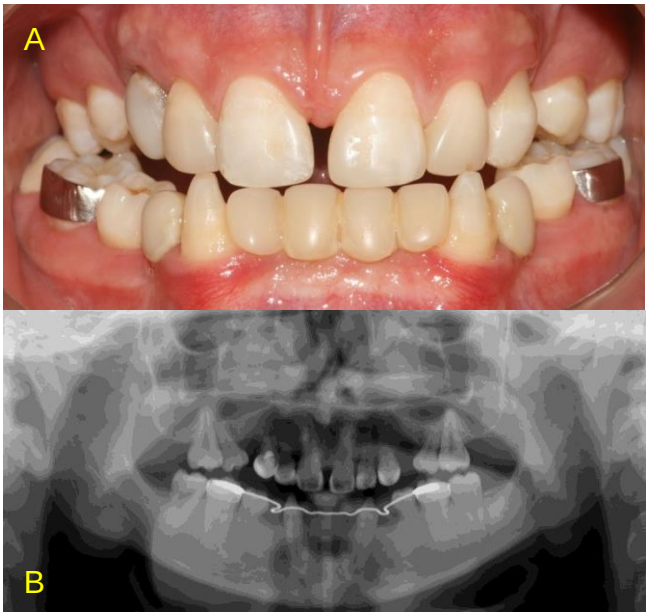

Figura 4. (A) Prótese adesiva inferior utilizada dos 14 aos 16 anos de idade. (B) Radiografia panorâmica mostrando a prótese cimentada nos dentes 36 e 46, e substituição dos incisivos inferiores e pré-molar por coroas artificiais.

Aos 16 anos de idade, foi submetida à instalação de 9 implantes osseointegrados como tratamento substituto para a prótese (Figura 5).

Como consequência da hipodontia, a paciente sempre apresentou uma oclusão deficiente. Mesmo em máxima intercuspidação habitual (MIH), a maioria dos dentes nunca possuiu contato oclusal com seus antagonistas. Aos 17 anos de idade, a paciente passou por uma cirurgia ortognática com avanço de maxila em função da sua má oclusão Classe III de Angle. Devido a hipoplasia maxilar, ela apresentava mordida anterior topo a topo (Figura 6).

Figura 5. Exame radiográfico panorâmico mostrando a osseointegração dos 9 implantes instalados.

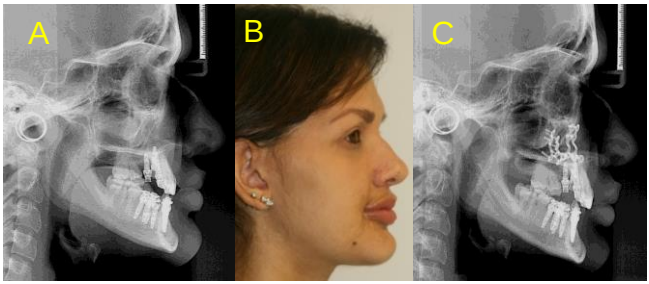

Figura 6. (A) Telerradiografia lateral tirada antes da cirurgia ortognática mostrando perfil Classe III; (B) Perfil da paciente previamente o procedimento cirúrgico; (C) Telerradiografia lateral tirada após a cirurgia de avanço maxilar.

Entretanto, apesar de todos os procedimentos já realizados terem melhorado em parte a autoestima e o convívio social da paciente, ela ainda referia não estar satisfeita com seu sorriso, o que justificou sua procura por um novo tratamento com o cirurgião dentista.

Ao final da anamnese, a paciente negou alergias, uso rotineiro de medicamentos, tratamento médico prévio, antecedentes familiares de displasia ectodérmica e outras doenças. É importante informar que um termo de consentimento livre e esclarecido foi assinado, autorizando a publicação do caso, assim como das fotografias.

No exame clínico extra-oral, observou-se que a paciente expressava características faciais típicas da desordem, com hiperpigmentação e rugas ao redor da boca e dos olhos, lábios espessos e evertidos, alterações dérmicas, unhas distróficas e quebradiças. Da mesma forma, apresentava hipoidrose, pele seca, intolerância ao calor, diminuição dos pelos corporais, dos cabelos e principalmente dos cílios e da sobrancelha (Figura 7).

Figura 7. Aspecto frontal da paciente em que é possível notar características faciais típicas da desordem.

No exame intra-oral, a hipodontia foi verificada com a agenesia dos dentes permanentes 12, 13, 14, 15, 17, 22, 23, 24, 25, 27, 31, 32, 34, 35, 41, 42, 44 e 45, além da retenção prolongada dos decíduos 52, 54, 62 e 64 (Figura 8 e 9).

Figura 8. Radiografia panorâmica tomada no dia da consulta inicial.

Figura 9. (A) Vista oclusal da arcada superior com implantes dos dentes 13, 24 e 25; presença dos dentes decíduos 52, 54, 62 e 64; e ausência dos dentes permanentes 12, 13, 14, 15, 17, 22, 23, 24, 25 e 27. (B) Vista oclusal da arcada inferior com implantes dos dentes 31/41, 32, 34, 35, 42, 44 e 45; e ausência dos dentes permanentes 31, 32, 34, 35, 41, 42, 44 e 45.

As restaurações dos dentes anteriores conóides se apresentaram com margens pigmentadas, excessos, cores diferentes as das coroas sobre os implantes e com limitações estéticas (Figura 10).

Figura 10. (A e B) Sorriso da paciente, no qual é possível verificar a pigmentação e alteração de cor das restaurações com resina composta nos dentes anteriores conóides.

Em relação a oclusão, mesmo a realização do procedimento cirúrgico não foi suficiente para alcançar uma relação oclusal satisfatória. No momento do exame, esta era caracterizada por uma mordida posterior aberta e cruzada bilateralmente. Do lado direito, apenas os incisivos centrais e a cúspide distovestibular do primeiro molar permanente superior (16) ocluiam, enquanto, do lado esquerdo, incisivos centrais e laterais, cúspides distais do 64 e o 26 apresentavam contato (Figura 11).

Figura 11. (A) Relação oclusal do lado direito com mordida posterior aberta e cruzada; (B) Relação oclusal do lado esquerdo com mordida posterior aberta e cruzada.

Diante das características observadas juntamente com a queixa da paciente, optou-se por uma nova abordagem terapêutica que visava a melhora tanto da estética quanto da função estomatognática: a Plástica Oclusal[35].

Tratamento

A Plástica Oclusal consiste em um método que objetiva reestabelecer a anatomia e a função oclusal, em um primeiro momento, por meio de materiais plásticos. Esse tratamento inclui desde o diagnóstico oclusal, planejamento, até a reabilitação em si[35].

Todo o processo realizado na paciente foi dividido nas seguintes etapas:

1. Moldagem e montagem dos modelos em articulador semi-ajustável

Inicialmente, efetuou-se a moldagem das arcadas superior e inferior com alginato (Hydrogum 5, Zhermack, Itália), com subsequente vazamento dos moldes obtidos em gesso (Figura 12).

Figura 12. (A) Moldagem com hidrocolóide irreversível das arcadas superior e inferior. (B) Modelos de estudos obtidos após vazamento dos moldes em gesso.

Fez-se o registo maxilar com arco facial, para orientar a montagem do modelo superior (Figura 13). Já para a montagem do modelo inferior, um jig de Lucia (desprogramador oclusal) e uma pua foram confeccionados com resina fotopolimerizável (Supertec, DMG, Hamburgo, Alemanha) (Figura 14). Esse primeiro dispositivo permitiu que a relação maxilomandibular fosse registrada em relação cêntrica (RC), na qual os côndilos se encontram mais estáveis na cavidade articular (ou seja: mais superiores, medianos e anteriores, de modo a eliminar a folga articular). Posteriormente, foi realizada a confecção de um registro oclusal em cera para guardar a relação entre os arcos (Figura 15).

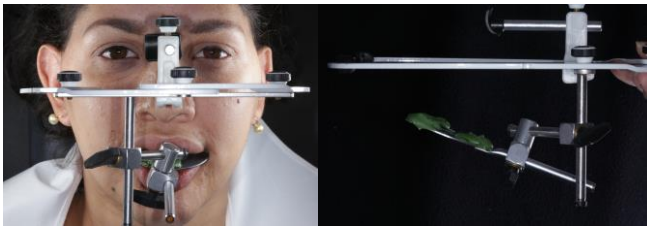

Figura 13. Registro da arcada superior com arco facial (Standard, Bio-Art, SP, Brasil).

.

Figura 14. Confeccção do jig e pua, com resina fotopolimerizável, para diagnóstico articular e orientação da montagem do modelo inferior em articulador.

Figura 15. Registro oclusal em cera feito com jig em posição, para transferir a relação maxilo-mandibular.

2. Diagnóstico oclusal e planejamento

A partir da montagem em articulador (Figura 16), foi possível fazer o diagnóstico oclusal. O aparelho semi-ajustável (Articulador A7 Plus, Bio-Art, SP, Brasil) possibilitou a reprodução dos movimentos excursivos e dos trajetos de deslize entre os dentes, sendo viável checar o padrão de oclusão e desoclusão durante os hábitos funcionais.

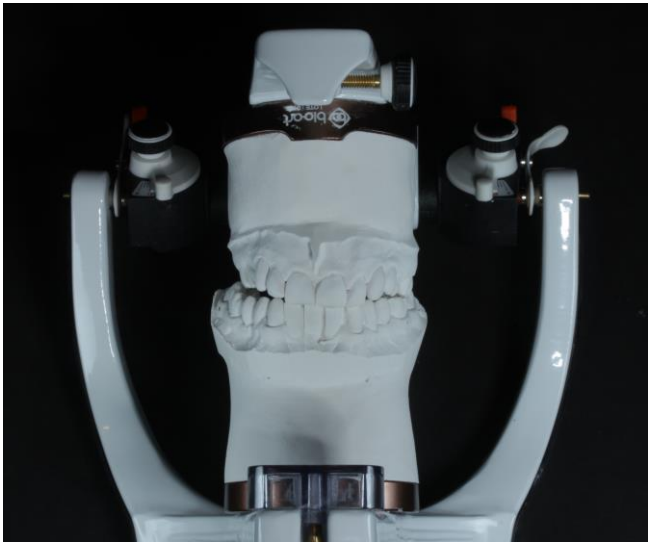

Figura 16. Montagem dos modelos de estudo no articulador semi-ajustável, em relação cêntrica.

Verificou-se que não havia diferença entre a posição de RC e a de MIH. Em ambas, foi notado que os incisivos centrais e o primeiro molar permanente superior (16) ocluíam do lado direito, enquanto que, do lado esquerdo, somente os dentes incisivos centrais, incisivos laterais, 64 e 26 tinham contato com os antagonistas.

A guia canina, que normalmente representa a guia de desoclusão lateral, não existia. A desoclusão em lateralidade era

realizada pelos molares mais posteriores de cada hemiarcada. E na protusão, os dentes posteriores se contatavam.

Feito o diagnóstico do padrão oclusal em articulador, foi evidenciada a necessidade de alteração morfológica de diversos elementos dentais a fim de reestabelecer um padrão oclusal funcional para a paciente.

3. Enceramento

Com o estabelecimento do eixo terminal de rotação (alinhamento dos côndilos no articulador), realizou-se o enceramento sequencial dos dentes nos modelos de estudo. Tal procedimento foi iniciado pelos caninos, pois estes foram os responsáveis por estabelecer um eixo anterior (Figura 17). Além disso, esses dentes determinavam a dimensão vertical e propiciavam um teste de lateralidade sem interferência dos dentes posteriores, representando a guia de desoclusão lateral.

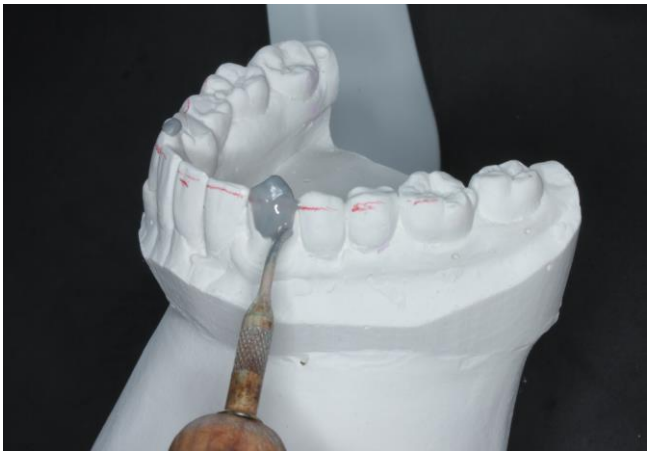

Figura 17. Enceramento sendo iniciado nos caninos inferiores. Nota-se a marcação da linha de exposição do sorriso em cor vermelha.

Em seguida, executou-se o mesmo procedimento nos incisivos inferiores e superiores, os quais eram encarregados da guia de desoclusão anterior. Assim, a altura funcional dos caninos e dos incisivos determinou a desoclusão (Figura 18).

Figura 18. (A) Movimento de lateralidade para a esquerda, em que o canino passou a fazer a guia de desoclusão lateral no lado de trabalho. (B) Movimento de lateralidade para a direita, com o canino fazendo desoclusão lateral.

Em seguida, o enceramento foi feito nos pré-molares e molares respectivamente (Figura 19). Após os acréscimos de cera, a anatomia dental pôde ser refinada com instrumentos manuais (Figura 20).

Figura 19. Enceramento realizado nos pré-molares e molares.

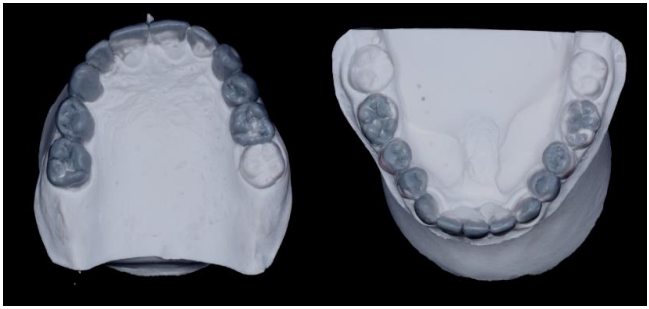

Figura 20. Vista oclusal dos modelos de estudo, com enceramento finalizado após o refinamento da anatomia.

Ao final, essa etapa permitiu não somente a observação dos contatos oclusais, mas principalmente de uma desoclusão mais favorável. Porém, apesar do esforço, a mordida cruzada posterior do lado direito se manteve (Figura 21).

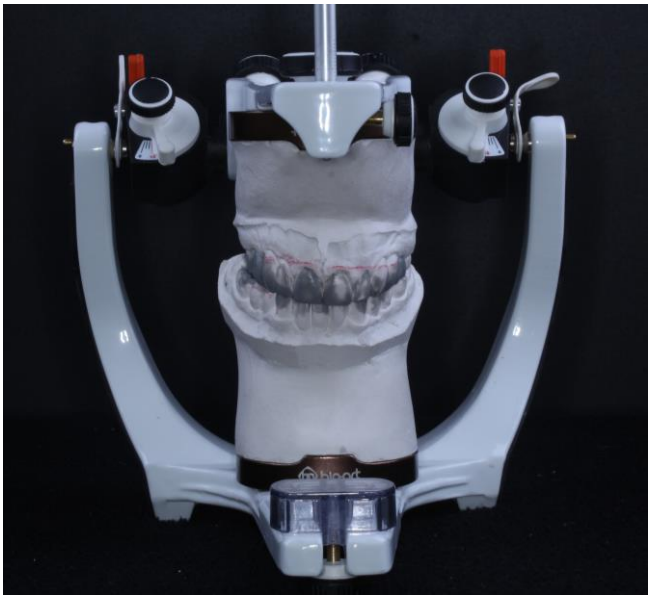

Figura 21. Mordida cruzada posterior do lado direito que permaneceu mesmo após o encerramento diagnóstico.

É comum que, durante o enceramento, haja uma preocupação com a relação entre forma e tamanho dos dentes. Para garantir essa proporcionalidade, utilizou-se uma tabela de tamanhos e proporções dentárias, embasada em obras clássicas de Anatomia Dentária.

4. Mock up

O enceramento foi então transferido para boca por meio do Mock Up. Fez-se a moldagem dos modelos encerados com silicone laboratorial. O conjunto material de moldagem-modelos foi colocado sob pressão para permitir uma cópia mais fiel da boca da paciente. O molde foi aliviado e testado (Figura 22).



Figura 22. (A) Moldagem simultânea dos modelos encerados. (B) Conjunto moldagem-moldelos sob pressão, o que permitiu uma cópia mais fiel. (C) Alívio feito com estilete no molde de silicone obtido.

Normalmente, o mock up é feito por segmentos, ou por arcadas. Neste caso, foi realizado um mock up simultâneo nas duas arcadas. Levou-se assim a resina bisacrílica (Luxatemp Star, DMG, Hamburgo, Alemanha) no interior do molde, que foi colocado em posição na cavidade oral, solicitando-se para a paciente ocluir (Figura 23). Retirou-se o excesso de material extravasado com um instrumento manual. Após a polimerização, o molde foi removido (Figura 24).

Figura 23. (A) Introdução da resina bisacrílica no interior do molde. (B) Molde colocado em posição com extravasamento de material resinoso, o qual foi removido com instrumentos manuais.

Figura 24. Resultado do mock up, não aderido, após polimerização da resina e remoção do molde de silicone.

Este mock up não adesivado deu uma amostra prévia à paciente de como ficaria o resultado, e possibilitou verificar a oclusão e as correções necessárias antes da reabilitação. Dessa forma, verificou-se que todos os dentes apresentaram contato com os antagonistas (Figura 25). Alguns desgastes na resina bisacrílica foram feitos com discos abrasivos a fim de corrigir a forma desejada.

Figura 25. (A e B) Vista oclusal do mock up, com contato oclusal em todos os dentes posteriores de ambas as arcadas.

5. Reabilitação

Pelas características oclusais da paciente, optou-se por executar uma reabilitação inicial plástica, com uma resina bisacrílica reforçada, aplicada como mock up adesivado. O primeiro passo constituiu na moldagem do planejamento reabilitador, assim como realizado no mock up. Os moldes da arcada superior e inferior foram feitos separadamente.

Realizou-se a remoção de algumas resinas antigas e pigmentadas com pontas diamantadas e discos abrasivos. No intuito de garantir a adesão da resina bisacrílica às estruturas dentárias e aos materias restauradores existentes em boca, foram realizados tratamentos superficiais adequados. Para isso, fez-se um isolamento absoluto e executou-se um jateamento de óxido de alumínio, que funcionou como um abrasivo, removendo as impurezas da superfície (Figura 26). O condicionamento com ácido fluorídrico (Condac Porcelana 10%, FGM, SC, Brasil) foi realizado nas coroas de cerâmicas durante 2 minutos. Já no esmalte dentário e nas resinas, o condicionamento foi efetivado com ácido fosfórico (Ultra-Etch 35%, Ultradent, SP, Brasil) por 30 segundos. Ambos os ácidos alteraram as características superficiais, criando microretenções para favorecer a união mecânica (Figura 27).

Figura 26. Jateamento de óxido de alumínio na arcada inferior e superior respectivamente.

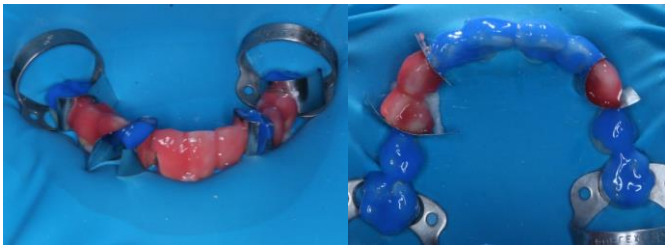

Figura 27. Condicionamento com ácido fluorídrico 10% (cor vermelha) nas peças de cerâmica, e condicionamento com ácido fósforico 35% (cor azul) em resinas e esmalte dentário. Ambos foram feitos na arcada superior e inferior no intuito de favorecer a retenção mecânica.

Após a lavagem dos ácidos, fez-se a aplicação de um silano (Sylano, Yller, RS, Brasil) sobre as superficies de cerâmicas e de resina composta, o qual foi responsável por promover a união química entre sílica e adesivo (Adper Scotchbond Multiuso, 3M ESPE, Estados Unidos) (Figura 28). O isolamento absoluto foi então removido e realizou-se um isolamento relativo para a aplicação do adesivo e inserção do molde preenchido pela resina bisacrílica reforçada (Figura 29 e 30).

Figura 28. Aplicação do silano, para união química entre matéria orgânica (adesivo) e inorgânica (sílica).

Figura 29. Aplicação do Adesivo Adper Scotchbond – Multiuso, 3M ESPE.

Figura 30. Inserção da resina bisacrílica (LuxaCrown, anteriormente chamada de Direct Crown 10.1, DMG, Hamburgo, Alemanha) no molde de silicone, para posterior inserção na cavidade oral.

Após a remoção do molde de silicone, as restaurações em resina bisacrílica foram individualizadas por meio de tira de lixa metálica serrilhada (Figura 31). O objetivo da individualização dos elementos dentários foi permitir uma melhor higienização. Visando estética e saúde dos tecidos periodontais, os excessos de resina foram removidos com brocas e pontas diamantadas.

Figura 31. Individualização da reabilitação plástica, em forma de mock up adesivado, com tira de lixa metálica serrilhada em adaptador específico.

Esse procedimento foi realizado primeiramente na arcada inferior e posteriormente na superior.

Após a realização das restaurações com a resina bisacrílica fizeram-se necessários ajustes oclusais (com carbonos de espessura de 200µm, 60µm, 12µm respectivamente) e pequenos acréscimos de resina flow à hemiarcada direita. Este último permitiu que os caninos realizassem a guia de desoclusão lateral, protegendo os incisivos durante os movimentos de lateralidade. Apesar de comprometer um pouco a estética, por alongar muito os caninos, priorizou-se a oclusão. Feito o reparo oclusal, procedeu-se com o polimento das novas restaurações (Figura 32).

Figura 32. Vista frontal com novo padrão oclusal e estético pós Plástica Oclusal.

Dias após a plástica oclusal, a resina bisacrílica aplicada sobre alguns dentes sofreu lascamentos, possivelmente por falha de adesão ou excesso de força oclusal. Dessa forma, novos ajustes oclusais, acréscimos de material resinoso, assim como novo acabamento e polimento foram realizados. Para suprir a demanda estética da paciente, facetas diretas de resinas compostas foram realizadas nos dentes superiores anteriores (Figura 33, 34, 35 e 36).

Figura 33. Resultado após a confecção de facetas de resina composta nos dentes superiores anteriores.

Figura 34. Vista frontal do resultado final.

Figura 35. (A e B) Vista lateral direita e esquerda com novo padrão oclusal obtido pós tratamento.

Figura 36. (A e B) Vista oclusal das arcadas superior e inferior em que todos os dentes passaram a apresentar contato oclusal.

Ao término do tratamento, a paciente apresentou-se satisfeita com o resultado estético, e principalmente com sua nova função mastigatória e oclusal.

DISCUSSÃO

A displasia ectodérmica hipoidrótica é uma condição geneticamente herdada, caracterizada pela má formação das estruturas originadas do folheto ectodérmico, e ocasionalmente do mesodérmico[22]. Durante o exame físico, observou-se que a paciente apresentava a tríade usualmente descrita como característica da desordem: hipodontia, hipotricose e hipoidrose, concordando assim com o diagnóstico clínico de DEH[6,11,18].

Segundo Costa *et al* (2015), o plano de tratamento odontológico dos portadores de DE deve ser elaborado de acordo com as necessidades do paciente[3]. Ferreira *et al* (2012) defendem o uso de próteses e implantes frente a ausência congênita de dentes, restaurações diretas e indiretas para alterações anatômicas, assim como tratamento ortodôntico e cirúrgico diante das maloclusões[1]. Apesar de ter sido submetida a várias dessas intervenções preconizadas em literatura, a paciente ainda apresentava problemas de ordem oclusal e estéticos, justificando a proposta da Plástica Oclusal como método de diagnóstico e de tratamento. Palmieri Filho; Lima (2011) afirmam que este método consiste em uma sequência de técnicas que visam diagnosticar, planejar e reabilitar a anatomia e os contatos dentários, primando pela mínima invasividade[35]. Acredita-se que tal procedimento só foi possível visto que a paciente já havia sido submetida a uma série de procedimentos odontológicos prévios. Isso significa dizer, que nem todos os indivíduos portadores de DEH com mesma gravidade podem ser sujeitados a essa intervenção, a não ser que haja uma combinação terapêutica com os outros métodos já conhecidos[23].

A Plástica Oclusal depende de cada etapa do tratamento[35]. Uma montagem precisa em articulador odontológico (procedimento que hoje é negligenciado por grande parte dos cirurgiões dentistas), assim como uma moldagem fiel são indispensáveis para se iniciar o diagnóstico oclusal. Este por

sua vez, influencia diretamente no êxito da reabilitação. O enceramento, realizado nos modelos de estudo, objetiva facilitar a visualização da forma, posição e proporção das futuras restaurações[36]. O mock up consiste em um ensaio restaurador que possibilita a previsão do resultado final, e permite uma menor margem de erros, quando múltiplas restaurações são realizadas[36]. Por fim, a reabilitação com materiais plásticos é responsável por devolver as funções oclusal e estética de forma acessível, pouco invasiva e reparável.

Nessa técnica, a reabilitação final normalmente se dá por restaurações com resinas compostas[35]. Entretanto, optou-se pela realização de uma reabilitação plástica simplificada, usando resina bisacrílica reforçada aplicada como um mock up adesivado, visto que seria difícil prever as cargas oclusais nos dentes que nunca apresentaram contato com seus antagonistas. Foi utilizado o material Luxa-Crown (previamente conhecido como Direct Crown 10.1), uma resina bisacrílica autopolimerizável com maior conteúdo de carga destinada à fabricação de coroas semipermanentes, lançada em 2017 pela DMG[37]. Resultados de estudos in vitro evidenciam que a Luxa Crown tem propriedades mecânicas superiores quando comparadas as outras resinas bisacrílicas, apresentando assim taxas de sobrevivência de até cinco anos. Esses trabalhos destacam ainda características como resistência à abrasão, à fratura e à flexão[37]. Além disso, a excelente adesão entre esmalte e resinas indicam um bom prognóstico a longo prazo para este tratamento[29].

É válido lembrar que, quando necessários, preparos prévios devem ser executados antes da reabilitação[35]. Palmieri Filho; Lima (2011) dizem que a substituição de restaurações metálicas, gengivoplastia, clareamento, e o controle de lesões periodontais, endodônticas e cariosas devem preceder a Plástica Oclusal[35]. No caso, após o exame radiográfico inicial, notou-se a presença de uma área radiolúcida na região periapical do dente

52, sugestiva de lesão endodôntica. A partir de um exame tomográfico, foi verificado que se tratava de uma reabsorção radicular externa, que posteriormente recebeu tratamento endodôntico.

A paciente não apresentava lesões de cárie na cavidade bucal, todavia foi necessária a realização de uma profilaxia e raspagem periodontal para adequação do meio bucal. Foi executada também uma gengivoplastia no dente 21, e um aperto do parafuso do implante dos dentes 31/41 e 42 que apresentavam mobilidade.

Em relação à oclusão, verificou-se que o quadro oclusal da paciente foi resultado tanto da displasia ectodérmica, quanto dos tratamentos previamente realizados. Como Shigli; Sarkar (2012) afirmam, o desenvolvimento vertical da mandíbula fez com que as coroas sobre implantes não encontrassem os dentes antagonistas, resultando em infraoclusão protética[28]. Tal fato, somado à ortognática cirúrgica que protuiu os dentes maxilares, agravou a mordida aberta posterior.

Okeson (2013) define a oclusão como a relação dos dentes superiores e inferiores quando em contato funcional durante a atividade mandibular. Esta influencia diretamente todo o sistema estomatognático, se relacionando com os músculos, ossos, ligamentos, dentes e nervos. Na presença de uma desarmonia a relação oclusal é considerada uma má oclusão[38]. Entretanto, o restabelecimento do padrão oclusal pode trazer algumas consequências indesejadas, as quais foram informadas a paciente antes do início do tratamento.

Os dentes decíduos, com retenção prolongada, principalmente o 52 tratado endodônticamente, passaram a receber uma carga oclusal maior ao se contatarem com seus antagonistas. Isso pode levar a uma reabsorção radicular e consequentemente a perda de tais elementos dentais, sendo necessária a futura instalação de mais implantes. Além disso, a nova relação oclusal pode aumentar o tônus dos músculos

mastigatórios, como o masseter, o que pode resultar em uma carga oclusal excessiva, podendo ser necessário o uso de placa miorelaxante para evitar possíveis disfunções temporomandibulares, fraturas e desgastes dos dentes ou das resinas aplicadas sobre estes[33].

O resultado desta reabilitação oral se apresentou satisfatório. Todavia, este foi um caso isolado e não há outros relatos como este na literatura, sendo difícil prever o prognóstico. Futuramente, pretende-se substituir as restaurações de resina bisacrílica por cerâmicas confeccionadas em sistema CAD/CAM para aprimoramento estético e maior longevidade das restaurações. Mas, isso só será possível depois de alcançar um padrão oclusal adequado, por meio de frequentes ajustes realizados a longo prazo. Acredita-se ainda que o prognóstico da paciente seja bom, desde que mantenha os cuidados com a saúde física e bucal[1].

CONCLUSÃO

A Displasia Ectodérmica Hipoidrótica é caracterizada pela diminuição da sudorese, dos pelos corporais, e pela ausência congênita de dentes, o que pode acarretar prejuízos psicossociais aos portadores[3]. A plástica oclusal é um tratamento eficaz para a reabilitação de casos onde a oclusão e a estética se apresentam insatisfatórias. Entretanto, esta técnica terapêutica só é viável em pacientes displásicos desde que haja a combinação com outros tratamentos preconizados na literatura. Quanto ao prognóstico, mais tempo de acompanhamento, assim como mais estudos, ainda são necessários para comprovar a eficácia desta reabilitação, que se apresenta promissora.

REFERÊNCIAS

1. Ferreira CS, Ferreira RAMH, Fernandes MLMF, *et al*. Displasia Ectodérmica: relato de caso. Arq Odontol. Belo Horizonte. 2012; 48(1):47-52.

2. Ruschel HC, Leopoldo CR, Cruz FF, *et al*. Displasia ectodérmica de baixa expressividade - relato de caso. RFO - UPF. 2008; 13(3):66-72.

3. Costa CHM, Pontual MLA, Pontual AA, *et al*. Displasia ectodérmica hereditária e hipótese de Lyon. Revista Cubana de Estomatología. 2015; 52(1):79-86.

4. Freire-Maia N. Displasias Ectodérmicas Aspectos embriológicos, clínicos, nosológicos, moleculares e genéticos. Universidade Federal do Paraná. Curitiba, 2002.

5. García-Martín P, Hernández-Martín A, Torrelo A. Ectodermal Dysplasias: A Clinical and Molecular Review. Actas Dermosifiliogr. 2013; 104(6):451-470.

6. Aranibar LD, Lay-Son GR, Sanz PC, *et al*. Hypohydrotic ectodermal dysplasia, a clinical case and review of the literature. Rev. chil. pediatr. 2005; 76(2):166-172.

7. Yavuz I, Baskan Z, Ulku R, *et al*. Ectodermal Dysplasia: Retrospective Study of Fifteen Cases. Elsevier. Archives of Medical Research. 2006; 37(3):403-409.

8. Wahlbuhl-Becker M, Faschingbauer F, Beckmann MW, *et al*. Hypohidrotic Ectodermal Dysplasia: Breastfeeding Complications Due to Impaired Breast Development. Geburtshilfe Frauenheilkd. 2017; 77(4):377-382.

9. Sarmento VA, Tavares RB, Villas-Boas R, *et al*. Displasia ectodérmica - Revisão da literatura e relato de casos clínicos. Sitientibus - UEFS. 2006; 34:87-100.

10. Passi D, Mehta G, Vishwakerma K, *et al.* Ectodermal dysplasia: case report & literature review. EJDTR. 2013; 3:170-173.

11. Cluzeau C, Hadj-Rabia S, Jambou M, *et al.* Only Four Genes (EDA1, EDAR, EDARADD, and WNT10A) Account for 90% of Hypohidrotic/Anhidrotic Ectodermal Dysplasia Cases. Hum Mutat. 2011; 32(1):70-77.

12. Trzeciak WH, Koczorowski R. Molecular basis of hypohidrotic ectodermal dysplasia: an update. J Appl Genet.. 2016. 57(1):51-61.

13. Freire-Maia N. Ectodermal dysplasias revisited. Acta Genet Me. Roma. 1977; 26:121-131.

14. Baños MAB, Guillén-Navarro E. Displasias ectodérmicas hereditarias. Disponível em: <http://www.displasiaectodermica.org/pdfs/IDDEH.pdf> (Último acesso 21 set 2017).

15. Ranjan V, Bhargava R, Sunil MK, *et al.* Ectodermal Dysplasia - A Case Report & Review of Literature. JDS. 2013; 2(1):27-30.

16. Priolo M, Laganà C. Ectodermal dysplasias: a new clinical-genetic classification. J Med Genet. 2001; 38:579–585.

17. Pinheiro M, Freire-Maia N. Ectodermal dysplasias: a clinical classification and a causal review. Am J Med Genet. 1994; 53(2):153-162.

18. Plaisancie J, Bailleul-Forestier I, Gaston V, *et al*. Mutations in WNT10A are frequently involved in oligodontia associated with minor signs of ectodermal dysplasia. Am J Med Genet. Part A. 2013; 161(4):671-678.

19. Callea M, Teggi R, Yavuz I, *et al*. Ear nose throat manifestations in hypoidrotic ectodermal dysplasia. Int J Pediatr Otorhinolaryngol. 2013; 77(11):1801-1804.

20. Triches TC, Ximenes M, Souza JGO, *et al*. Implant-supported Oral Rehabilitation in Child with Ectodermal Dysplasia - 4-year Follow-up. Bull Tokyo Dent Coll. 2017; 58(1):49-56.

21. Dietz J, Kaercher T, Schneider A-T, *et al.* Early respiratory and ocular involvement in X-linked hypohidrotic ectodermal dysplasia. Eur J Pediatr. 2013; 172(8):1023-1031.

22. Macêdo TFO, Costa MVOC, Cheffer LA, *et al.* Clinical characteristics and diagnosis of ectodermal dysplasia: a case report. Revista Odontológica de Araçatuba. 2013; 34(1):27-31.

23. Navarro EG, Martínez MJB, González VL. Displasia ectodérmica hipohidrótica. Protoc diagn ter pediatr. 2010; 1:13-17.

24. Bergendal B. Orodental manifestations in ectodermal dysplasia - A review. Am J Med Genet. Part A. 2014; 164A:2465-2471.

25. Ioannidou-Marathiotou I, Kotsiomiti E, Gioka C. The contribution of orthodontics to the prosthodontic treatment of ectodermal dysplasia - A long-term clinical report. J Am Dent Assoc. 2010; 141(11):1340-1345.

26. Klein OD, Oberoi S, Huysseune A*, et al*. Developmental disorders of the dentition: An update. Am J Med Genet. Part C*:* Seminars in Medical Genetics*.* 2013; 163C:318-332.

27. Gros C-I, Clauss F, Obry F, *et al*. Quantification of taurodontism: interests in the early diagnosis of hypohidrotic ectodermal dysplasia. Oral Dis. 2010; 16(3):292-298.

28. Shigli A, Sarkar PA. Prosthodontic management of patients with Christ-Siemens-Touraine syndrome. BMJ Case Reports. 2012; 1-7.

29. Olivares JM, Hidalgo A, Pavez JP, *et al.* Functional and esthetic restorative treatment with preheated resins in a patient with ectodermic dysplasia: A clinical report. J Prosthet Dent. 2017; 1-4.

30. Chiodelli L, Pacheco AB, Missau TS, *et al*. Associação entre funções estomatognáticas, oclusão dentária e sinais de disfunção temporomandibular em mulheres assintomáticas. Revista CEFAC. 2015; 17(1):117-125.

31. Shigli A, Reddy RP, Hugar SM, *et al*. Hypohidrotic ectodermal dysplasia: A unique approach to esthetic and prosthetic management: A case report. J Indian Soc Pedod Prev Dent. 2005; 23(1):31-34.

32. Zou D, Wu Y, Wang XD, *et al*. A retrospective 3- to 5-year study of the reconstruction of oral function using implant-supported prostheses in patients with hypohidrotic ectodermal dysplasia. J Oral Implantol. 2014; 40(5):571-580.

33. Khazaie R, Berroeta EM, Borrero C, *et al*. Five-year follow-up treatment of an ectodermal dysplasia patient with maxillary anterior composites and mandibular denture: a clinical report. J Prosthodont. 2010; 19(4):294-298.

34. Ali G, Kumar M, Verma R*, et al*. Anhidrotic Ectodermal Dysplasia (Chirst-SeimensTouraine Syndrome): case report with a review. Indian J Med Sci. 2000; 54(12):541-544.

35. Palmieri Filho JC, Lima LM. Plástica Oclusal. Revista ABO/DF. 2011; 32-34.

36. Higashi C, Gomes JC, Kina S, *et al*. Planejamento estético em dentes anteriores. In: Miyashita E, Mello AT. Odontologia estética: planejamento e técnica. São Paulo: Ed. Artes médicas; 2006; 143-5.

37. DMG Prosthetic Materials for Direct Restoration. Disponível em: <www.dmg-dental.com/en/products/product/luxacrown/> (Último acesso 11 set 2017).

38. Okeson JP. Tratamento das desordens temporomandibulares e oclusão. 7ª Ed. Rio de Janeiro: Elsevier; 2013.

Anexos

NORMAS DA REVISTA

JERD Journal of Esthetic and Restorative Dentistry

General Guidelines

Product trade names cited in the text must be accompanied by a generic term, and followed by the manufacturer, city, and state/country in parentheses. References in the text and figure legends to teeth illustrated in a figure should be identified by name (eg, upper right central incisor), not by number. The manuscripts submitted to the Journal must be written in appropriate English. It is the author's responsibility to ensure this by either having sufficient English language skills or by obtaining the services of an English-as-second-language expert.

The same general headings and sections should be used in the articles as used in the abstract. See below for the specific headings and sections indicated for the various types of articles.

Title Page

The title page must include all authors' full names, academic degrees, and institutional affiliations and locations. If the manuscript was originally presented as part of a meeting, please state the name, date, and location of the meeting. Sources of support in the form of grants, equipment, products, drugs, or all of these must be disclosed. A corresponding author must be designated and full details of the correspondent's address provided: name, address, telephone and fax numbers, and e-mail

address. Unless specified otherwise, the corresponding author's address also will be used for reprint requests.

Abstract

A structured abstract of no more than 250 words must be provided for each article. Footnotes, references, and abbreviations are not used in the abstract.

For *original research articles*, the abstract should include the following headings and sections: (1) Objective. This section includes a statement of the problem and the purpose of the study, (2) Materials and Methods. This section should include materials, methods and statistical analyses employed in the study. (3) Results. (4) Conclusions.

For *clinical technique articles and case reports*, the abstract should include the following headings and sections: (1) Objective. This section includes a statement of the problem and a general description of the topic or treatment to be addressed. (2) Clinical Considerations. This section should include a brief description of the clinical materials and techniques employed. (3) Conclusions.

For *systematic literature review articles*, the abstract should include the following headings and sections: (1) Objective. This section should include a statement of the topic to be reviewed and a description of the search strategy of relevant literature (search terms and databases), (2) Materials and Methods. This section should contain inclusion criteria (language, type of studies i.e. randomized controlled trial or other, duration of studies and chosen endpoints). (3) Results. This section should include evaluation of papers and level of evidence. (4) Conclusions.

For *general review articles* the abstract should include the following headings and sections: (1) Objective. This section

should include a statement of the topic to be reviewed. (2) Overview. This section should include a brief summary of the findings of the review. (3) Conclusions.

Clinical Significance

In a few sentences, please indicate the clinical importance and implications of the research or clinical technique discussed, and if applicable, its relevance to esthetic dentistry.

References

References should be numbered consecutively in the order in which they are first mentioned in the text, and listed at the end of the text in numeric, not alphabetic, order. Identify references in text, tables, and legends by Arabic numerals in superscript. References cited only in tables or figure legends should be numbered subsequent to the numbering of references cited in the text. Unpublished sources, such as manuscripts in preparation and personal communications, are not acceptable as references. Only sources cited in the text should appear in the reference list. List all authors when four or fewer; when more than four, list the first three and add "et al."

CITATION FORMAT

Journal Articles

Donnelly PV, Miller C, Ciardullo T, et al. Occlusion and its role in esthetics. J Esthet Dent 1996; 8:111-8.

Books

Hickey JC, Zarb GA. Boucher's prosthodontic treatment for edentulous patients. 9th ed. St. Louis (MO): CV Mosby; 1985.

Tables

Type or print out each table with double spacing on a separate page. Ensure that each table is cited in the text, number tables consecutively in the order of their first citation in the text, and provide a brief title for each. Give each column a brief, descriptive

heading. No table should contain data that could be included in the text in several sentences.

Illustrations

Images must be submitted electronically according to the following specifications:

• COLOR photographs should be saved as TIF files in CMYK at a minimum of 12.5 cm (5 in.) in width at 300 dpi.

• BLACK AND WHITE photographs should be saved as TIF files in grayscale at a minimum of 12.5 cm (5 in.) in width at 300 dpi.

• Line drawings should be prepared in Microsoft Word or PowerPoint, or in Adobe Illustrator without embedded images from other sources. Existing line drawings should be scanned at 1,200 dpi at a minimum of 12.5 cm (5 in.) in width and saved as EPS files.

• All images must be labeled clearly in consecutive order with the figure number and part. Hard copies of images are no longer accepted. Photomicrographs must feature internal scale markers. Symbols, arrows, or letters used in these should contrast with the background. Original magnification must be provided.

Figure reproduction cannot improve on the quality of the originals. It does not correct the exposure, sharpen the focus, or improve the contrast of the original print. Any special instructions about sizing, placement, or color should be clearly noted. Electronic submissions are not returned to the authors. Figure legends must be numbered to correspond with the figures and typed or printed on a separate page. Symbols, arrows, or letters used to identify parts of the illustration must be explained clearly in the legend. If a figure has been previously published, the legend must acknowledge the original source.

PERMISSIONS

Written permission must be obtained for material that has been

published in copyrighted material; this includes tables, figures, and quoted text that exceeds 150 words.

Photographs of People

The Journal of Esthetic and Restorative Dentistry follows current HIPAA guidelines for the protection of patient/subject privacy. If an individual pictured in a digital image or photograph can be identified, his or her permission is required to publish the image. The corresponding author may submit a letter signed by the patient authorizing the Journal of Esthetic and Restorative Dentistry to publish the image/photo. Or, a form provided by the Journal of Esthetic and Restorative Dentistry (available by clicking the "Instructions and Forms" link in Manuscript Central) may be downloaded for your use. This approval must be received by the Editorial Office prior to final acceptance of the manuscript for publication. Otherwise, the image/photo must be altered such that the individual cannot be identified (black bars over eyes, etc).

Manipulation of Digital Photos

Authors should be aware that the Journal considers digital images to be data. Hence, digital images submitted should contain the same data as the original image captured. Any manipulation using graphical software should be identified in either the Disclosure and Acknowledgements section or the caption of the photo itself. Identification of manipulation should include both the name of the software and the techniques used to enhance or change the graphic in any way. Such a disclaimer ensures that the methods are repeatable and ensures the scientific integrity of the work.

No specific feature within an image may be enhanced, obscured, moved, removed, or introduced. The grouping of images from different SEMS, different teeth, or the mouths of different patients must be made explicit by the arrangement of the figure (i.e., by

using dividing lines) and in the text of the figure legend. Adjustments of brightness, contrast, or color balance are acceptable if they are applied to the whole image and as long as they do not obscure, eliminate, or misrepresent any information present in the original, including backgrounds.

The removal of artifacts or any non-integral data held in the image is not allowed. For instance, removal of papillae or "cleaning up" of saliva bubbles is not allowed.

Cases of deliberate misrepresentation of data will result in rejection of a manuscript, or if the misrepresentation is discovered after a manuscript's acceptance, revocation of acceptance, and the incident will be reported to the corresponding author's home institution or funding agency.

DISCLOSURE AND ACKNOWLEDGMENTS

Please provide any information you wish to include acknowledging contributions from individuals such as for statistical support, labwork, etc. Also it is imperative that you provide a disclosure statement if you have any financial interest in any of the companies whose products or devices are included in the paper. If no financial interest exists, the following statement must be used: "The authors do not have any financial interest in the companies whose materials are included in this article."

Apêndices

TERMO DE CONSENTIMENTO LIVRE E ESCLARECIDO

Título do Estudo: Reabilitação oral de paciente portador de displasia ectodérmica hipoidrótica por meio da plástica oclusal: Revisão de literatura e Relato de caso

Pesquisador Responsável: Laryssa Marques da Silva Araújo

Objetivo do Estudo

O objetivo deste estudo é descrever as características correlacionadas a Displasia Ectodérmica Hipoidrótica, e apresentar, por meio de um relato de caso, uma possibilidade de tratamento odontológico para a reabilitação oclusal e estética de uma paciente acometida por essa síndrome.

Declaração de Consentimento

Eu, Larissa Moreno de Almeida, concordo que meu caso seja apresentado no Trabalho de Conclusão de Curso da Universidade de Brasília ou publicado na revista Journal of Esthetic and Restorative Dentistry.

Li e entendi o documento de consentimento e o objetivo do estudo, bem como a importância deste. Autorizo a utilização e publicação dos meus dados clínicos, laboratoriais, fotografias e documentação radiográfica presentes em meu prontuário odontológico.

Brasília, 27 de setembro de 2017

Local / Data

Laryssa Marques da S. Araujo

Assinatura do pesquisador

Assinatura do paciente

Apêndices

Dimensões dentárias médias segundo: *Wheeler's Dental Anatomy, Physiology and Occlusion 7ª ed.* e *Atlas de Anatomia de Dentes Permanentes Glauco Fioranelli 1ª ed.*

	41 31	32 42	33 43	11 21	12 22	13 23	34 44	35 45	36 46	37 47	38 48	14 24	15 25	16 26	17 27	18 28
Cervico-Incisal	9,0	9,5	11,5	11,0	9,5	10,5	9,0	8,5	7,5	7,0	7,0	8,5	8,5	7,5	7,0	6,5
raiz	12,5	14,0	16,0	13,0	13,0	17,0	14,0	14,5	14,0 L	13,0	11,0	14,0	14,0	13,0 P	12,0 P	11,0
Ø M-D	5,0	5,5	7,0	8,5	6,5	7,5	7,0	7,0	11,0	10,5	10,0	7,0	7,0	10,0	9,0	8,5
Ø M-D colo	3,5	4,0	5,5	7,0	5,0	5,5	5,0	5,0	9,0	8,0	7,5	5,0	5,0	8,0	7,0	6,5
Ø V -L	6,0	6,5	7,5	7,0	6,0	8,0	7,5	8,0	10,5	10,0	9,5	9,0	9,0	11,0	11,0	10,0
Ø V-L colo	5,3	5,8	7,0	6,0	5,0	7,0	6,5	7,0	9,0	9,0	9,0	8,0	8,0	10,0	10,0	9,5
< cervical M	3,0	3,0	2,5	3,5	3,0	2,5	1,0	1,0	1,0	1,0	1,0	1,0	1,0	1,0	1,0	1,0
[illegible]	2,0	2,0	1,0	2,5	2,0	1,5	0,0	0,0	0,0	0,0	0,0	0,0	0,0	0,0	0,0	0,0