UNIVERSIDADE DE BRASÍLIA
FACULDADE DE AGRONOMIA E MEDICINA VETERINÁRIA

ULTRASSONOGRAFIA TRANSTORÁCICA EXTRACARDÍACA EM PEQUENOS ANIMAIS

João Vítor Soares Queiroz

Orientador: Prof. D.Sc. Jair Duarte da Costa Júnior.

BRASÍLIA – DF

JULHO/2016

JOÃO VÍTOR SOARES QUEIROZ

ULTRASSONOGRAFIA TRANSTORÁCICA EXTRACARDÍACA EM PEQUENOS ANIMAIS

Trabalho de conclusão de curso de graduação em Medicina Veterinária apresentado junto à Faculdade de Agronomia e Medicina Veterinária da Universidade de Brasília.

Orientador: Prof. D.Sc. Jair Duarte da Costa Júnior.

BRASÍLIA – DF

JULHO/2016

Queiroz, João Vítor Soares

Ultrassonografia Transtorácica Extracardíaca em Pequenos Animais / João Vítor Soares Queiroz; orientação de Jair Duarte da Costa Júnior. – Brasília, 2016.

Trabalho de conclusão de curso de graduação – Universidade de Brasília/Faculdade de Agronomia e Medicina Veterinária, 2016.

Cessão de direitos

Nome do Autor: João Vítor Soares Queiroz

Título do Trabalho de Conclusão de Curso: Ultrassonografia Transtorácica Extracardíaca em Pequenos Animais

Ano: 2016.

É concedida a Universidade de Brasília permissão para reproduzir cópias desta monografia e para emprestar ou vender tais cópias somente para propósitos acadêmicos e científicos. O autor reserva-se a outros direitos de publicação e nenhuma parte desta monografia pode ser reproduzida sem a autorização por escrito do autor.

_____

João Vítor Soares Queiroz

FOLHA DE APROVAÇÃO

Nome do Autor: QUEIROZ, João Vítor Soares

Título: Ultrassonografia Transtorácica Extracardíaca em Pequenos Animais

Trabalho de conclusão do curso de graduação em Medicina Veterinária apresentado junto à Faculdade de Agronomia e Medicina Veterinária da Universidade de Brasília.

Aprovado em:

Banca Examinadora

Prof. Jair Duarte da Costa Júnior Instituição: Universidade de Brasília

Julgamento: _____ Assinatura: _____

Prof. Marlon Ferrari Instituição: UPIS

Julgamento: _____ Assinatura: _____

MV. Leonardo Gonçalves de Abreu Instituição: SCAN Medicina Vet. Diagnóstica

Julgamento: _____ Assinatura: _____

SUMÁRIO

Lista de Tabelas vi
Lista de Figuras vi
RESUMO viii
ABSTRACT ix

PARTE I - RELATÓRIO DE ESTÁGIO

1. INTRODUÇÃO 2
2. SCAN MEDICINA VETERINÁRIA DIAGNÓSTICA 2
   2.1 Atendimento e Estrutura Física 2
   2.2 Atividades Desenvolvidas 5
   2.3 Casuística 5
3. DISCUSSÃO 15
4. CONCLUSÃO 16

PARTE II - ULTRASSONOGRAFIA TRANSTORÁCICA EXTRACARDÍACA EM PEQUENOS ANIMAIS

1. INTRODUÇÃO 19
2. TÉCNICA DE VARREDURA 22
3. ANATOMIA ULTRASSONOGRÁFICA NORMAL 25
4. ANORMALIDADES ULTRASSONOGRÁFICAS TORÁCICAS 27
   4.1 Pleura e Espaço Pleural 27
   4.2 Linfonodos 31
   4.3 Mediastino 32
   4.4 Parede torácica 35
   4.5 Pulmões 37
   4.6 Diafragma 42
5. CONSIDERAÇÕES FINAIS 44
6. REFERÊNCIAS 45

LISTA DE TABELAS

PARTE I - SCAN Medicina Veterinária Diagnóstica

Tabela 1 - Relação de suspeitas clínicas e exames realizados como auxílio diagnóstico dos pacientes atendidos durante o período de estágio..... 13

LISTA DE FIGURAS

PARTE I - SCAN Medicina Veterinária Diagnóstica

Figura 1 – Estrutura da SCAN: Sala de exame tomográfico e Sala de comando da tomografia. 4

Figura 2 – Estrutura da SCAN: Sala de exame radiográfico e Sala de impressão radiográfica..... 4

Figura 3 – Estrutura da SCAN: Sala de exame ultrassonográfico..... 4

Figura 4 – Estrutura da SCAN: Ambiente de preparação para procedimentos e Sala de recuperação 4

Figura 5 – Relação entre as espécies atendidas..... 6

Figura 6 – Sexo dos pacientes caninos..... 6

Figura 7 – Sexo dos pacientes felinos..... 7

Figura 8 – Sexo dos pacientes silvestres terrestres. 7

Figura 9 – Sexo das aves silvestres..... 8

Figura 10 - Exames radiográficos..... 8

Figura 11 – Relação entre exames radiográficos e espécies..... 9

Figura 12 – Exames tomográficos..... 9

Figura 13 – Relação entre exames tomográficos e espécies..... 10

Figura 14 – Exames ultrassonográficos. 10

Figura 15 – Relação entre exames ultrassonográficos e espécies. 11

Figura 16 - Exames endoscópicos. 11

Figura 17 – Relação entre exames endoscópicos e espécies. 12

Figura 18 – Exames cardiológicos. 12

PARTE II - Ultrassonografia Transtóracica Extracardíaca em Pequenos Animais

Figura 1 – Imagem de posicionamentos passíveis de realização ao exame ultrassonográfico torácico. 23

Figura 2 – Imagem ultrassonográfica indicando a região da derme, a musculatura da parede tórax e o artefato de sombra acústica. 25

Figura 3 – Imagem ultrassonográfica indicando a pleura e o artefato de reverberação.. 26

Figura 4 – Imagem ultrassonográfica de efusão pleural..... 28

Figura 5 – Imagem ultrassonográfica indicando piotórax, efusão pleural com alta celularidade e linfonodo esternal reativo. 30

Figura 6 – Imagem ultrassonográfica indicando aumento de linfonodos esternais. .. 32

Figura 7 – Imagem ultrassonográfica indicando linfoma mediastinal. 34

Figura 8 – Imagem ultrassonográfica indicando linfoma. 35

Figura 9 – Imagem ultrassonográfica indicando lipoma na parede torácica e sinal extrapleural..... 36

Figura 10 – Imagem ultrassonográfica indicando felino com pulmão consolidado devido à pneumonia. 38

Figura 11 – Imagem ultrassonográfica indicando massa neoplásica em campos pulmonares..... 39

Figura 12 – Imagem ultrassonográfica indicando granuloma fúngico em campos pulmonares..... 40

Figura 13 – Imagem ultrassonográfica indicando nódulo mestastático pulmonar e coleção anecogênica em espaço pleural. 40

Figura 14 – Imagem ultrassonográfica indicando abscesso e artefato de reverberação. 41

Figura 15 – Imagens ultrassonográficas indicando hérnia diafragmática peritoneopericárdica congênita. 44

RESUMO

QUEIROZ, J. V. S. Ultrassonografia Transtorácica Extracardíaca em Pequenos Animais. Extracardiac Transthoracic Ultrasonography In Small Animals. 2016. Trabalho de conclusão de curso de Medicina Veterinária – Faculdade de Agronomia e Medicina Veterinária, Universidade de Brasília, Brasília, DF.

A radiografia ainda é o método diagnostico de afecções torácicas mais utilizado, tanto na medicina humana quanto na veterinária. Porém, o exame ultrassonográfico vem ganhando espaço como um procedimento diagnóstico auxiliar na avaliação de doenças torácicas em pequenos animais. Apesar da limitação de não conseguir janela acústica em tecido pulmonar normal, devido à dificuldade de propagação das ondas sonoras através do ar, este exame possibilita uma coleta de materiais mais segura e efetiva, assim como uma tomada de decisões terapêuticas mais eficaz. Na presença de fluido pleural, o qual serve como janela acústica para exames por ultrassom, este método pode ser utilizado para determinar a causa do fluido pleural, além de distinguir entre lesões pleurais e pulmonares, identificar doença mediastinal, pleural e pulmonar, e verificar a integridade do diafragma. O objetivo desta revisão de literatura é abordar o exame ultrassonográfico torácico como um importante método de diagnóstico e de auxílio no tratamento das diferentes afecções torácicas extracardíacas.

Palavras-chave: ultrassom; torácica; afecções; diagnóstico; cão; gato.

ABSTRACT

QUEIROZ, J. V. S. Extracardiac Transthoracic Ultrasonography In Small Animals. Ultrassonografia Transtorácica Extracardíaca em Pequenos Animais. 2016. Trabalho de conclusão de curso de Medicina Veterinária – Faculdade de Agronomia e Medicina Veterinária, Universidade de Brasília, Brasília, DF.

The radiography still is the most utilized diagnostic method for thoracic diseases both in human medicine as in veterinary medicine. Nevertheless, the ultrasonography exam is becoming more popular as an auxiliary diagnostic procedure at the evaluation of thoracic diseases in small animals. Although it has a limitation acquiring an acoustic window in normal lung tissue due to the difficulty of sound waves propagation through air, this exam enables a safer and effective sample collection as well as a more efficient therapeutical decision making. In the presence of pleural fluid, which allows acoustic window for ultrasound exams, this method can be used not only to determine the cause of pleural fluid, but also to differentiate pleural and pulmonary lesions, to identify mediastinal, pleural and pulmonary diseases and to verify the diaphragm's integrity. This review aims to discuss the thoracic ultrasonography exam as an important diagnostic and auxiliary method on the treatment of the different noncardiac thoracic diseases.

Key words: ultrasound; thoracic; diseases; diagnostic; dog; cat.

Parte I

Relatório de Estágio Curricular

1. INTRODUÇÃO

O Estágio Supervisionado Obrigatório do Curso de Medicina Veterinária da Universidade de Brasília – UnB é de suma importância para o aprimoramento do aluno e visa o aperfeiçoamento de sua formação profissional.

O estágio teve como objetivo a introdução do aluno na rotina médica diagnóstica. Isto é fundamental para ajudar o futuro profissional a desenvolver raciocínio diagnóstico/clínico, elaboração de laudos diagnósticos e habilidade nas tarefas rotineiras como, por exemplo, a contenção de animais e a obtenção de material para exames. Permite também o contato direto do aluno com as adversidades encontradas na rotina de sua profissão. Além de permitir o contato do mesmo com o meio veterinário e proprietários, desenvolvendo-se, assim, condutas pertinentes perante o âmbito profissional do médico veterinário.

O estágio foi realizado na área de diagnóstico por imagem na clínica SCAN Medicina Veterinária Diagnóstica, sob supervisão do Médico Veterinário Ramon Freitas Espíndola. A duração do período de estágio foi de três (3) meses, com início em 07/03/2016 e término em 28/05/2016, nos quais foram completadas 499 horas de atividades curriculares referentes à rotina do Médico Veterinário Especialista em Diagnóstico por Imagem.

2. SCAN MEDICINA VETERINÁRIA DIAGNÓSTICA

2.1 Atendimento e Estrutura Física

A SCAN Medicina Veterinária Diagnóstica é uma clínica veterinária localizada em AOS 4/5, Bloco D, Loja 59, Ed. Pampulha, Brasília- DF. Possui atendimento na área de diagnóstico por imagem nas especialidades de cardiologia, endoscopia, radiologia digital, radiologia digital móvel, tomografia computadorizada e ultrassonografia.

O espaço físico da clínica é composto por: dois escritórios/salas de laudos; sala de exame tomográfico e sala de comando da tomografia (figura1); sala de exame radiográfico e sala de câmara clara/impressão radiográfica (figura 2); sala de exame ultrassonográfico (figura 3); ambiente de preparação para procedimentos e sala de recuperação (figura 4); recepção, almoxarifado, copa, área de serviço, banheiros e sala de descanso/estudos.

Figura 1 – Estrutura da SCAN: (A) Sala de Exame Tomográfico; (B) Sala de Comando da Tomografia. Imagens cedidas cordialmente pela SCAN Medicina Veterinária Diagnóstica.

Figura 2 – Estrutura da SCAN: (A) Sala de Exame Radiográfico; (B) Sala de Impressão Radiográfica. Imagens cedidas cordialmente pela SCAN Medicina Veterinária Diagnóstica.

Figura 3 – Estrutura da SCAN: (A) Sala de Exame Ultrassonográfico. Imagem cedida cordialmente pela SCAN Medicina Veterinária Diagnóstica.

Figura 4 – Estrutura da SCAN: (A) Ambiente de Preparação para Procedimentos; (B) Sala de Recuperação. Imagens cedidas cordialmente pela SCAN Medicina Veterinária Diagnóstica.

2.2 Atividades Desenvolvidas

As principais atividades realizadas pelo estagiário na clínica foram o acompanhamento das realizações de procedimentos de diagnóstico por imagem: radiologias, tomografias, endoscopias, ultrassonografias, ecocardiografias e eletrocardiogramas. O aluno acompanhou e participou também do processo de elaboração de laudos, dos exames físicos gerais, da coleta de materiais para exames laboratoriais (sangue e biópsias), do acompanhamento de procedimentos anestésicos e da abordagem aos pacientes e proprietários.

O aluno era constantemente envolvido em cada caso clínico e requisitado na elaboração de laudos, os quais foram avaliados e corrigidos pelo(s) médico(s) veterinário(s) responsável(eis). A contenção física e coleta de materiais para exames laboratoriais eram realizadas pelo estagiário sempre que solicitado pelo médico veterinário responsável, a todo o momento sob a supervisão do mesmo.

O estágio começava às 09 horas da manhã e as atividades se encerravam às 18 horas. Cada estagiário deveria estar trajado com jaleco branco ou pijama cirúrgico e ter sempre disponível termômetro, estetoscópio, caneta e caderno de anotações.

2.3 Casuística

Durante o período de 07 de março de 2016 a 28 de maio de 2016, em que o estagiário acompanhou a rotina da clínica SCAN, foram atendidos 289 pacientes, sendo que destes, 248 foram cães, 28 gatos, 2 coelhos, 2 porquinhos da índia, 1 hamster, 1 porco espinho, 2 calopsitas, 1 periquito, 1 maritaca, 1 periquito de colar, 1 tucano e 1 tiriba (Figura 5). Com relação ao sexo dos animais, 119 cães eram fêmeas e 129 machos; entre os felinos, 15 eram fêmeas e 13 eram machos; dentre os animais silvestres terrestres, os coelhos eram do sexo masculino, assim como os porquinhos da índia, enquanto que o único porco espinho e o hamster eram do sexo feminino; e dentre as aves silvestres, as 2 calopsitas, o periquito e o tucano eram machos, por sua vez, a maritaca, o periquito de colar e a tiriba eram fêmeas (Figura 6, 7, 8 e 9, respectivamente).

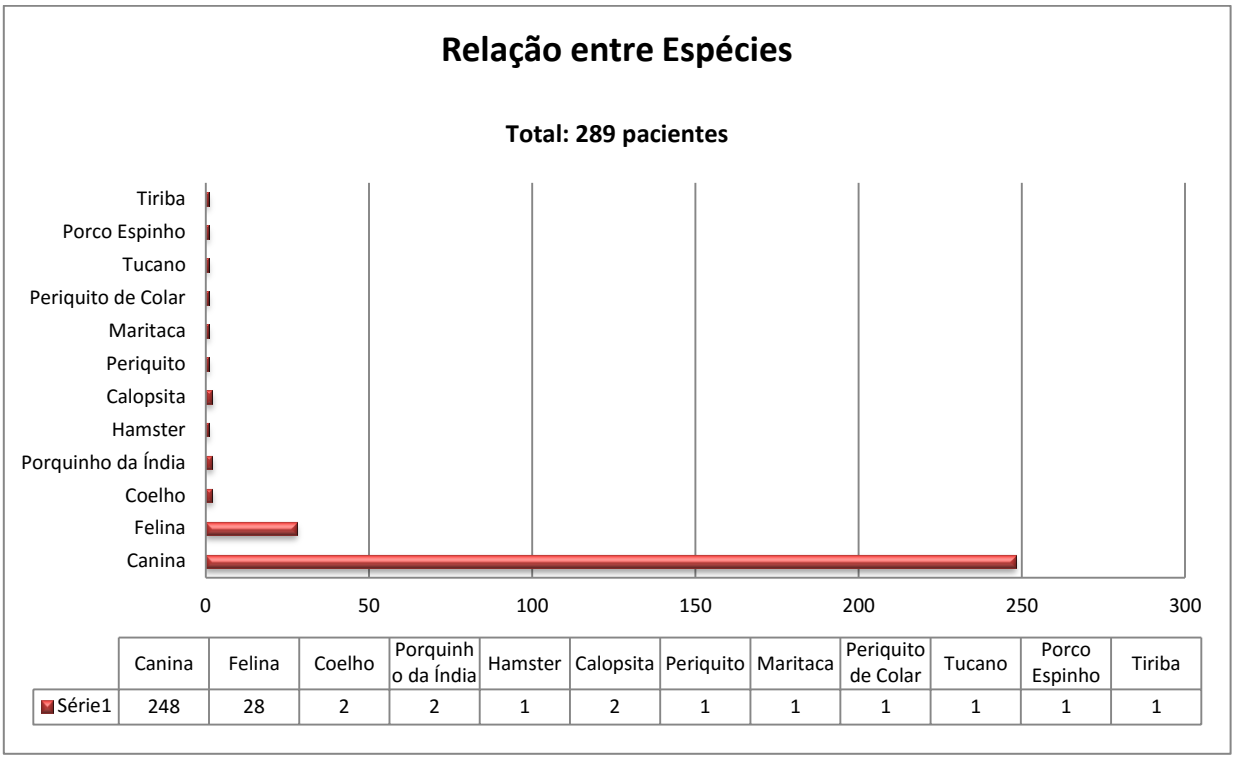

	Canina	Felina	Coelho	Porquinho da Índia	Hamster	Calopsita	Periquito	Maritaca	Periquito de Colar	Tucano	Porco Espinho	Tiriba
Série1	248	28	2	2	1	2	1	1	1	1	1	1

Figura 5 – Relação entre as espécies atendidas.

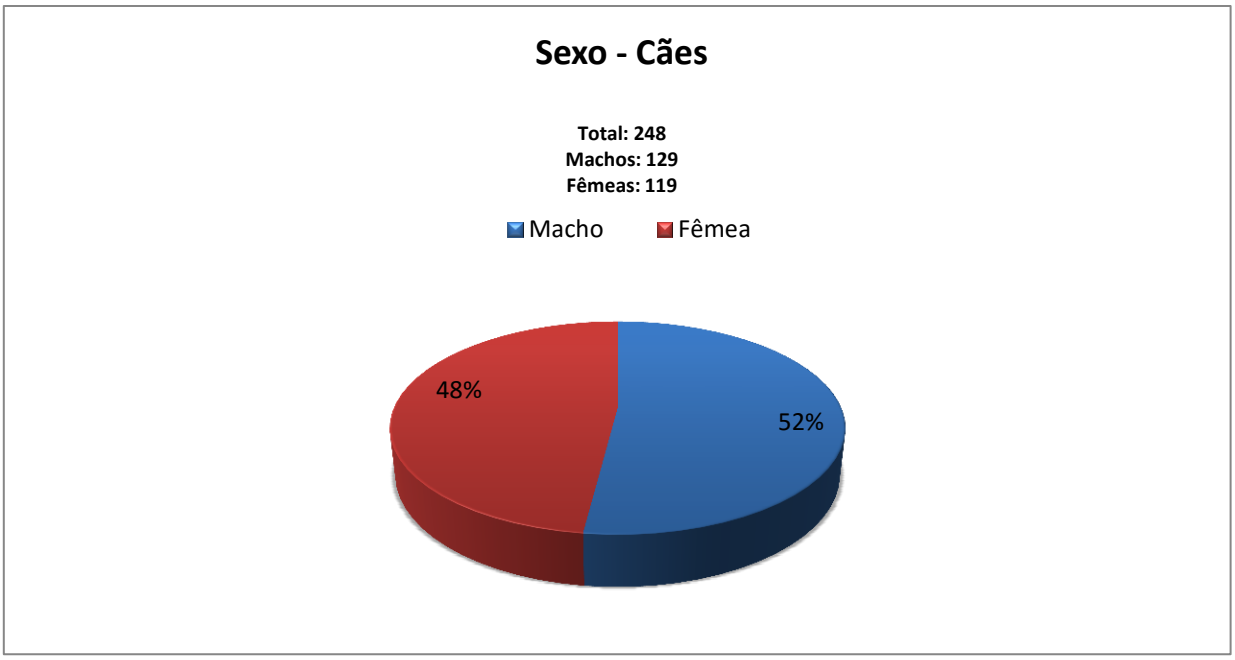

Figura 6 – Sexo dos pacientes caninos.

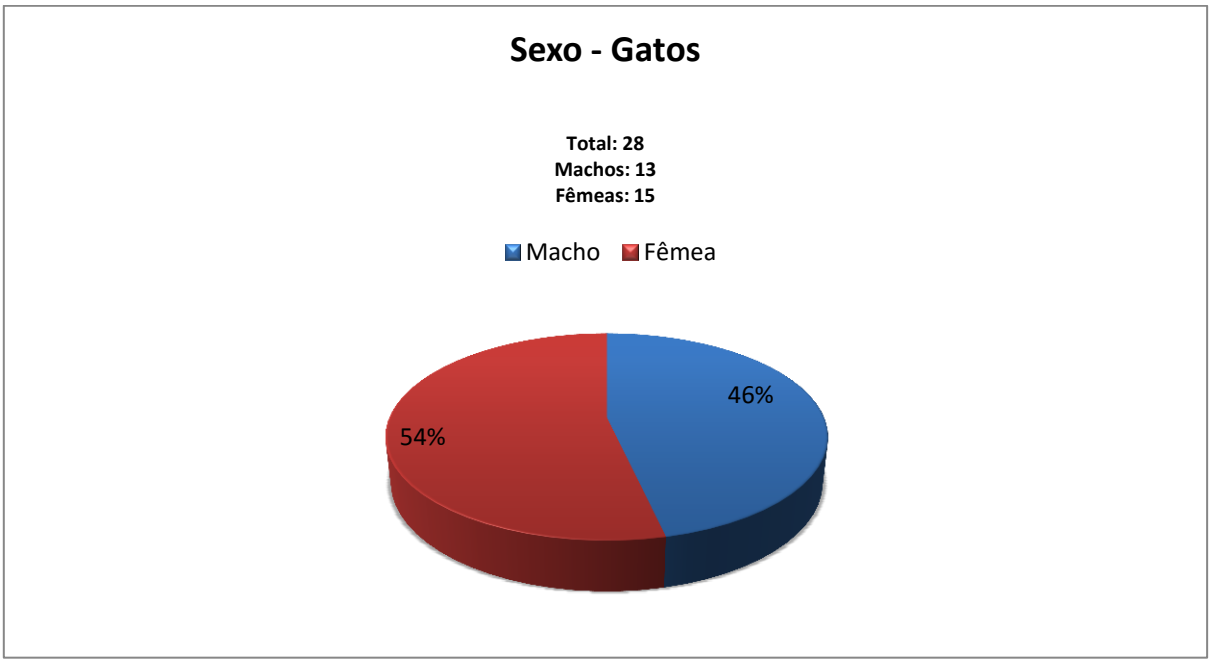

Figura 7 – Sexo dos pacientes felinos.

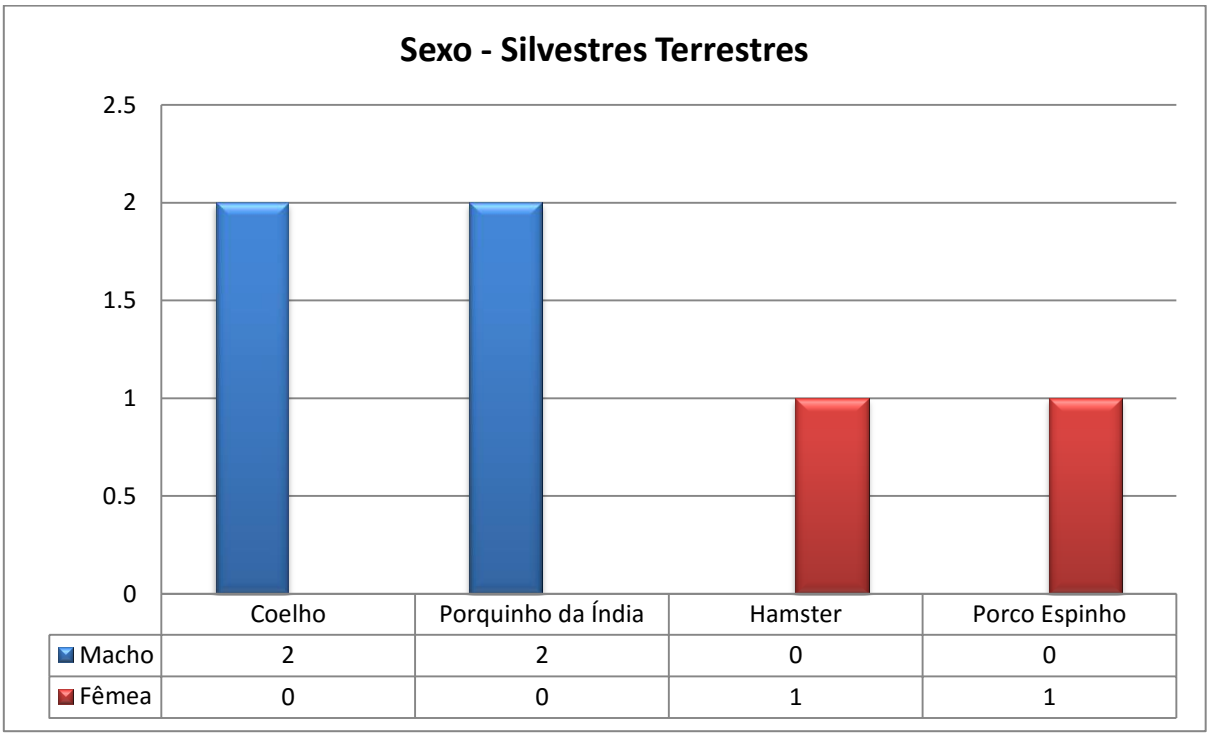

Figura 8 – Sexo dos pacientes silvestres terrestres.

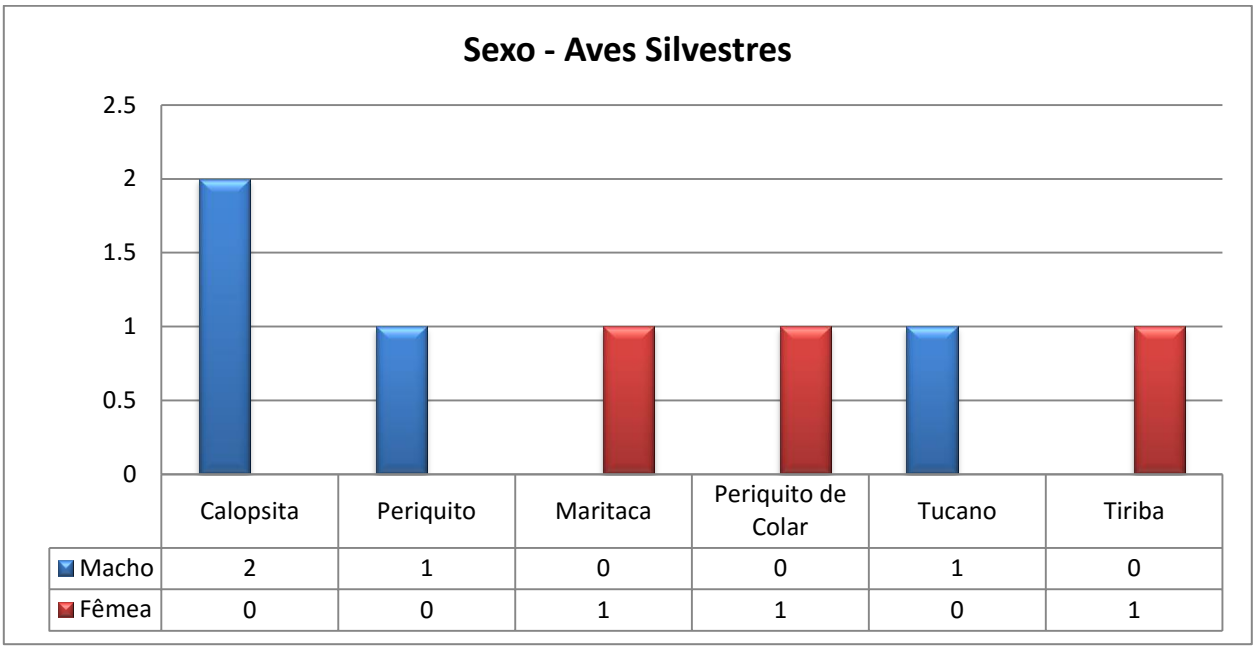

Figura 9 – Sexo das aves silvestres.

Dentre os exames realizados durante o período de estágio, o estagiário acompanhou 298 radiografias, como mostram as figuras 10 e 11, 155 tomografias (Figuras 12 e 13), 14 ultrassonografias (Figuras 14 e 15), 19 endoscopias (Figuras 16 e 17) e 3 exames cardiológicos (Figura 18), de diferentes regiões. A relação entre suspeitas clínicas e exames realizados como auxílio diagnóstico para os pacientes acompanhados está listada na tabela 1.

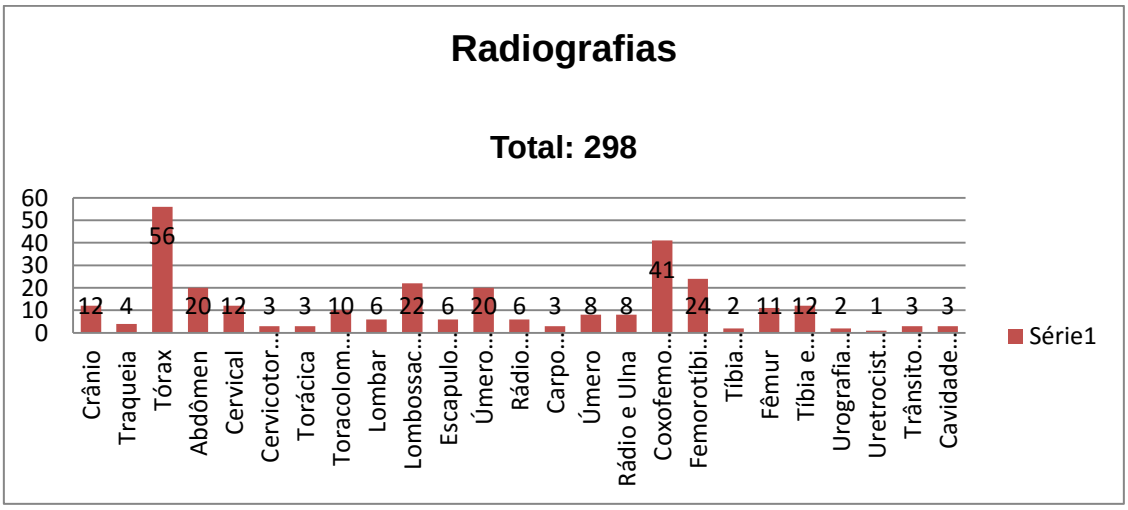

Figura 10 - Exames radiográficos.

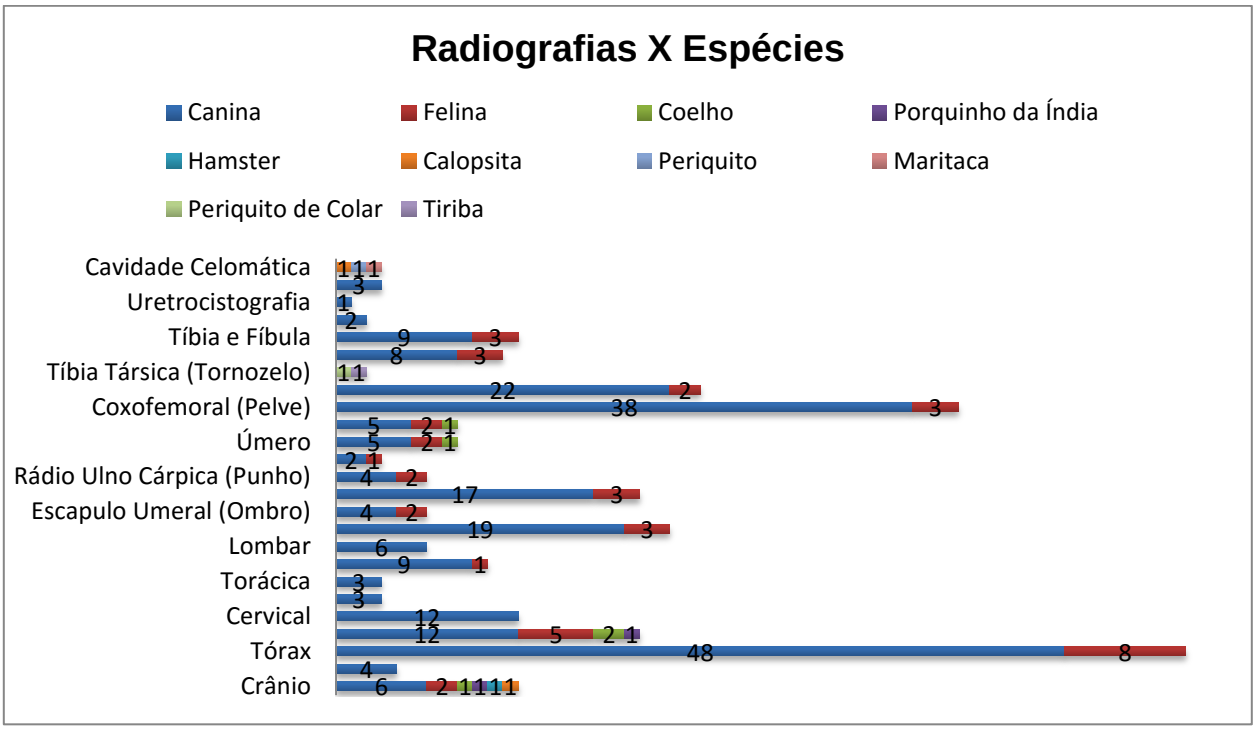

Figura 11 – Relação entre exames radiográficos e espécies.

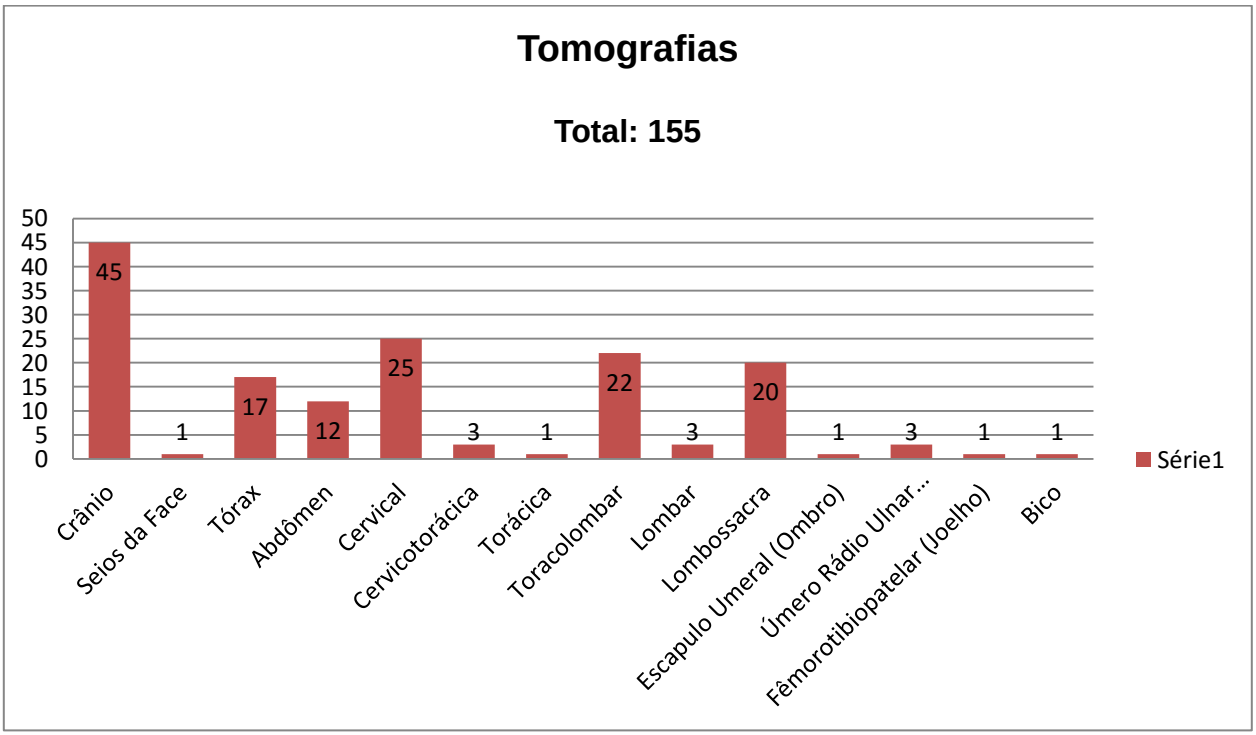

Figura 12 – Exames tomográficos.

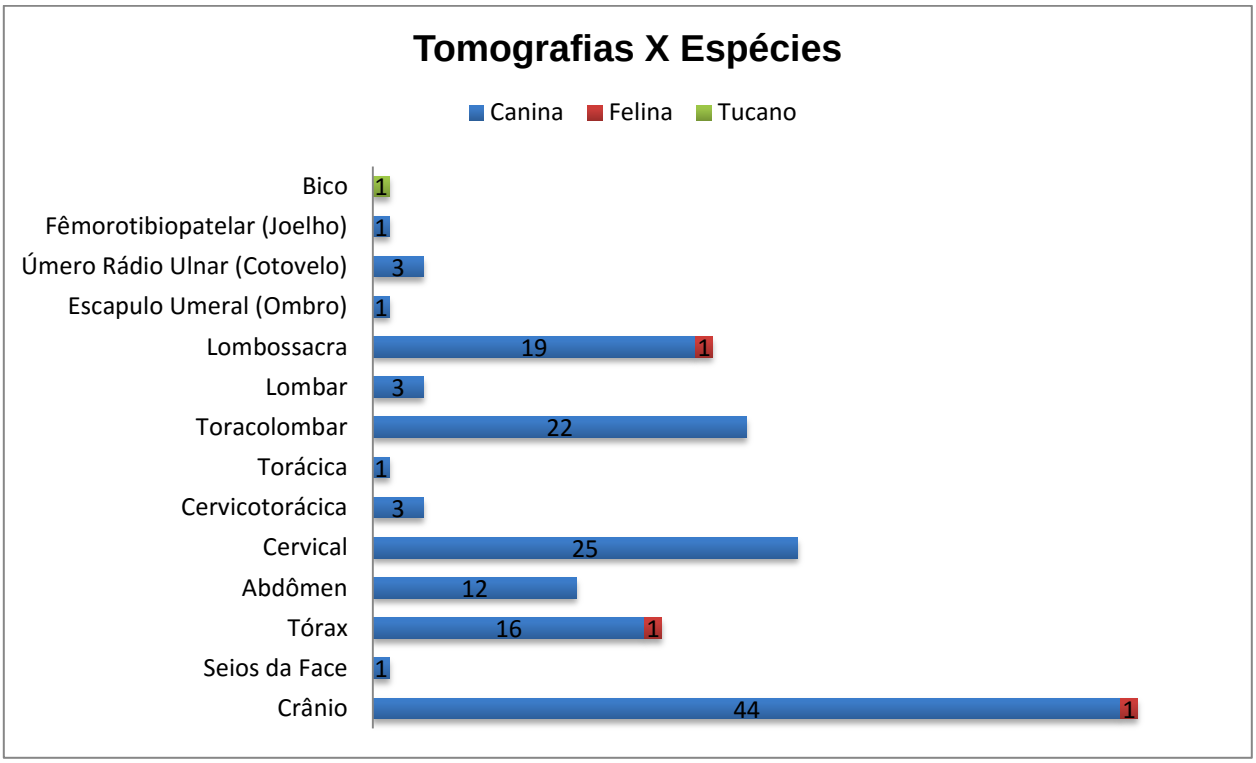

Figura 13 – Relação entre exames tomográficos e espécies.

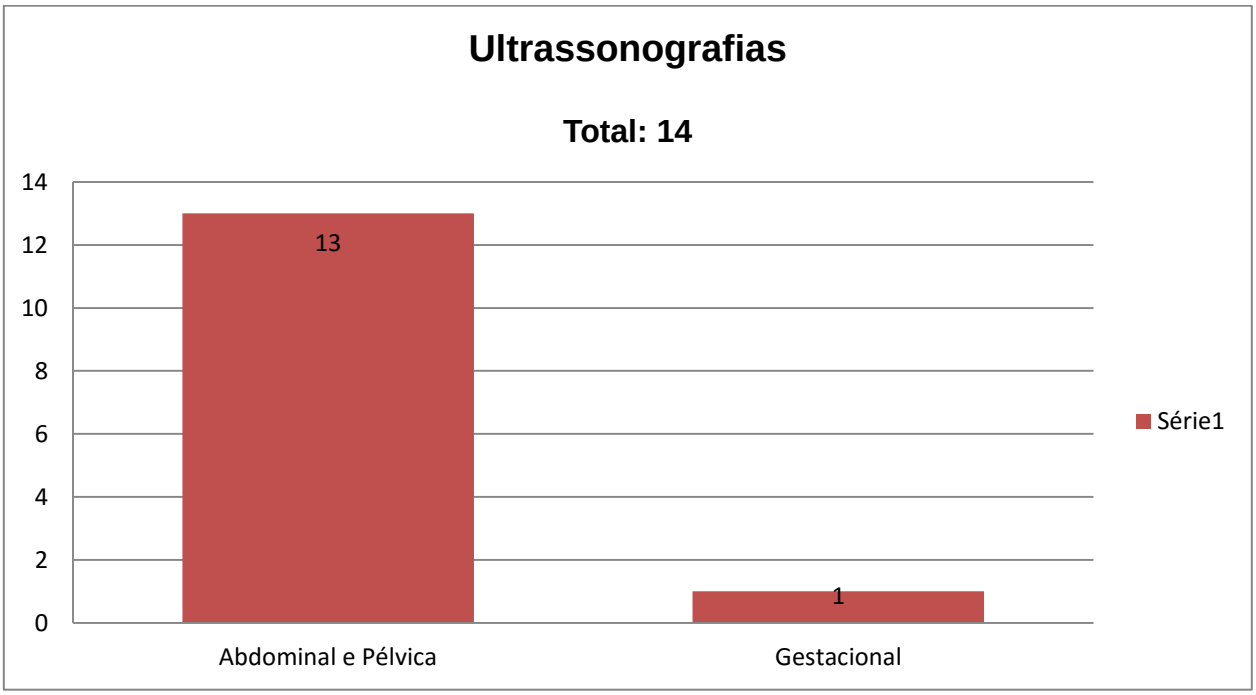

Figura 14 – Exames ultrassonográficos.

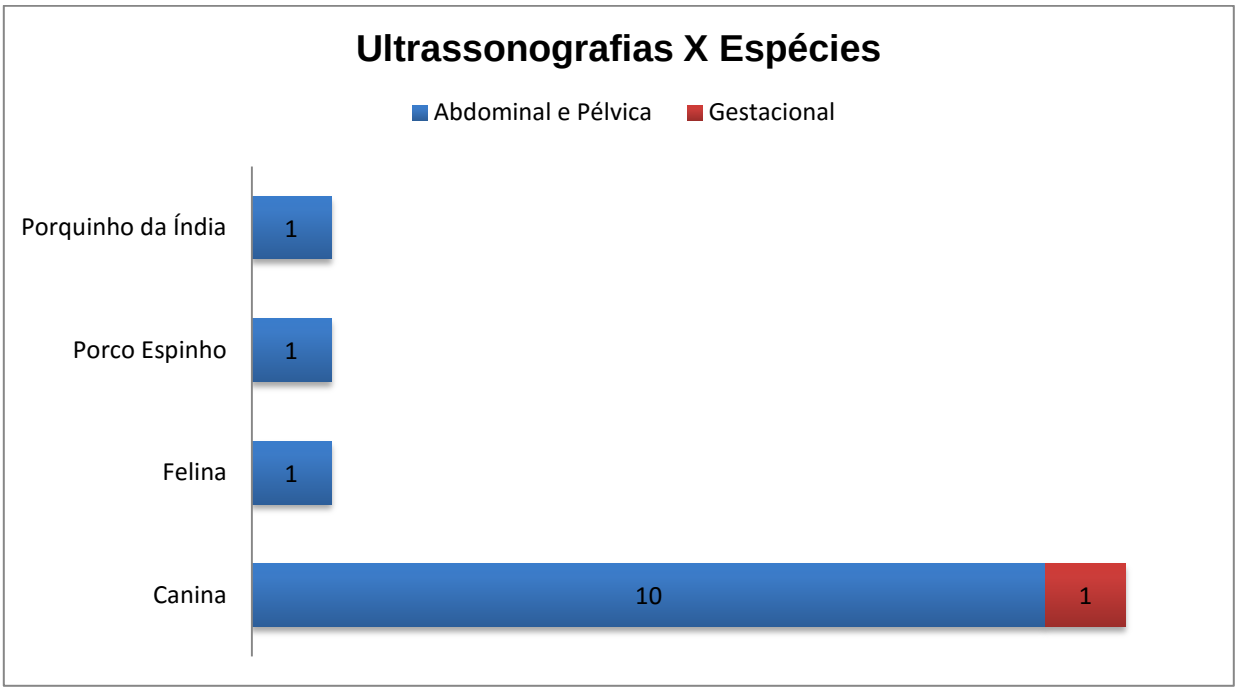

Figura 15 – Relação entre exames ultrassonográficos e espécies.

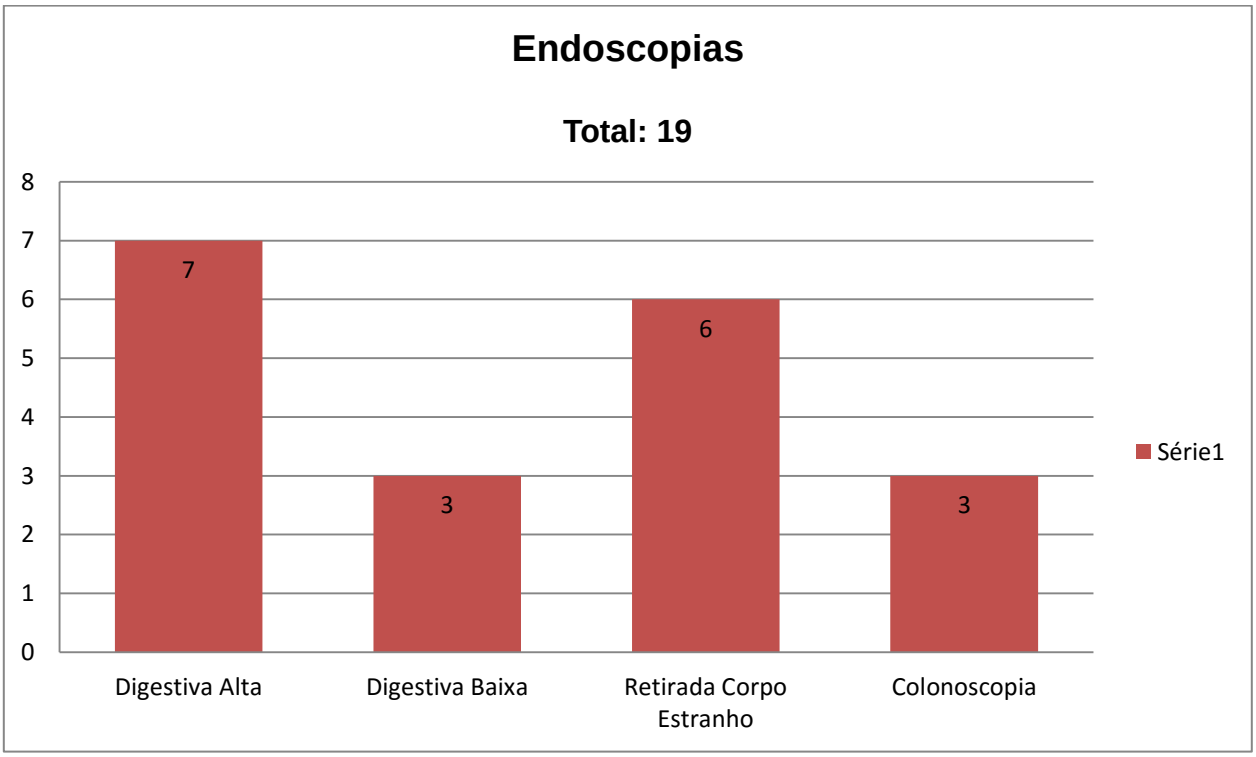

Figura 16 - Exames endoscópicos.

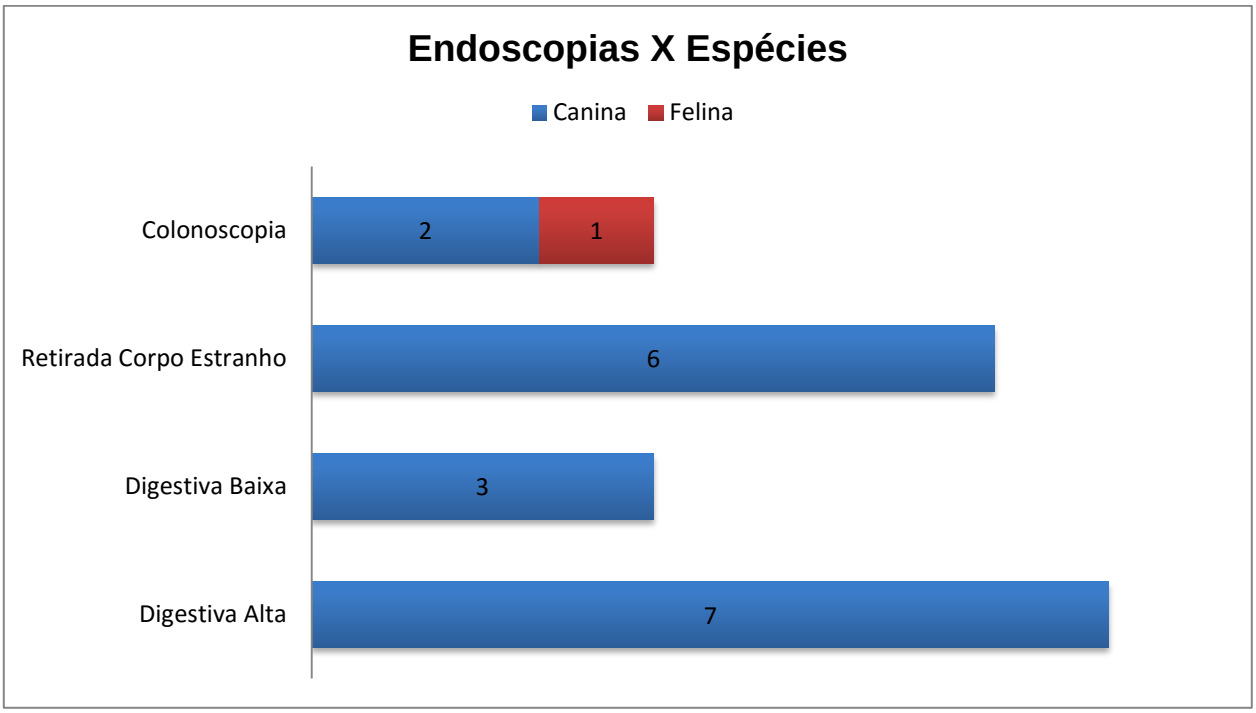

Figura 17 – Relação entre exames endoscópicos e espécies.

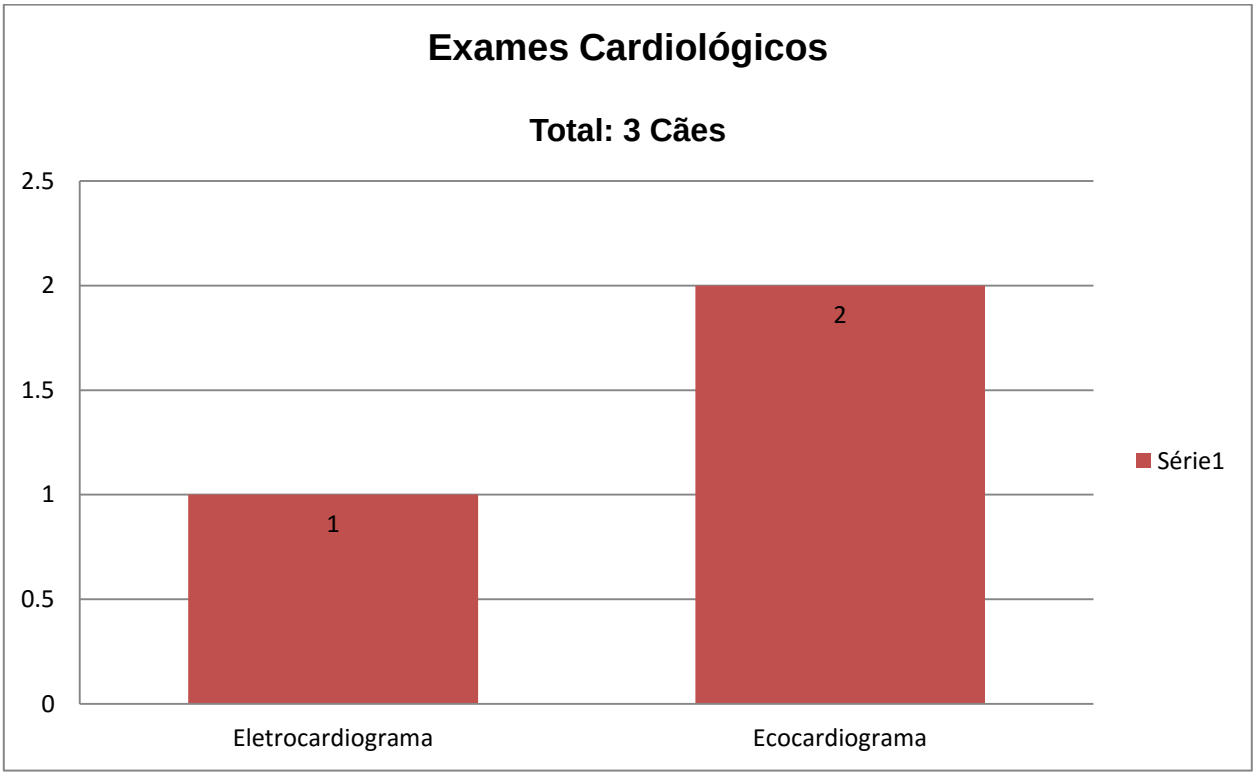

Figura 18 – Exames cardiológicos.

Tabela 1 - Relação de suspeitas clínicas e exames realizados como auxílio diagnóstico dos pacientes atendidos durante o período de estágio.

Suspeita Clínica	**Exames Realizados**				
	RX	**TC**	**US**	**Endoscopia**	**ECO/EcG**
Cardio-respiratório					
Colapso de traqueia	✓				
Cardiomegalia	✓				✓
Pesquisa de metástase	✓	✓			
Edema pulmonar	✓	✓			
Broncopatias/pneumonias	✓	✓			
Efusão pericárdica	✓		✓		
Acompanhamento doença cardíaca					✓
Dermatologia					
Otite – Conduto auditivo e bulas timpânicas	✓	✓			
Endocrinologia					
Hiperadrenocorticismo		✓			
Pancreatite		✓			
Gastrointestinal					
Hepatopatia		✓	✓		
Peritonite		✓			
Colite		✓		✓	
Gastroenterite		✓	✓	✓	
Corpo estranho	✓			✓	
Esplenomegalia	✓	✓	✓		
Hepatomegalia	✓	✓	✓		
Líquido abdominal livre	✓	✓	✓		
Obstrução do TGI	✓				
Abscesso hepático		✓	✓		
Constipação	✓		✓		
Locomotor					
Displasia coxofemoral	✓				
Displasia de cotovelo	✓	✓			
Osteoartroses	✓				
Luxações	✓				
Ruptura de ligamentos	✓				
Fraturas ósseas (crânio/costelas/membros)	✓	✓			
Doença articular inflamatória	✓				
Acompanhamentos pós-cirúrgicos	✓				

Suspeita Clínica	Exames Realizados				
	RX	TC	US	Endoscopia	ECO/EcG
Neurologia					
Epilepsia		✓			
Convulsões		✓			
Síndrome de Chiari		✓			
Síndrome vestibular		✓			
Ventriculomegalia		✓			
Hidrocefalia		✓			
AVC		✓			
Edema cerebral		✓			
Hemorragia cerebral		✓			
Encefalite		✓			
Meningite		✓			
Síndrome de Wobbler	✓	✓			
Síndrome da Cauda Equina	✓	✓			
Instabilidade vertebral	✓	✓			
Discopatias	✓	✓			
Trauma medular	✓	✓			
Odontologia					
Fístula oronasal	✓				
Má oclusão dentária	✓				
Oncologia					
Neoplasias intracranianas		✓			
Neoplasias medulares		✓			
Neoplasias ósseas/articulares	✓				
Neoplasias pulmonares	✓	✓			
Neoplasias abdominais	✓	✓			
Neoplasias hepáticas		✓			
Neoplasias pancreáticas		✓			
Neoplasias de adrenais		✓			
Neoplasias esplênicas		✓			
Neoplasias de próstata		✓			
Neoplasias esofágicas		✓		✓	
Linfomas		✓			
Hemangiossarcomas		✓			
Lipomas	✓	✓			
Osteossarcomas	✓				
Condrossarcomas	✓				
Pesquisa de macro/micrometástases	✓	✓			

Suspeita Clínica	Exames Realizados				
	RX	TC	US	Endoscopia	ECO/EcG
Reprodutor					
Piometra			✓		
Diagnóstico de gestação	✓		✓		
Urologia					
Urolitíase	✓	✓			
Doença renal crônica/aguda	✓	✓			
Cálculos vesicais	✓	✓			
Cálculos uretrais	✓	✓			
Obstrução uretral	✓				
Ruptura de bexiga	✓				
Cistite			✓		
Prostatite		✓			
Hiperplasia prostática		✓	✓		
Incontinência urinária	✓				

3. DISCUSSÃO

Durante o período de estágio na clínica SCAN Medicina Veterinária Diagnóstica, foi observado, pelo estagiário, alguns complicadores à realização dos exames, à elucidação de cada caso e à elaboração de laudos auxiliares ao provável diagnóstico estabelecido após os exames pelo médico veterinário responsável por cada caso. Muitas requisições de exames apareciam sem suspeita clínica, sem motivo para a realização do exame e sem aparentes sinais clínicos dos pacientes; além disso, muitos exames eram requisitados de forma incompleta ou os exames requisitados, na avaliação da equipe da SCAN, eram pouco indicados considerando-se as suspeitas apresentadas. Os exames de imagem são auxiliares ao diagnóstico clínico/cirúrgico dos pacientes, portanto, estes são, muitas vezes, sugestivos, e não diagnósticos de uma enfermidade, portanto, toda informação condizente com o caso, situação clínica do paciente e requisição de exames torna-se extremamente valiosa ao médico veterinário responsável pelo exame de diagnóstico por imagem.

O estagiário pôde notar uma alta ocorrência de exames de pesquisa de metástases, os quais, em muitos casos, foram considerados normais para espécie/raça/idade/biotipo dos pacientes. Nos pacientes caninos, foi muito observado

a ocorrência de problemas locomotores e neurológicos, em especial a displasia coxofemoral e as discopatias (hérnias). Essa elevada incidência de tais afecções podem estar associadas à predisposição de determinadas raças (Daschund, Lhasa Apso, Shih Tzu, Pastor Alemão, cães sem raças definidas, entre outras) e à idade dos pacientes, em relação às discopatias; enquanto que fatores como predisposição de raças grandes e gigantes (Labrador, Pastor Alemão, Bulldog, Rottweiler, entre outras), que apresentam rápido crescimento, e a hereditariedade podem estar correlacionados à displasia coxofemoral. Houve também uma alta ocorrência de exames que constataram problemas relacionados à idade e à predisposição racial, dentre eles estão a hidrocefalia, comumente encontrada em cães jovens/filhotes das raças Pinscher, Yorkshire, Shih Tzu, entre outras; e neoplasias, comumente encontradas em pacientes idosos. Nos pacientes felinos, não houve uma prevalência marcante entre injúrias, porém, foi possível observar exames sugerindo/revelando enfermidades brônquicas, comuns nesta espécie, além de traumas ortopédicos provenientes de quedas, brigas entre animais, atropelamentos ou, inclusive, maus tratos por humanos (traumas e tiros com armas de fogo). Dentre os pacientes silvestres, também não houve uma maior prevalência de determinada afecção, mais foi possível observar requisição de exames em busca de problemas respiratórios nas aves (radiografia da cavidade celomática), fraturas, massas tumorais/abscessos, problemas odontológicos (má oclusão dentária), piometra e condições de hiporexia.

4. CONCLUSÃO

O estágio na clínica SCAN Medicina Veterinária Diagnóstica proporcionou ao estagiário acompanhar a rotina da clínica diagnóstica por imagem de pequenos animais. Como estagiário, vivenciei situações da rotina do médico veterinário especialista na área de diagnóstico por imagem, acompanhando exames radiográficos, tomográficos, ultrassonográficos, endoscópicos e cardiológicos, bem como na elaboração de laudos, cuidados com pacientes em recuperação anestésica, os diferentes métodos de manejo entre cães, gatos e outras espécies, o que é muito

importante para direcionar e auxiliar o aluno em seu futuro profissional. A oportunidade de acompanhar as conversas e discussões sobre cada caso vivenciado e a grande disponibilidade dos profissionais para ensinar, também foram de suma relevância para o melhor aproveitamento e o maior aprendizado do estagiário na área diagnóstico por imagem de pequenos animais.

O estágio final traz ao aluno formando a oportunidade de vivenciar o contato com os proprietários dos pacientes da clínica, assim como o contato com outros profissionais da área, que são relações de suma importância, porém muitas vezes complexas, obtendo, dessa forma, maior experiência para compreender, socializar e trabalhar de forma mais adequada nesse meio. De forma geral, a experiência que o estágio proporciona, é significativa para a introdução do futuro médico veterinário ao ambiente de trabalho, às atividades desenvolvidas, à vivência e convivência com os pacientes, colegas de trabalho e proprietários dos animais.

Parte II

Ultrassonografia Transtorácica Extracardíaca em Pequenos Animais

1. Introdução

A radiografia é o método diagnóstico por imagem de escolha na avaliação inicial do tórax, porém, de acordo com Reichle & Wisner (2000), os achados normalmente podem não ser específicos ou podem ser limitados pelo envolvimento de múltiplos compartimentos torácicos ou pela presença de fluido pleural. Portanto, técnicas alternativas como a ultrassonografia, tomografia computadorizada e cintilografia são exames complementares à radiografia importantes no diagnóstico de alterações torácicas.

A tomografia computadorizada é outro método de diagnóstico por imagem muito eficaz na avaliação do tórax. Este é um procedimento radiográfico em que são realizados cortes milimétricos do corpo em diferentes planos (axial/transversal, sagital/longitudinal e coronal/dorsal) demonstrando as relações das diversas estruturas anatômicas envolvidas por apresentar a forma, local, dimensão e profundidade destas estruturas e possíveis enfermidades (ABREU, 2012). Além disso, o exame tomográfico não apresenta o efeito de sobreposição de estruturas, o qual ocorre no exame radiográfico convencional, sendo necessária a realização de pelo menos duas projeções oblíquas entre si para uma melhor compreensão do exame e visibilização das estruturas corporais (ABREU, 2012).

A ultrassonografia, por sua vez, era subutilizada no diagnóstico de alterações torácicas em virtude da barreira imposta pelo ar presente nos pulmões, o que impede a propagação das ondas sonoras, dificultando a obtenção de janela acústica adequada em indivíduos com tecido pulmonar aerado – normal (BABICSAK et al., 2011). Entretanto, na presença de afecções torácicas que apresentam colapso, consolidação ou deslocamento pulmonar pela presença de fluido, nódulos ou tumores, cursando com a diminuição ou ausência de ar na janela acústica utilizada, podem-se obter imagens significativas que contribuam para o diagnóstico. Além disso, o exame ultrassonográfico demonstra ser muito vantajoso na presença de efusão pleural, pois é criada uma janela acústica no tórax, permitindo melhor

visualização das estruturas, enquanto que mascara lesões ou condições intratorácicas vistas à radiografia (SARRAFF-LOPES & LARSSON, 2011).

Segundo Faria e colaboradores (2013), o exame por ultrassom em pequenos animais é recomendado para diversos procedimentos, tais como a identificação e o diagnóstico de efusões pleurais, mesmo quando estas se apresentam em quantidades insuficientes para a visualização por meio do exame radiográfico; avaliação das estruturas mediastinais; extensão e vascularização de determinadas massas pulmonares, mediastinais e de parede torácica; e ainda pode ser utilizado para o diagnóstico complementar de presença de torção de lobo pulmonar, de irregularidades na superfície pleural e de alterações diafragmáticas. Além disso, as indicações para a realização de ultrassonografia torácica são: consolidação pulmonar, atelectasia pulmonar, presença de áreas de silêncio à auscultação e detecção de áreas de aumento de radiopacidade em radiografias torácicas. Tais aplicações geram informações adicionais importantes, auxiliando na localização, tamanho, extensão e natureza das lesões (TIDWELL, 1998; REICHLE & WISNER, 2000).

A ultrassonografia torácica vem sendo bastante utilizada em atendimentos emergenciais, especialmente na medicina humana, inclusive no acompanhamento de pacientes em estado crítico, numa rápida diferenciação entre causas de dispneia e na identificação de complicações resultantes de trauma. O exame por ultrassom também pode ser utilizado de forma intervencionista como guia de procedimentos invasivos, tais como a toracocentese, citologia aspirativa por agulha fina e biopsias, tornando-os métodos mais eficazes e seguros, evitando possíveis lesões de estruturas circunjacentes importantes, além de ser essencial ao diagnóstico e à conduta terapêutica.

Atualmente, a ultrassonografia é um dos métodos de diagnóstico por imagem mais utilizados, tanto na medicina humana quanto na veterinária, por oferecer diversas aplicações e comodidades, tanto ao proprietário quanto ao paciente. É um exame que apresenta baixo custo, não é invasivo, é rápido e indolor e pode ser portátil, facilitando assim o atendimento de pacientes instáveis, além de ser um procedimento que não requer que o animal seja anestesiado. Segundo Mattoon &

Nyland (2004) o exame de ultrassonografia torácica é potencializado quando é realizado em conjunto com a radiografia, pois esta pode determinar a localização e o tipo da doença encontrada no tórax do paciente, ajudando a determinar o local apropriado para iniciar o exame ultrassonográfico (formação de janela acústica). A principal vantagem da ultrassonografia em relação à radiografia é a possibilidade de distinção entre lesões pleurais e pulmonares. A ultrassonografia também pode ser utilizada para avaliar lesões pulmonares periféricas em indivíduos com efusão pleural, pois o líquido apresenta uma capacidade de propagação do feixe sonoro ultrassonográfico, sendo que, radiograficamente, a efusão pode tornar as alterações inaparentes ou obscurecidas (SCHWARZ & TIDWELLl, 1999). O exame ultrassonográfico também tem a vantagem de poder fornecer informações rápidas em casos emergenciais de efusão pleural e pericárdica, hemotórax, pneumonia, pneumotórax e infarto pulmonar, além de permitir que vasos sanguíneos nas áreas de consolidação pulmonar sejam avaliados sem a necessidade de utilização de meios de contraste (BABICSAK et al., 2011).

Apesar de o exame ultrassonográfico ter características importantes e vantajosas à avaliação e ao diagnóstico de afecções torácicas, ele ainda apresenta algumas desvantagens por não ser capaz de avaliar lesões localizadas abaixo do tecido pulmonar normal ou do pneumotórax, uma vez que a propagação linear da onda sonora é impedida pelo ar, levando a reflexão destas e a formação de reverberação (SCHWARZ & TIDWELLl, 1999), artefato caracterizado como uma série de linhas ecogênicas horizontais e paralelas dispostas em intervalos (MATTOON & NYLAND, 2004). Além disso, o exame ultrassonográfico também fornece poucas informações sobre o mediastino, hilo e vias aéreas (WIENER et al., 1991, citado por BABICSAK et.al., 2011) e apresenta algumas limitações decorrentes da obesidade dos pacientes, onde o tecido adiposo exageradamente acumulado dificulta ou impede a avaliação de lesões profundas do parênquima pulmonar, dos linfonodos mediastinais, da porção cranial do esôfago torácico e do mediastino (FARIA et al. 2013).

Existe ainda, a ultrassonografia Doppler, um método relativamente recente na medicina veterinária que possibilita o estudo não invasivo e em tempo real, da

arquitetura vascular e dos aspectos hemodinâmicos (direção, velocidade e características do fluxo sanguíneo) dos vasos sanguíneos de diversos órgãos (CARVALHO et al., 2008; CARVALHO & ADDAD, 2009a). O conhecimento dos princípios físicos básicos é fundamental para a utilização adequada do método Doppler (CARVALHO et al., 2008; CARVALHO & ADDAD, 2009a).

Esta revisão bibliográfica tem como objetivo descrever a aplicabilidade e a técnica do exame ultrassonográfico, assim como sua utilidade no diagnóstico de alterações torácicas extracardíacas em pequenos animais.

2. Técnica de Varredura

Raramente o paciente necessita de um procedimento de sedação prévio ao exame. Os sinais clínicos apresentados, ou não, pelo animal, devem ser levados em consideração na hora do posicionamento do mesmo. E radiografias torácicas devem ser realizadas anteriormente ao exame ultrassonográfico, a fim de determinar a janela acústica mais apropriada para cada caso, além de informar condições importantes quanto à patogênese da possível enfermidade. A tricotomia extensa de toda a região a ser avaliada é necessária, bem como a utilização de gel para melhorar o contato com a pele, expulsando o ar e melhorando a qualidade da imagem. A varredura de toda a cavidade torácica deve ser feita nos cortes longitudinal e transversal, no mínimo, de forma sistemática (CARVALHO & PEREIRA, 2004). Se houver presença de efusão pleural, o procedimento de toracocentese para drenagem deste líquido deve ser adiado até o final do exame, sem que haja prejuízo à saúde e segurança do animal, pois a efusão proporciona janela acústica, promovendo uma melhor visualização dos campos pulmonares e mediastino. Entretanto, pacientes com grande quantidade de líquido pleural devem ter sua função respiratória monitorada durante o procedimento ultrassonográfico e a drenagem da efusão pleural deve ser realizada previamente à ultrassonografia, dependendo do grau de comprometimento respiratório (TIDWELL, 1998).

Os pacientes podem ser avaliados em decúbito lateral, esternal, dorsal ou ainda em posição sentada ou quadrupedal (Figura 1). As janelas que podem ser utilizadas são: intercostal, paraesternal, cardíaca, entrada torácica e subcostal (abdominal). Quando o paciente apresenta desconforto e/ou comprometimento respiratório significativo, o decúbito esternal ou as posições quadrupedal ou sentada são as preconizadas para realização do exame. Uma completa inspeção do tórax requer a realização de múltiplos cortes longitudinais (transdutor perpendicular às costelas) e transversais (transdutor paralelo às costelas), preconizando a abordagem de ambos os antímeros, posicionando o transdutor nos espaços intercostais, subcostal ou diretamente na lesão e movimentando-o nos sentidos craniocaudal e dorsoventral (FARIA et al. 2013). O reposicionamento do paciente e o uso de diversas janelas de varredura são rotineiramente necessários para um exame minucioso do tórax (MATTOON & NYLAND, 2004).

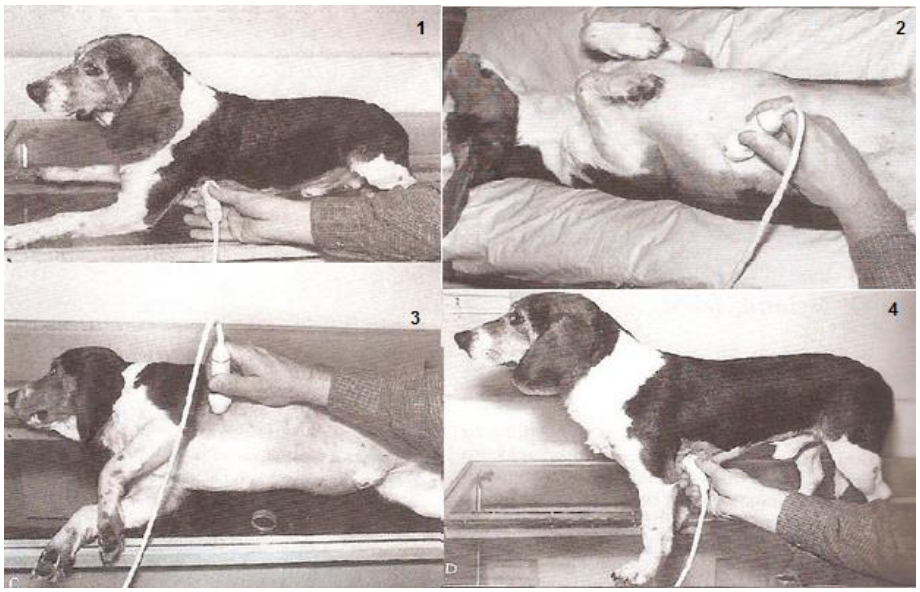

Figura 1 – Imagem de posicionamentos passíveis de realização ao exame ultrassonográfico torácico: 1- Decúbito esternal; 2- Decúbito dorsal; 3- Decúbito lateral direito; 4- Posição quadrupedal/estação. Fonte: Mattoon & Nyland (2004).

Durante a avaliação intercostal, o tórax deve ser varrido sequencialmente no sentido dorso-ventral (BAHR, 1996, citado por BABICSAK et al., 2011). Enquanto que no acesso paraesternal, o transdutor localizado em região intercostal deve ser posicionado ventralmente entre as cartilagens costais, adjacente ao esterno,

permitindo o acesso do mesmo ao mediastino cranial e caudal (MATTOON & NYLAND, 2004).

O coração pode ser utilizado como janela acústica para a avaliação de estruturas não cardíacas. O diafragma é frequentemente observado por esta janela, enquanto que o mediastino cranial e caudal e a região da base do coração nem sempre são visualizados (BABICSAK et al., 2011).

Na janela da entrada torácica, com o paciente em decúbito esternal ou em posição quadrupedal, o transdutor é colocado à direita ou à esquerda da linha média ou na linha média entre a traqueia e o manúbrio, ventralmente. Esse acesso é especialmente útil em casos de presença de efusão pleural ou de lesões mediastinais em massas, sendo geralmente complementar às demais janelas, porém ele não permite uma boa visibilização das estruturas do mediastino cranial (BABICSAK et al., 2011).

A janela subcostal é utilizada para avaliar o diafragma e o campo pulmonar caudal e o animal pode ser posicionado em decúbito dorsal ou lateral, em posição quadrupedal ou até mesmo sentado. Neste acesso, no qual o fígado é utilizado como janela acústica, o transdutor é posicionado caudalmente ao arco costal do animal (MATTOON & NYLAND, 2004).

A frequência e o modelo do transdutor devem ser baseados no tamanho, raça e espécie do paciente, assim como na profundidade das lesões suspeitas. Os transdutores de frequência entre 7,5 e 15MHz (alta frequência) são indicados para a avaliação de lesões localizadas na pleura e na parede torácica, assim como para a abordagem de felinos e cães de pequeno porte, pois produzem uma melhor resolução de imagem de estruturas mais superficiais. Enquanto que os transdutores de frequência mais baixa (entre 3,5 e 5MHz) são ideais para a avaliação de estruturas mais profundas no tórax, sendo também preferíveis para cães de raças grandes (FARIA et al. 2013).

3. Anatomia Ultrassonográfica Normal

Através das janelas acústicas torácicas é possível identificar, imediatamente abaixo da superfície em contato com o transdutor, derme, subcutâneo, tecido adiposo, musculatura e costelas. Além destes tecidos, a pleura parietal (revestimento pleural do tórax) e a pleura visceral (superfície pulmonar) também podem ser identificadas (FARIA et al., 2013).

Os tecidos são representados por camadas alternadas de hiper e hipoecogenicidade (FARIA et al. 2013). A derme é visibilizada como uma linha fina e hiperecoica, enquanto que o tecido adiposo subcutâneo e o tecido conectivo apresentam-se com ecogenicidades variáveis, dependentes da quantidade de tecido no local. A musculatura, por sua vez, é representada como um tecido relativamente hipoecoico, em relação à derme, e com textura parenquimal grosseira (Figura 2) (MATTOON & NYLAND, 2004; FARIA et al. 2013).

As costelas, ao utilizar um plano de formação de imagem sagital, aparecem como ecos curvilíneos brilhantes que produzem formação de artefatos de sombra acústica - áreas anecoicas que se sobrepõem ao parênquima pulmonar (Figura 2) (FARIA et al. 2013; CARVALHO & PEREIRA, 2004).

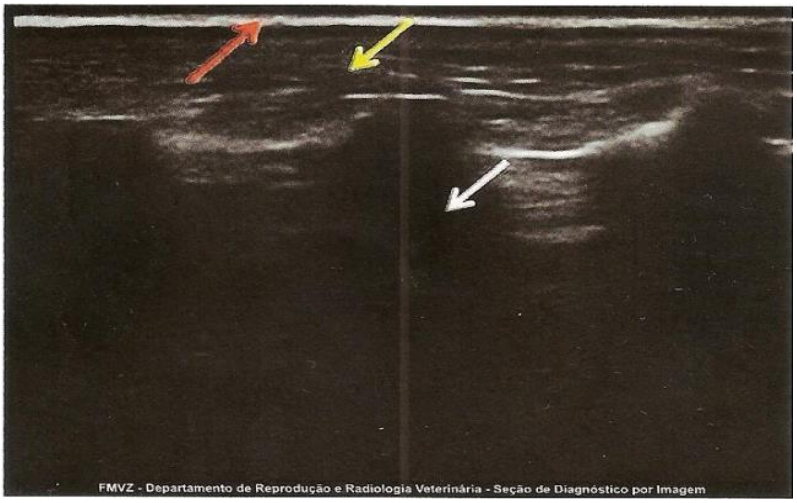

Figura 2 – Imagem ultrassonográfica de um tórax canino normal, em corte sagital. A seta vermelha indica a região da derme; a seta amarela mostra a musculatura da parede do tórax; e a seta branca indica o artefato de sombra acústica formado pela presença das costelas. Fonte: Faria et al. (2013).

A superfície pulmonar e as pleuras apresentam aparência ultrassonográfica linear, fina e extremamente ecogênica. Estas possuem difícil distinção durante a avaliação, pois estão em íntimo contato entre si (MATTOON & NYLAND, 2004). As duas interfaces pulmonares (pleuras parietal e visceral) podem ser diferenciadas ao se observar o chamado sinal de deslizamento, que ocorre durante a respiração, onde a interface hiperecoica da pleura visceral movimenta-se contra a pleura parietal. O tecido pulmonar normal, de animais hígidos, não pode ser observado pelo exame ultrassonográfico devido à presença de ar nos alvéolos pulmonares, causador de artefato de reverberação (Figura 3) - o feixe do ultrassom interage com a superfície do pulmão aerado e o som é refletido fortemente, pois o ar possui uma baixa impedância acústica (BABICSAK et al., 2011).

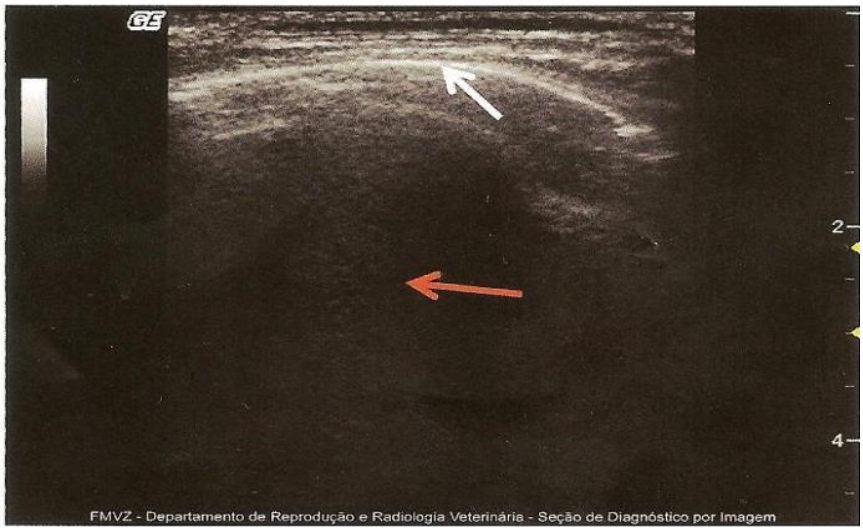

Figura 3 – Aspecto de um tórax canino ao ultrassom. A seta branca indica a pleura como uma superfície lisa, fina e hiperecoica. A seta vermelha mostra o artefato de reverberação causado por pulmão aerado. Fonte: Faria et al. (2013).

O mediastino é o espaço entre as regiões pleuropulmonares (sacos pleurais) esquerda e direita, podendo ser dividida anatomicamente em porções cranial, média ou cardíaca, e caudal (EVANS & CHRISTENSEN, 1979, citado por MATTOON & NYLAND, 2004). A visibilização do mediastino em pacientes normais é difícil por estar circundado pelo pulmão e conter uma grande quantidade de tecido adiposo, o qual não transmite bem a onda sonora por ter uma ecotextura ecogênica grosseira. Isto é especialmente difícil em pacientes obesos e em raças que normalmente

apresentam mediastino cranial contendo gordura abundante, como é o caso dos Bulldogs (MATTOON & NYLAND, 2004). Por ser uma região de difícil obtenção de imagem quando normal, os linfonodos mediastinais sem alterações ou discretamente aumentados (linfoadenopatia leve), os quais seriam visualizados como estruturas circulares, ovais e hipoecogênicas, podem passar despercebidos facilmente, a menos que haja fluido pleural presente na cavidade, proporcionando assim uma melhor janela acústica. O mediastino cranial também é composto por vasos sanguíneos que são observados como estruturas tubulares anecogênicas ao ultrassom. O timo pode ser melhor visibilizado em animais jovens através de uma janela paraesternal esquerda ventral aos vasos mediastínicos, com característica granular, grosseira e de moderada ecogenicidade (MATTOON & NYLAND, 2004).

O diafragma é geralmente observado durante a ultrassonografia abdominal, pelo acesso subcostal, utilizando-se o fígado como janela acústica. O diafragma íntegro é identificado como uma estrutura fina, ecogênica e curvilínea, localizado cranialmente ao fígado (FARIA et al. 2013). Além da identificação do diafragma por esta janela, também se pode notar o artefato de imagem em espelho, no qual o parênquima hepático é observado tanto no lado torácico, quanto no lado abdominal do diafragma (MATTOON & NYLAND, 2004; TIDWELL, 1998). Uma melhor nitidez da imagem diafragmática pode acontecer pela presença de fluidos pleural e abdominal (MATTOON & NYLAND, 2004).

4. Anormalidades Ultrassonográficas Torácicas

4.1 Pleura e Espaço Pleural

A pleura pulmonar ou visceral consiste numa membrana serosa que envolve os pulmões, enquanto que a pleura parietal reveste internamente a parede da cavidade torácica. O espaço pleural é uma cavidade entre as pleuras (visceral e parietal) que contém uma pequena quantidade de líquido seroso, o qual facilita a movimentação

dos pulmões e dos lobos pulmonares contra a parede torácica e entre si, respectivamente (PIRES, 2011).

Efusão pleural e massas pleurais são as afecções mais comumente avaliáveis e diagnosticáveis pela ultrassonografia, porém, outras alterações também podem ser avaliadas, tais como a pleurite, fibrose pleural e doença neoplásica pleural (BABICSAK et al., 2011).

A radiografia torácica é o exame de escolha para o diagnóstico de pneumotórax, pois esta enfermidade é de difícil detecção pelo ultrassom sem a presença de efusão pleural concomitante (MATTOON & NYLAND, 2004). Porém, o pneumotórax pode ser detectado pela ausência do sinal de deslizamento e pela identificação do artefato de cauda de cometa durante os movimentos respiratórios, embora o volume não possa ser mensurado (MATTOON & NYLAND, 2004; CARVALHO & PEREIRA, 2004). O exame ultrassonográfico, para avaliar presença de pneumotórax, é normalmente utilizado após procedimentos intervencionistas. O aparecimento de hemorragia e extravasamento de ar (efusão pleural gasosa) juntamente com o desaparecimento sonográfico de lesão pulmonar indicam a presença de pneumotórax (MATTOON & NYLAND, 2004).

A efusão pleural (Figura 4) é caracterizada pelo acúmulo de líquido livre no espaço pleural quando há alteração na drenagem linfática ou desequilíbrio entre a formação e a reabsorção de fluido (FERREIRA et al., 2006).

Figura 4 – Imagem ultrassonográfica de canino com efusão pleural hipoecogênica. Visibilização de mediastino cranial possibilitada pela efusão. Fonte: Modificado de Faria (2014).

O exame ultrassonográfico tem sido evidenciado como o método mais sensível na detecção de efusão pleural por fornecer informações sobre a presença, volume e característica do fluido pleural, norteando, inclusive, a etiologia e a terapêutica da efusão. O fluido pleural promove uma excelente janela acústica realçando a visibilização das estruturas intratorácicas, como a gordura e os vasos mediastinais; as superfícies do coração, pulmão e diafragma; além da veia cava e do esôfago, que também podem ser observados (MATTOON & NYLAND, 2004). No entanto, como descrito por BABICSAK e colaboradores (2011), radiografias torácicas devem ser realizadas a fim de auxiliar a ultrassonografia a localizar a efusão pleural, pois esta pode ser difícil de identificar, quando em pequenas quantidades.

O fluido é visibilizado como um material de aspecto anecóico ou ecogênico, com ou sem presença de debris celulares flutuantes, no interior do espaço pleural, entre a parede torácica e o diafragma, podendo se estender entre os lobos pulmonares. O pulmão adjacente pode ser visibilizado como uma estrutura hipoecogênica, em comparação ao fluido pleural, flutuando no líquido livre, podendo se encontrar aerado, consolidado ou atelectásico (PIRES, 2011). Líquidos anecóicos ou hipoecóicos estão associados à transudatos simples, transudatos modificados ou efusão quilosa. Por sua vez, líquidos de aspecto mais ecogênico (maior celularidade – presença de fibrina, debris celulares e proteínas) estão relacionados à exsudatos, hemotórax, piotórax (Figura 5) e neoplasias, em especial carcinomas (MATTOON & NYLAND, 2004; FARIA et al. 2013). Formação de adesões pleurais ou cordões fibrinosos, os quais podem ser visibilizados como estruturas lineares e irregulares - debris grosseiros hiperecogênicos (septações pleurais) - no interior do fluido, indicam a cronicidade das efusões (MATTOON & NYLAND, 2004; HECHT, 2008; FARIA et al. 2013). O transudato pode ser observado em casos de hipoproteinemia; o transudato modificado pode ocorrer em pacientes com insuficiência cardíaca congestiva, pneumonia, trauma, defeitos de coagulação, mediastinite e hérnia diafragmática; e a efusão quilosa pode ocorrer em casos de trauma, doenças malignas ou de forma idiopática. Ao passo que o exsudato ocorre em casos de piotórax, pneumonia e mediastinite (THRALL, 2010).

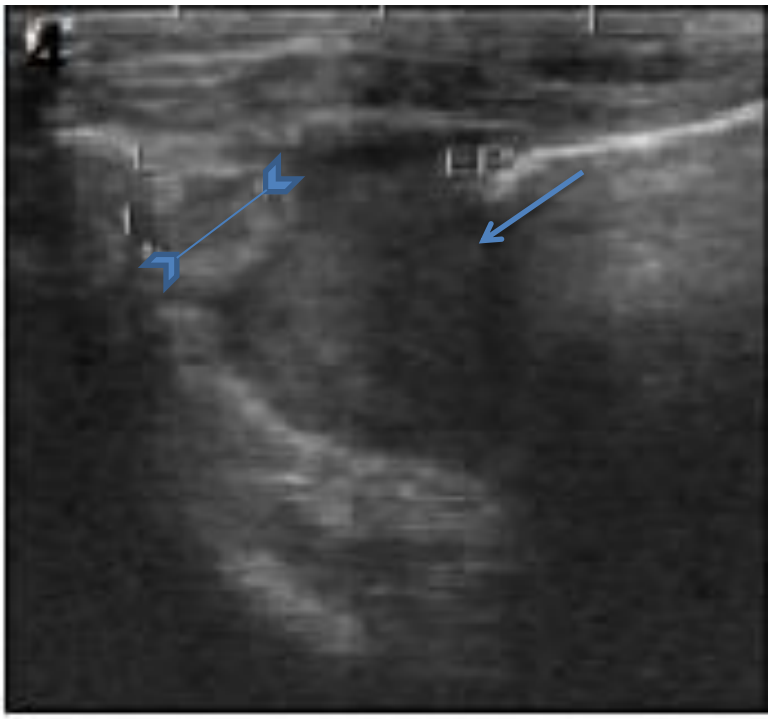

Figura 5 – Imagem do tórax de um felino, pela janela paraesternal transversal, apresentando piotórax mostrando a presença de efusão pleural (seta) com alta celularidade e linfonodo esternal reativo (entre cabeças de seta). Fonte: Modificado de Faria (2014).

A fibrose pleural é observada como um espessamento liso e ecogênico de ambas as pleuras (parietal e visceral) pelo exame de ultrassom, o qual pode caracterizar e/ou localizar o processo patológico (MATTOON & NYLAND, 2004). A pleurite, a doença pleural neoplásica e a efusão crônica podem apontar um espessamento irregular da pleura pela ultrassonografia, sendo que as duas primeiras normalmente são acompanhadas de efusão pleural e possuem aparência ecogênica com presença de cordões fibrinosos (MATTOON & NYLAND, 2004; LARSON, 2009).

O acúmulo de ar livre no espaço pleural (pneumotórax) também pode ser identificado pelo ultrassom, porém o exame de escolha para diagnóstico desta enfermidade é a radiologia torácica. Entretanto, a ultrassonografia torácica tem um papel relevante na detecção de pneumotórax após procedimentos intervencionistas do tórax. O pneumotórax é caracterizado pelo aparecimento de efusão pleural gasosa e pelo desaparecimento sonográfico de lesão pulmonar, podendo ser

diagnosticado pela presença de artefato de reverberação com a ausência de sinal de deslizamento (MATTOON & NYLAND, 2004; PIRES, 2011).

Outras alterações passíveis de avaliação pelo ultrassom são as massas pleurais. Estas são detectadas pela radiografia torácica ou podem estar ocultas à mesma, sendo então diagnosticadas pelo exame ultrassonográfico através da formação de janela acústica e sinal de silhueta com fluido livre no tórax. A distinção entre uma massa pleural ou pulmonar se torna relativamente fácil quando observada pelo exame de ultrassonografia, no qual a massa irá mover-se juntamente ao movimento respiratório se esta for de origem pulmonar, ou se a mesma ficará imóvel, caracterizando, por sua vez, como uma massa de pleura parietal (MATTOON & NYLAND, 2004; PIRES, 2011). As lesões focais pleurais têm como diagnósticos diferenciais o mesotelioma e a neoplasia metastática pleural. Espessamento pleural difuso ou massas irregulares com bordas lobuladas são características de mesotelioma nos seres humanos, sendo de difícil observação na ausência de efusão. Enquanto que os tumores metastáticos podem ser muito pequenos para serem identificados ou podem ser detectados como nódulos de características hipoecogênicas ou como grandes massas de complexa ecogenicidade (CARVALHO & PEREIRA, 2004; BABICSAK et al., 2011).

4.2 Linfonodos

Os linfonodos normais são de difícil identificação pelo ultrassom, porém, ao estarem reativos ou neoplásicos, podem ser identificados mais facilmente. Os linfonodos reativos costumam apresentarem-se menores e mais ecogênicos quando comparados com os neoplásicos e granulomatosos, entretanto o exame ultrassonográfico pode não conseguir diferenciá-los, assim como diferenciá-los de uma linfadenomegalia ou massa mediastinal cranial (FARIA et al. 2013).

A avaliação ultrassonográfica dos linfonodos torácicos pode auxiliar na diferenciação destes, contribuir na determinação do estadiamento de neoplasias intratorácicas ou no prognóstico de certas afecções, direcionar um tratamento e monitorar a progressão de uma doença e/ou sua resposta terapêutica. Para que isto

seja possível, os parâmetros (tamanho, forma, margem, ecogenicidade, ecotextura e presença de vasculatura) devem ser passíveis de ser visibilizados e avaliados (FARIA et al. 2013).

Os linfonodos mediastinais e os esternais são os mais comumente afetados por processos inflamatórios ou neoplásicos (Figura 6). Ao se detectar afecções nestes linfonodos, é necessária a realização de uma completa varredura torácica e abdominal no intuito de achar o foco primário do processo, podendo-se utilizar a ultrassonografia intervencionista como guia para um exame de citologia aspirativa por agulha fina para conseguir um diagnostico definitivo (FARIA et al. 2013).

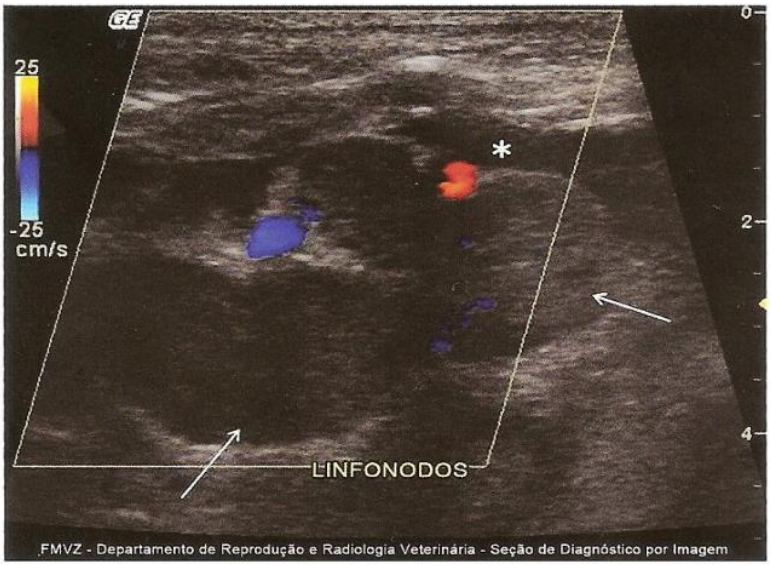

Figura 6 – Imagem em corte longitudinal paraesternal, cranial ao coração, do tórax de um canino. Estrutura de formato ovalado e ecogenicidade de tecidos moles (seta), próxima a vasos sanguíneos (vermelho e azul), compatível com aumento de linfonodos esternais. Observa-se também discreta quantidade de efusão pleural (asterisco). Fonte: Faria et al. (2013).

4.3 Mediastino

O exame ultrassonográfico é utilizado para verificar se o alargamento mediastinal, previamente detectado por radiografia, é proveniente de acúmulo de gordura, acúmulo de fluido pleural ou neoplasias, auxiliando também na avaliação da extensão da lesão (FARIA et al. 2013).

O processo inflamatório do mediastino é de difícil diagnóstico. O tecido mediastinal inflamado apresenta-se menos definido e mais heterogêneo, comparado ao normal. Com a inflamação do mediastino, a visualização dos vasos mediastinais se torna menos distinta e pequenas coleções de fluido anecogênicas ou hipoecogênicas podem estar presentes junto ao aumento da espessura mediastinal. Além disso, os linfonodos, que normalmente teriam uma aparência lobular, hipoecogênica e difusa, aparecem como estruturas hipoecóicas, circulares a ovais e não tão grandes como os encontrados em neoplasias (MATTOON & NYLAND, 2004).

O tamanho e a localização facilitam a detecção das massas mediastinais, assim como uma boa janela acústica. Massas pequenas associadas com efusão pleural podem ser detectadas. Enquanto que, massas grandes, que entram em contato com a parede torácica, são facilmente identificadas, pois estas deslocam o pulmão (BABICSAK et al., 2011).

A janela intercostal ou paraesternal são as indicadas para a varredura do medastino cranial; enquanto que as janelas utilizadas para o mediastino caudal e médio são a intercostal ou hepática e a janela cardíaca (CARVALHO & PEREIRA, 2004). Ao fazer a varredura do tórax, é importante avaliar a quantidade de massa(s) presente(s), assim como suas margens, as relações com os vasos mediastínicos e a ecogenicidade. Em processos neoplásicos, é possível identificar a neovascularização através da análise com Doppler colorido (FARIA et al. 2013).

As massas mediastinais podem ser encontradas por todo o mediastino. Dentre as neoplasias mediastinais, as mais comuns são os linfomas (Figura 7) e os timomas. A aparência clássica do linfoma é de uma massa, ou massas, hipoecóicas nodulares com margem fina, distinta e ecogênica; porém, podem aparecer coalescentes e se tornarem maiores, tendo margens irregulares e com protuberâncias, ou podem aparecer também como massas grandes, lisas, homogêneas e relativamente hipoecóicas (MATTOON & NYLAND, 2004). O timoma, por sua vez, quando grande, apresenta-se como uma massa ecogênica com pequenas cavitações anecogênicas ou lesões císticas maiores; embora possa ser

sólido e homogêneo, quando pequeno, podendo ser confundido com um gânglio linfático (FARIA et al. 2013).

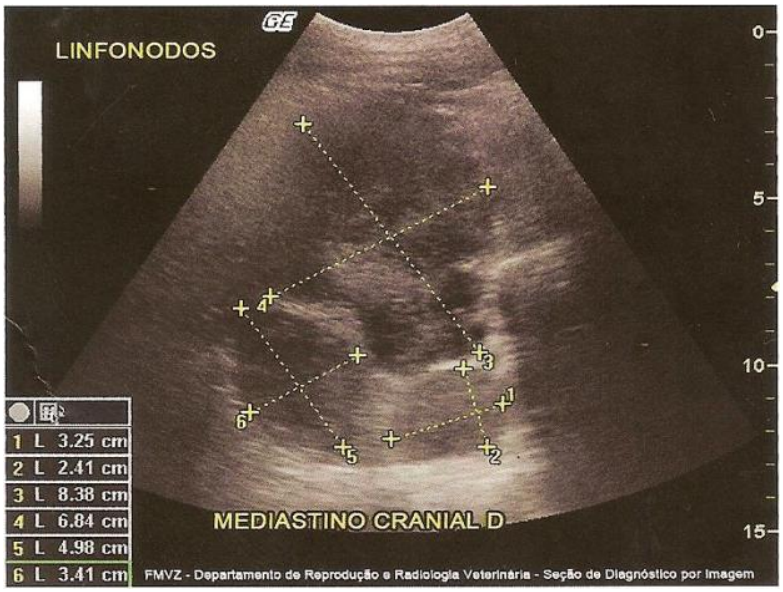

Figura 7 – Imagem ultrassonográfica em corte longitudinal, cranial ao coração, do tórax de um canino. Observam-se três estruturas ovaladas (entre os cursores) com ecotextura heterogênea, em mediastino cranial (linfoma mediastinal). Fonte: Faria et al. (2013).

Pelo fato das massas poderem se apresentar com distintas características no exame ultrassonográfico, sendo a aparência utrassonográfica insuficiente para a determinação definitiva do diagnóstico e classificação histológica do processo neoplásico, há muitas possibilidades de diagnósticos diferenciais, tais como linfossarcoma, timoma, mastocitomas, carcinomas de tireoide, tumor neuroendócrino, granulomatose linfomatóide, melanomas, neoplasias indiferenciadas e linfadenopatia reativa (MATTOON & NYLAND, 2004; HECHT, 2008).

As massas do mediastino são mais comumente encontradas na região cranioventral do tórax, primariamente na linha média, podendo apresentar uma aparência variável (homogênea, heterogênea ou cística) e frequentemente levam à efusão pleural (Figura 8) (LARSON, 2009). O diagnóstico diferencial para massas craniais do mediastino são: neoplasias, hematomas, linfadenomegalia, lesões inflamatórias (abscessos e granulomas) e cistos (HECHT, 2008). As massas mediastinais caudais são menos comuns, sendo o linfoma encontrado com maior

frequência. As massas maiores podem ser visibilizadas utilizando o fígado como janela acústica, pelo acesso subcostal; enquanto que as massas menores serão mais facilmente visibilizadas na presença de efusão pleural (MATTOON & NYLAND, 2004).

Figura 8 – Imagem obtida pela janela paraesternal ilustrando presença de massa irregular predominantemente hipoecogênica em mediastino cranial (linfoma). Fonte: Babicsak et al. (2011).

Outras lesões também podem ser observadas pelo exame ultrassonográfico, normalmente como achados acidentais. Entre eles estão os cistos tímicos branquiais, que podem se apresentar idênticos à forma cística dos timomas; cistos mediastinais idiopáticos, especialmente em gatos idosos, que aparecem como pequenas estruturas ovoides de parede fina e conteúdo anecogênico; e lesões esofágicas, tais como megaesôfago, processos neoplásicos, dilatação secundária à anomalia vascular em anel e esôfago redundante (BABICSAK et al., 2011).

4.4 Parede torácica

A avaliação ultrassonográfica da parede torácica pode fornecer informações sobre extensão, contorno, localização e aspecto interno de lesões e massas; além

disso, é possível avaliar o envolvimento de tecidos ósseos, a ecotextura (sólido e/ou cavitário) e se há invasão de estruturas adjacentes, como pulmão ou espaço pleural (MATTOON & NYLAND, 2004; HECHT, 2008). A ultrassonografia também auxilia em procedimentos de guia para biópsia de massas. Achados do exame por ultrassom como interrupção da pleura, estabilidade do tumor durante os movimentos respiratórios e extensão através da parede torácica são sugestivos de invasão de tumor pulmonar para dentro da parede do tórax (MATTOON & NYLAND, 2004).

As lesões mais comumente encontradas na parede do tórax são neoplasias, inflamações, abscessos, granulomas e traumas. Osteossarcomas, condrossarcomas, fibrossarcomas, neoplasias mamárias, granulomas, abscessos, corpos estranhos e hematomas são os diagnósticos diferencias encontrados com maior frequência (CARVALHO & PEREIRA, 2004).

Devido à sua distribuição focal e propensão ao crescimento invasivo em direção à cavidade torácica, pode-se diferenciar as massas neoplásicas de tecido mole/ósseo, hematomas, abscessos e granulomas de processos difusos como a hemorragia. Estas massas apresentam um extenso contato com a parede do tórax, levando ao deslocamento da interface pleura/pulmão, o que é chamado de “sinal extrapleural” (Figura 9) (CARVALHO & PEREIRA, 2004; BABICSAK et al., 2011). A massa observada no exame poderá ter características hipoecóicas, hiperecóicas ou de ecogenicidade mista (BABICSAK et al., 2011).

Figura 9 – Imagem ultrassonográfica de um cão, ilustrando um lipoma na parede torácica, invadindo a cavidade torácica. Observa-se também o ângulo obtuso entre a massa e a parede do tórax, caracterizando o sinal extrapleural. Fonte: Faria (2014).

4.5 Pulmões

A avaliação de doença pulmonar por ultrassom somente ocorre se houver lesões em massa, nódulos, consolidação ou atelectasias presentes na periferia do tecido pulmonar, uma vez que o tecido pulmonar aerado entre o transdutor e a lesão impede a transmissão das ondas sonoras pelo equipamento, impossibilitando a visibilização das áreas de lesão (MATTOON & NYLAND, 2004; BABICSAK et al., 2011). O tamanho da lesão, a localização e uma janela acústica adequada são componentes importantes para que a avaliação de enfermidades pulmonares seja realizável (FARIA et al. 2013).

Lesões pulmonares profundas podem ser avaliadas quando o parênquima pulmonar adjacente estiver consolidado ou quando houver presença de efusão pleural circundando a lesão (FORTIA et al., 2006).

Segundo Louvet & Bourgeois (2008), a interrupção da interface pulmonar evidenciada como uma área focal hiperecogênica com artefatos em cauda de cometa é sugestiva de doenças pulmonares infiltrativas leves ou precoces. Porém, esses artefatos não são patognomônicos e podem ser observados em outras afecções como edema pulmonar, contusão pulmonar, pneumonia intersticial, fibrose pulmonar e pleurite. Conforme a doença pulmonar infiltrativa progride, a aparência pulmonar torna-se hipoecogênica homogênea difusa pelo ultrassom (BABICSAK et al., 2011).

A consolidação pulmonar ocorre quando fluido, células ou exsudato celular infiltram o espaço aéreo pulmonar substituindo o ar alveolar. As áreas que sofrem consolidação podem ser focais, regionais ou difusas, envolvendo lobo(s) inteiro(s). A ecogenicidade e a ecotextura podem se tornar semelhantes ao do parênquima hepático (hipoecogênico), sendo este processo denominado hepatização (FARIA et al. 2013; BABICSAK et al., 2011). O lobo afetado normalmente mantém seu volume e formato. Broncogramas aéreos se tornam evidentes e associados a artefatos de reverberação (FARIA et al. 2013). A consolidação pulmonar pode ocorrer em consequência de pneumonias, edema, condições inflamatórias, torção de lobos pulmonares, contusão e algumas neoplasias pulmonares infiltrativas (MATTOON &

NYLAND, 2004; FARIA et al. 2013). Pode-se ultizar o Doppler para detectar obstrução de fluxo sanguíneo em animais com torção lobar (FARIA et al. 2013).

A pneumonia aparece como uma região triangular de consolidação pulmonar (Figura 10) de característica homogênea e hipoecogênica com discretos focos hiperecogênicos e de margens irregulares e indistintas (BABICSAK et al., 2011).

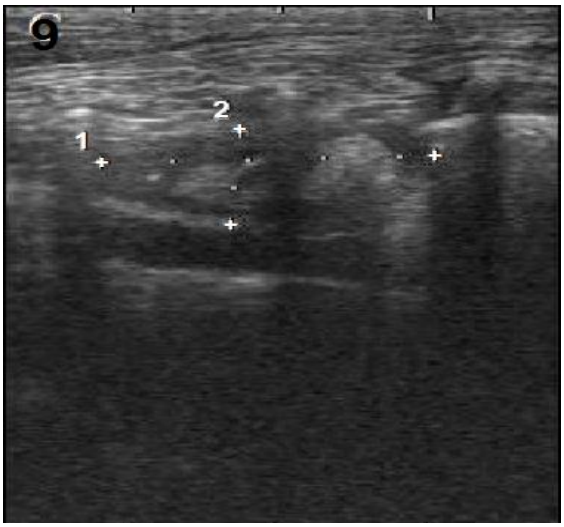

Figura 10 – Imagem de felino com pneumonia ilustrando o lobo médio pulmonar direito consolidado (entre os cursores). Fonte: Modificado de Faria (2014).

O infarto pulmonar decorrente de tromboembolismo pulmonar possui aparência semelhante à de pneumonia ao exame por ultrassom, no entanto, apresenta maior uniformidade de ecotextura e margens de maior definição. A ultrassonografia é a técnica padrão ouro para avaliação da resposta dos pacientes à terapia de infartos pulmonares devido à possibilidade de detecção precoce da recanalização sanguínea (BABICSAK et al., 2011).

Ultrassonograficamente, as torções de lobos pulmonares aparecem como lobos consolidados, geralmente envolvidos por efusão pleural. Observa-se um padrão hipoecogênico na periferia do lobo pulmonar afetado, entretanto, podem ser visibilizados múltiplos focos hiperecogênicos representativos de gás em sua porção central. O lobo pulmonar torcido pode apresentar dimensões normais a aumentadas e margens arredondadas, além de orientação anormal dos lobos e dos seus vasos

sanguíneos. Tipicamente, não há fluxo no interior dos vasos sanguíneos de lobos pulmonares torcidos quando examinados com o Doppler. Em alguns casos, um resquício de sinal de fluxo arterial pode estar presente (LARSON, 2009).

As neoplasias pulmonares (Figura 11) resultam em massas sólidas, homogêneas ou heterogêneas, com a margem profunda da lesão mais regular, lisa e ecogênica em comparação às formações consolidadas não neoplásicas, como em lesões pulmonares inflamatórias. Massas neoplásicas com processo de necrose podem aparecer com bolsas de fluido, septos internos e um padrão interno heterogêneo (MATTOON & NYLAND, 2004). Lesões benignas como abscessos, cistos, hematomas ou granulomas são diagnósticos diferenciais de massas pulmonares (FARIA et al. 2013). Os tumores pulmonares podem causar um “efeito massa”, no qual o tecido normal circunjacente a ele é deslocado. A ausência do movimento de deslizamento respiratório pode indicar invasão e adesão da massa pulmonar à parede torácica quando esta está em intimo contato com a parede. Algumas lesões neoplásicas podem apresentar mineralizações distróficas, além de não apresentarem estruturas brônquicas e sanguíneas normais, diferentemente da consolidação pulmonar (LARSON, 2009).

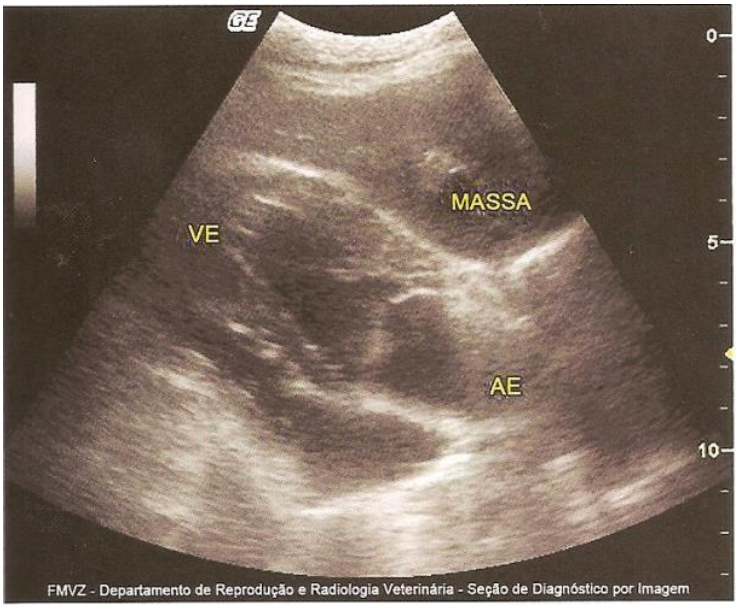

Figura 11 – Imagem do tórax em região paraesternal esquerda de um cão. Observa-se uma massa neoplásica de ecogenicidade de tecidos moles, homogênea e de contornos definidos, em campos pulmonares, próxima à silhueta cardíaca esquerda (VE – ventrículo esquerdo; AE – átrio esquerdo). Fonte: Faria et al. (2013).

Pequenos nódulos pulmonares como granulomas fúngicos (Figura 12) ou metástase pulmonar (Figura 13), se periféricas, criam lesões esféricas bem demarcadas. Os nódulos pulmonares secundários (metastáticos) normalmente são hipoecogênicos e apresentam irregularidade superficial e múltiplos artefatos em cauda de cometa. Estes nódulos, assim como granulomas fúngicos, criam lesões esféricas bem demarcadas (MATTOON & NYLAND, 2004; LARSON, 2009).

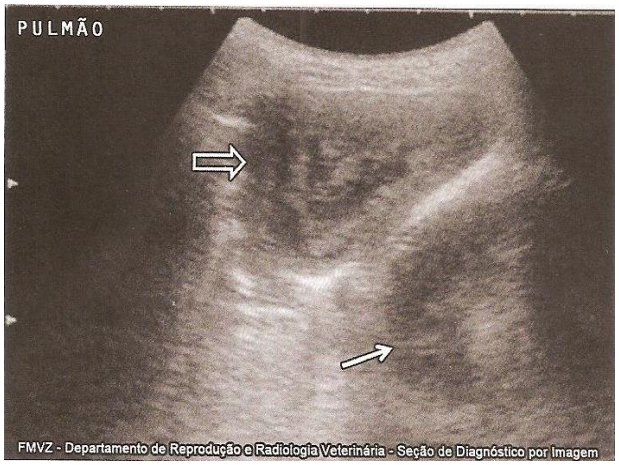

Figura 12 – Imagem ultrassonográfica em corte longitudinal em região paraesternal esquerda de um canino. Nota-se uma estrutura de ecogenicidade mista (seta larga) de contornos bem definidos (granuloma fúngico), em campos pulmonares, adjacente ao ventrículo esquerdo (seta fina). Fonte: Faria et al. (2013).

Figura 13 – Imagem ultrassonográfica em janela intercostal. Observa-se estrutura circunscrita hipoecogênica e homogênea (nódulo mestastático pulmonar), em região periférica de lobo pulmonar. Nota-se também coleção anecogência em espaço pleural (LL). Fonte: Babicsak et al. (2011).

Os abscessos pulmonares (Figura 14) possuem aspecto clássico de uma lesão cavitária com paredes irregulares ou relativamente lisas, podendo apresentar septações ecogênicas internas que separam os fluidos. O centro cavitário do abscesso pode conter fluido anecogênico ou ecogênico. Pode haver formação e movimentação de debris ecogênicos no interior das cavitações. A presença de conteúdo gasoso pode indicar uma comunicação com uma rota aérea ou uma infecção anaeróbica ou aeróbica. Centros necróticos de tumores podem ser confundidos com abscessos por terem uma aparência cavitária (MATTOON & NYLAND, 2004; LARSON, 2009). O revestimento da cavidade do abscesso pode apresentar-se com característica áspera e irregular ou até mesmo lisa. E quando o abscesso é crônico, o seu encapsulamento fibroso é observado como uma margem externa hiperecóica. Os abscessos pulmonares geralmente são causados por pneumonias aspirativa ou primárias, porém, também podem ocorrer abscessos estéreis secundários à necrose tumoral (MATTOON & NYLAND, 2004).

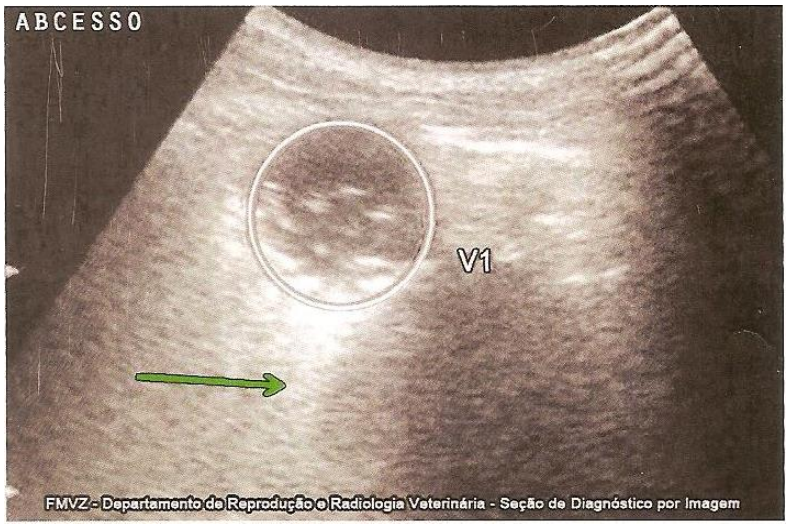

Figura 14 – Imagem ultrassonográfica do tórax de um cão. Visibiliza-se um estrutura arredondada anecogênica (envolta pelo círculo branco), com pontos ecogênicos flutuantes em seu interior (abscesso), apresentando reverberação da onda sonora (gás) (seta verde) em lobo pulmonar esquerdo. Fonte: Faria et al. (2013).

A atelectasia pulmonar é o colapso de um ou mais lobos pulmonares secundários ao aumento de pressão pleural (pneumotórax ou efusão pleural) ou obstrução bronquial (BABICSAK et al., 2011). A atelectasia também pode ser

decorrente de uma sequela da obstrução bronquial ou da diminuição da complacência pulmonar e da incapacidade do pulmão de inflar de forma adequada (FARIA et al. 2013). A avaliação da atelectasia pelo exame ultrassonográfico é possível na presença de efusão pleural, porém não é possível nos casos de pneumotórax, devido ao gás livre presente no espaço pleural (FARIA et al. 2013). Ultrassonograficamente, o lobo pulmonar atelectásico pode ser observado com diferentes graus de ecogenicidade, dependentes da quantidade de ar residual dentro dos alvéolos, variando de um hipoecóico homogêneo a um extremamente hiperecogênico. Além disso, o lobo atelectásico apresenta suas dimensões diminuídas, mostrando-se pequeno, com margens lisas e formando pequenas estruturas triangulares circundadas por fluido pleural. Com o colapso completo, os lobos pulmonares apresentam-se hipoecogênicos (MATTOON & NYLAND, 2004; BABICSAK et al., 2011).

4.6 Diafragma

A ultrassonografia vem sendo bastante utilizada para diagnosticar rupturas diafragmáticas adquiridas (hérnia diafragmática traumática) ou congênitas (hérnia diafragmática ou hérnia peritoniopericárdica) associada aos achados radiográficos, especialmente nos casos de efusão pleural, onde este obscurece a visibilização de vísceras abdominais herniadas para o tórax ao exame de radiografia (BABICSAK et al., 2011; FARIA et al. 2013).

As janelas subcostais e as intercostais bilaterais são as mais utilizadas na avaliação da integridade do diafragma. A presença de fluidos pleural e abdominal permite uma melhor visibilização e avaliação do diafragma. O reconhecimento da ecogenicidade da interface contínua entre fígado/diafragma/pulmões é um importante ponto de referência anatômica ao avaliar a integridade diafragmática, sendo a descontinuidade desta ecogenicidade curvilínea uma indicação de hérnia diafragmática (MATTOON & NYLAND, 2004; HECHT, 2008; PIRES, 2011; FARIA et al. 2013;).

A presença de artefato de imagem em espelho é comum nessa região, podendo dificultar o diagnóstico de herniação hepática e ruptura diafragmática. Se há presença de linha ecogênica, representativa do diafragma, separando o fígado abdominal do fígado “torácico”, há um artefato de imagem em espelho. Portanto, a presença de artefato de espelho indica a inexistência de hérnia ou ruptura naquele local (MATTOON & NYLAND, 2004; CARVALHO & PEREIRA, 2004).

As características ultrassonográficas da ruptura diafragmática traumática são a descontinuidade do diafragma, o aspecto cranial assimétrico e irregular do fígado e o deslocamento de vísceras abdominais para dentro do tórax (PIRES, 2011; BABICSAK et al., 2011; FARIA et al. 2013). Alguns erros na avaliação pelo exame ultrassonográfico, que levam a um falso diagnóstico de hérnia diafragmática, podem ocorrer por diversos fatores: artefato de espelho, como dito anteriormente; o parênquima hepático pode ser confundido com a hepatização de lobos pulmonares em casos de contusão pulmonar; pacientes com ascite ou ascite associada à efusão pleural podem apresentar uma falsa descontinuidade diafragmática devido à refração da onda sonora na interface entre o fígado e a ascite; a visibilização da hérnia diafragmática pode ser difícil se os lobos pulmonares caudais estiverem preenchidos por ar uma vez que a interface pulmão/fígado ainda estará presente no local da hérnia; e a presença de aderências de processos crônicos pode levar à impressão errônea de um diafragma íntegro. Quando o diagnóstico se mostra incerto devido a um desses motivos, a mudança de janela acústica é recomendável (PIRES, 2011; BABICSAK et al., 2011; FARIA et al. 2013).

A hérnia diafragmática peritoniopericárdica (Figura 15) é a alteração de herniação congênita mais comum em cães e gatos, que resulta em quantidades variadas de vísceras abdominais ou omento deslocados cranialmente no interior do pericárdio. O exame ultrassonográfico revela deslocamento de órgãos abdominais como o fígado, o baço e as alças intestinais envoltos pelo saco pericárdico (linha ecogênica). O contorno diafragmático pode estar interrompido na linha média por uma ou mais vísceras abdominais. A ultrassonografia torácica pode ser utilizada para diferenciar hérnias peritoniopericárdicas de doenças cardíacas adquiridas e congênitas primárias (PIRES, 2011; BABICSAK et al., 2011; FARIA et al. 2013).

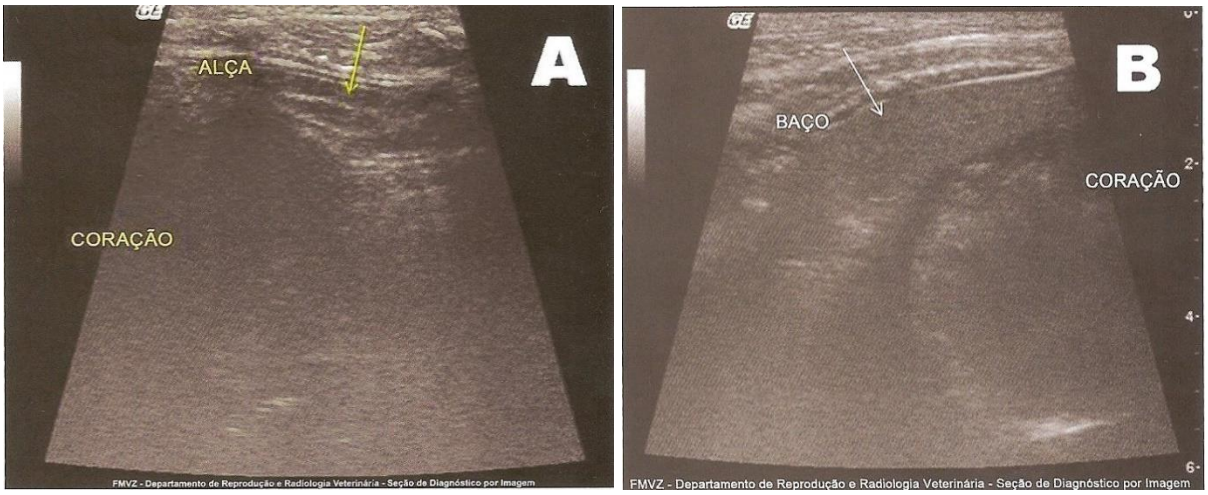

Figura 15 – Imagens ultrassonográficas do tórax de um cão. Visibilizaram-se estruturas abdominais como alças intestinais (seta amarela – A) e o baço (seta branca – B), adjacentes à silhueta cardíaca (hérnia diafragmática peritoneopericárdica congênita). Fonte: Faria et al. (2013).

Segundo Spattini e colaboradores (2003), existe uma deficiência nas informações adquiridas pela ultrassonografia para o diagnóstico de ruptura de diafragma, o qual apresenta resultados falsos positivos e negativos. Portanto, é importante que haja uma associação entre os exames ultrassonográficos e radiográficos e/ou de tomografia computadorizada.

5. Considerações Finais

A ultrassonografia torácica vem se mostrando um importante método diagnóstico complementar à radiografia e à tomografia computadorizada. Apesar de suas limitações, o exame ultrassonográfico é capaz de não só auxiliar no diagnóstico de doenças como também no tratamento destas, além de ser muito importante em situações emergenciais através da ultrassonografia intervencionista. O exame ultrassonográfico também se mostrou vantajoso por ser um método seguro, rápido, indolor, não invasivo e de baixo custo. Porém, é de suma importância que mais estudos comparativos entre os métodos diagnósticos por imagem sejam realizados para avaliar suas vantagens e desvantagens, bem como o estabelecimento de protocolos de escolha para as técnicas.

6. Referências

ABREU, L. G. Uso da Tomografia Computadorizada para Diagnóstico de Enfermidades Intracranianas. 2012. 50f. Trabalho Final de Curso (Graduação em Medicina Veterinária) – Departamento de Medicina Veterinária, UPIS, Brasília.

BABICSAK et.al. Ultrassonografia Torácica Extracardíaca em Pequenos Animais. Archives of Veterinary Science, v.16, n.3, p.38-52, 2011.

BAHR, R.J. Thorax. In: GREEN, R.W. Small animal ultrasound. Philadelphia: LippincottRaven, 89-104 p. 1996.

CARVALHO, C. F. & PEREIRA, L. Ultra-sonografia Torácica: Estruturas Extracardíacas. In: CARVALHO, CIBELE FIGUEIRA. *Ultra-Sonografia em Pequenos Animais*. São Paulo: Roca, p. 279-285. 2004.

CARVALHO, C. F.; ADDAD, C. A. Doppler: Histórico e Princípios Físicos. In: Carvalho, C. F. Ultrassonografia Doppler em Pequenos animais. São Paulo, Rocca, p. 3-19. 2009.

FARIA et.al. Ultrassonografia Transtorácica Extracardíaca – revisão de literatura. Clínica Veterinária, Ano XVII, n. 106, p. 38-51. 2013.

FARIA, K. L. Ultrassonografia torácica (extracardíaca) em cães e gatos. 2014. 27 f. Monografia (Especialização em Diagnóstico por Imagem) – Escola de Medicina Veterinária, Universidade Federal de Santa Maria, Santa Maria.

FERREIRA, A. C.; FILHO, F. M.; BRAGA, T.; FANSTONE, G. D.; CHODRAUI, I. C. B.; ONARI, N. The role of ultrasound in the assessment of pleural effusion. Radiologia Brasileira, v. 39, n. 2, 145-150, p. 2006.

HECHT, S. Thorax. In: PENNINCK, D.; D'ANJOU, M.A. Atlas of small animal ultrasonography. Iowa: Blackwell, 119-150 p. 2008.

LARSON, M.M. Ultrasound of the thorax (noncardiac). Veterinary Clinics of North America: Small Animal Practice, v.39, n.4, 733-745 p., 2009.

LOUVET, A.; BOURGEOIS, J.M. Lung ringdown artifact as a sign of pulmonary alveolarinterstitial disease. Veterinary Radiology & Ultrasound, v.49, n.4, p.374-377. 2008.

MATTOON, J. S.; NYLAND, T. G. Tórax. In: NYLAND, T. G.; MATTOON, J. S. Ultra-som diagnóstico em pequenos animais. 2 ed. São Paulo: Roca, 337-364 p. 2004.

PIRES, S. T. Estudo Comparativo entre Radiologia Convencional e Ultrassonografia Modo B e Doppler na Avaliação de Doenças Torácicas Extracardíacas em Cães e Gatos. 2011. 96f. Tese (Pós-Graduação em Medicina Veterinária) – Universidade Federal de Viçosa, Viçosa.

REICHLE, J.K.; WISNER, E.R. Non-cardiac thoracic ultrasound in 75 feline and canine patients. Veterinary Radiology & Ultrasound, v. 41, n. 2, p.154-162, 2000.

SARRAFF-LOPES, A.P.; LARSSON, M. H. M. A. Avaliação Ultrassonográfica Torácica em Cães com Efusão Pleural e/ou Pericárdica. Braz. J. Vet. Res. Anim. Sci., São Paulo, v. 48, n. 5, p. 399-407, 2011.

SCHWARZ, L.A.; TIDWELL, A.S. Alternative imaging of the lung. Clinical Techniques in Small Animal Practice, v. 14, n. 4, 187-206, 1999.

SPATTINI, G.; ROSSI, F.; VIGNOLI, M.; LAMB, C. R. Use of ultrasound to diagnose diaphragmatic rupture in dogs and cats. Veterinary Radiology & Ultrasound, v. 44, n. 2, p. 226-230, 2003.

THRALL, D.E. Espaço pleural. In: THRALL, D.E. Diagnóstico de Radiologia Veterinária. 5 ed. Rio de Janeiro: Elsevier, 512-608 p. 2010.

TIDWELL, A.S. Ultrasonography of the thorax (excluding the heart). Veterinary Clinics of North America: Small Animal Practice, v. 28, n.4, p.993-1015, 1998.

WIENER, M.D.; GARAY, S.M.; LEITMAN, B.S.; WIENER,D.N.; RAVIN, C.E. Imaging of the intensive care unit patients. Clinics in Chest Medicine, v. 12, n.1, p.169-198. 1991.