Lucas Costa Haidar

Glossectomia parcial em paciente com síndrome de Beckwith-Wiedemann: Acompanhamento de 3 anos

Brasília
2016

Lucas Costa Haidar

Glossectomia parcial em paciente com síndrome de Beckwith-Wiedemann: Acompanhamento de 3 anos

Trabalho de Conclusão de Curso apresentado ao Departamento de Odontologia da Faculdade de Ciências da Saúde da Universidade de Brasília, como requisito parcial para a conclusão do curso de Graduação em Odontologia.

Orientador: Prof. Dr. Sérgio Bruzadelli Macedo

.

Brasília
2016

À minha família, que é a grande responsável por todas as minhas conquistas e ao mesmo tempo, o suporte necessário para qualquer derrota.

AGRADECIMENTOS

Agradeço primeiramente a Deus, por sempre ter me proporcionado uma vida cheia de alegria, amor, saúde e felicidade.

À minha família, por ser simplesmente perfeita, em todos os aspectos.

Aos professores da UnB, em especial os do curso de odontologia, que merecem não só respeito, mas admiração, pelo enorme conhecimento que possuem e exímio trabalho desempenhado, muitas vezes, em condições adversas.

Ao professor Sérgio Bruzadelli Macedo, por ter me orientado com muita paciência e contribuído para minha formação intelectual através de ensinamentos claros e inovadores.

Aos integrantes da minha turma que, apesar das diferenças, foram uma boa companhia nos últimos 5 anos. Em especial, aos amigos Attio e Hyuri, responsáveis pela descontração e inúmeras gargalhadas, que foram tão importantes quanto os momentos de seriedade e compromisso, na minha formação.

À Marina Sales, não só pelo carinho e compromisso mas pela disponibilidade, prestatividade espontânea e pela enorme ajuda na realização deste trabalho e estudo da odontologia.

À minha madrinha Orfisa, pelo apoio incondicional, paciência, disposição e proteção, que se mantiveram desde minha infância.

À minha tia Leide e família, pela maravilhosa companhia e acolhimento em Brasília.

EPÍGRAFE

“O sucesso é uma viagem, não um ponto de destino.”

Bem Sweetland

RESUMO

Costa Haidar, Lucas. Glossectomia parcial em paciente com síndrome de Beckwith-Wiedemann: Acompanhamento de 3 anos. 2016. Trabalho de Conclusão de Curso (Graduação em Odontologia) – Departamento de Odontologia da Faculdade de Ciências da Saúde da Universidade de Brasília.

Introdução: A macroglossia é uma condição frequente em pacientes que apresentam a síndrome de Beckwith-Wiedemann. Em casos severos, o tratamento é a glossectomia parcial. Este procedimento é feito para minimizar o aparecimento de alterações estruturais e funcionais na região orofacial. *Relato do caso:* No presente trabalho, executou-se uma redução bidimensional da língua através da técnica do buraco de fechadura, em um paciente do sexo masculino, de 3 anos, portador da síndrome de Beckwith-Wiedemann. O caso foi acompanhado durante 3 anos, constatando-se: manutenção de boa movimentação e sensação gustativa, ausência de ulcerações ou marcas de dentes, melhora na deglutição de alimentos e fala. Aos 6 anos, após avaliação fonoaudiológica e ortodôntica, confirmou-se a necessidade de uma segunda glossectomia devido a um aumento volumétrico da língua que ocasiona problemas respiratórios, fonéticos e ortodônticos. *Discussão:* Diversas técnicas de glossectomia foram criadas e adaptadas afim de suprir as necessidades de cada cirurgia. O cirurgião deve ter em mente os critérios de escolha para cada técnica cirúrgica, baseando-se nos objetivos a serem alcançados e na gravidade do caso, para individualizar todos os procedimentos. *Conclusão:* A glossectomia é um procedimento de extrema importância na resolução da macroglossia e prevenção das disfunções ocasionadas pela presença da mesma.

ABSTRACT

COSTA HAIDAR, Lucas. Partial glossectomy in patient with Beckwith-Wiedemann syndrome: 3 years follow up. 2016. Undergraduate Course Final Monograph (Undergraduate Course in Dentistry) – Department of Dentistry, School of Health Sciences, University of Brasília.

Introduction: The macroglossia is a usual condition in patients affected by the Beckwith-Wiedemann syndrome. In severe cases, the treatment is the partial glossectomy. This procedure must be done to minimize the appearing of functional and structural alterations on the orofacial region. *Case report:* At this case report, a two dimensional tongue reduction procedure was executed by using the keyhole technique, in a 3 years old, male patient, presenting Beckwith-Wiedemann syndrome. The case was followed up for 3 years, being perceived good mobility and taste sensation of the tongue, improvement on swallowing and speech, absence of ulcerations and tooth impressions on the tongue. At 6 years, after phonoaudiologic and orthodontic evaluation, it was confirmed the need of a second glossectomy, due to a volumetric increase of the tongue, which has been ocasionating respiratory, phonetic and orthodontics problems. *Discussion:* Many glossectomy techniques have been created and adapted to fulfill the needs of each surgery. The surgeon must have in mind the choosing criteria for each surgical technique, based upon the objectives aimed and the case severity, to individualize all procedures. *Conclusion:* Glossectomy is a crucial procedure on the resolution of the macroglossia and prevention of its resulting disorders.

SUMÁRIO

Artigo Científico 17

Folha de título..... 19

Resumo 20

Abstract 22

Introdução..... 23

Histórico 24

Classificação 26

Síndrome de Beckwith-Wiedemann 26

Tratamentos clínicos 28

Tratamento cirúrgico 29

Descrição do caso..... 31

Discussão 40

Conclusão..... 42

Referências 43

Anexos..... 48

Normas da revista 48

ARTIGO CIENTÍFICO

Este trabalho de Conclusão de Curso é baseado no artigo científico:
COSTA HAIDAR, Lucas; BRUZADELLI MACEDO, Sérgio. Glossectomia parcial em paciente com síndrome de Beckwith-Wiedemann: Acompanhamento de 3 anos.
Apresentado sob as normas de publicação da Hindawi Publishing Corporation

FOLHA DE TÍTULO

Glossectomia parcial em paciente com síndrome de Beckwith-Wiedemann: Acompanhamento de 3 anos

Partial glossectomy in patient with Beckwith-Wiedemann syndrome: 3 years follow up

Lucas Costa Haidar[1]
Sérgio Bruzadelli Macedo[2]

[1] Aluno de Graduação em Odontologia da Universidade de Brasília.
[2] Professor Adjunto de Cirurgia Buco-maxilo-facial da Universidade de Brasília (UnB).

Correspondência: Prof. Dr. Sérgio Bruzadelli Macedo
Campus Universitário Darcy Ribeiro - UnB - Faculdade de Ciências da Saúde - Departamento de Odontologia - 70910-900 - Asa Norte - Brasília - DF
E-mail: bruzadel@uol.com.br / Telefone: (61) 31071849

RESUMO

Glossectomia parcial em paciente com síndrome de Beckwith-Wiedemann: Acompanhamento de 3 anos

Resumo

Introdução: A macroglossia é uma condição frequente em pacientes que apresentam a síndrome de Beckwith-Wiedemann. Em casos severos, o tratamento é a glossectomia parcial. Este procedimento é feito para minimizar o aparecimento de alterações estruturais e funcionais na região orofacial. *Relato do caso:* No presente trabalho, executou-se uma redução bidimensional da língua através da técnica do buraco de fechadura, em um paciente do sexo masculino, de 3 anos, portador da síndrome de Beckwith-Wiedemann. O caso foi acompanhado durante 3 anos, constatando-se: manutenção de boa movimentação e sensação gustativa, ausência de ulcerações ou marcas de dentes, melhora na deglutição de alimentos e fala. Aos 6 anos, após avaliação fonoaudiológica e ortodôntica, confirmou-se a necessidade de uma segunda glossectomia devido a um aumento volumétrico da língua que ocasiona problemas respiratórios, fonéticos e ortodônticos. *Discussão:* Diversas técnicas de glossectomia foram criadas e adaptadas afim de suprir as necessidades de cada cirurgia. O cirurgião deve ter em mente os critérios de escolha para cada técnica cirúrgica, baseando-se nos objetivos a serem alcançados e na gravidade do caso, para individualizar todos os procedimentos. *Conclusão:* A glossectomia é um procedimento de extrema importância na resolução da macroglossia e prevenção das disfunções ocasionadas pela presença da mesma.

Palavras-chave

Glossectomia; Síndrome de Beckwith-Wiedemann; Macroglossia; Técnica do buraco de fechadura; Recidiva

ABSTRACT

Partial glossectomy in patient with Beckwith-Wiedemann syndrome: 3 years follow up

Abstract

Introduction: The macroglossia is a usual condition in patients affected by the Beckwith-Wiedemann syndrome. In severe cases, the treatment is the partial glossectomy. This procedure must be done to minimize the appearing of functional and structural alterations on the orofacial region. *Case report:* At this case report, a two dimensional tongue reduction procedure was executed by using the keyhole technique, in a 3 years old, male patient, presenting Beckwith-Wiedemann syndrome. The case was followed up for 3 years, being perceived good mobility and taste sensation of the tongue, improvement on swallowing and speech, absence of ulcerations and tooth impressions on the tongue. At 6 years, after phonoaudiologic and orthodontic evaluation, it was confirmed the need of a second glossectomy, due to a volumetric increase of the tongue, which has been ocasionating respiratory, phonetic and orthodontics problems. *Discussion:* Many glossectomy techniques have been created and adapted to fulfill the needs of each surgery. The surgeon must have in mind the choosing criteria for each surgical technique, based upon the objectives aimed and the case severity, to individualize all procedures. *Conclusion:* Glossectomy is a crucial procedure on the resolution of the macroglossia and prevention of its resulting disorders.

Keywords

Glossectomy; Beckwith-Wiedemann syndrome; Macroglossia; Keyhole technique; Relapse.

INTRODUÇÃO

A macroglossia é uma condição existente há milhares de anos. Ela é definida como uma língua que protrui além dos dentes ou rebordo alveolar em uma posição de repouso natural [1,4,5]. Este distúrbio pode ser reconhecido a partir da presença de alterações típicas como a projeção anterior acentuada da língua (principalmente quando relacionada aos limites da arcada inferior), posição habitual da língua entre as arcadas dentárias, abertura labial, postura mantida de boca aberta, aumento volumétrico da língua, impressões de dentes nas bordas linguais e dificuldades na mastigação, deglutição e fala [1-5].

Quando não tratada, a macroglossia pode originar diversas consequências. Dentre os problemas funcionais resultantes, pode-se relatar a obstrução das vias aéreas, podendo ocasionar apnéia obstrutiva do sono; dificuldade na deglutição e fonação; dislalia (dificuldade de articular palavras); e incontinência salivar, possivelmente resultando em queilite angular. Alterações orofaciais por ação excessiva da língua nas estruturas circundantes ocorrem com frequência, exemplificando-se pelo aumento do ângulo goníaco e da altura anterior da face, desenvolvimento de mordida aberta anterior, diastemas, maloclusão de classe III de angle, mordidas cruzadas anterior e posterior, intensificação do crescimento mandibular e vestibularização de dentes anteriores. Ademais, infecções bacterianas e fúngicas do trato respiratório superior, podem ocorrer.

A aparência física anormal do paciente devido a todas estas anormalidades pode resultar em uma falsa impressão de deficiência mental, acarretando com frequência, problemas estéticos, de autoestima e dificuldades nas interações sociais, de forma que o acompanhamento psicológico, ocasionalmente, se faz necessário [1,6-8].

Antes do desenvolvimento de técnicas cirúrgicas adequadas, outras repercussões mais severas seguiam-se a macroglossia, porque devido ao temor de operar, os médicos não restringiam a expansão da língua, que passava a ter o crescimento intensificado conforme os pacientes se desenvolviam. Alterações graves passaram a ser descritas de forma detalhada, em pacientes do século XIX, que não tinham acesso ao tratamento adequado e por isso padeciam de deslocamento de mandíbula; ausência total de oclusão dentária; deslocamento anterior dos ductos das glândulas sublinguais, com perda excessiva (1 litro/dia) de saliva; e até mesmo morte em alguns casos [9-12].

HISTÓRICO

A referência mais antiga da macroglossia na literatura, é de um manuscrito do ano de 1380 [33], e seus tratamentos são datados de séculos atrás, de onde evoluíram gradativamente com o avanço de conhecimentos anatômicos, técnico-científicos, e de técnicas cirúrgicas.

Um dos relatos mais antigos de tratamento da macroglossia, é de 1695, da Sociedade de Medicina de Estocolmo. Neste, optou-se pela amputação da parte protruída em 10 centímetros, da língua de uma menina de 10 anos. A língua foi fixada e cortada com um cinzel. A hemorragia, embora não considerável, foi cessada com o cautério da época e o caso foi considerado bem sucedido [32].

LeBlanc, tratou uma paciente de 17 anos a partir do cercamento da língua dentro da cavidade oral em uma pequena bolsa de tecido, fixada na nuca e testa da paciente. O órgão foi reposicionado em 4 dias, convencendo alguns cirurgiões da época de que só pressão por fechamento dos maxilares com a língua retraída seria suficiente para efetuar a cura [33].

As primeiras tentativas de remoção da parte extrudada da língua se davam por meio de ligaduras. Alguns resultados bem sucedidos foram relatados, ainda que muitas vezes, fossem

desconsiderados a necessidade de multiplas aplicações, os vários dias necessários para o descarte da parte protruída e a ocorrência de grande dor aos pacientes[34].

Em meados do século XIX, tratava-se a macroglossia com a remoção do órgão doente pelo "ècraseur" (francês para "triturador/ esmagador"), um aparelho criado a partir do laço de arame usado para excisar pólipos nasais, com o fio substituído por uma corrente articulada, anexada a um parafuso para aperto a cada hora. O "ècraseur" foi utilizado por cerca de 50 anos, com resultados razoavelmente bons [35]. Além disso, utilizava-se um método baseado no fechamento de 2 ou 3 pinças hemostáticas na língua – por até 3 dias – até que a necrose do tecido fosse confirmada [35]. Resultados insatisfatórios desses procedimentos, bem como óbitos de pacientes também foram relatados após extensa remoção da língua [12].

Em 1856, reportou-se um tratamento baseado no ato de amarrar ambas as artérias carótidas externas em momentos diferentes, com um intervalo de 6 semanas. A língua reduziu de tamanho e chegou quase à dimensão normal, provavelmente devido ao aporte sanguíneo diminuido, que também originava grandes riscos, incluindo dano cerebral por isquemia [12].

Materiais cáusticos e várias formas de cautério também eram utilizados. Os cáusticos causavam o destacamento da língua através da indução de escaras, sendo utilizados em finos tubos de metal introduzidos na região lingual que se desejava excisar [12].

Butlin e Spencer [36] condenaram vários métodos ineficazes e perigosos, afirmando que a maioria só piorava a doença. Afirmaram também, a existência de um só tratamento, a excisão em forma de cunha.

CLASSIFICAÇÃO

A macroglossia pode ser subdividida a partir das classificações de Myer e Vogel. De acordo com Myer, ela pode ser dividida em generalizada e localizada, baseando-se na extensão de envolvimento da língua [13]. Neste contexto, alguns casos classificados como generalizados podem originar-se de anormalidades como mucopolissacaridose, neurofibromatose, síndrome de Marfan e outros. Casos localizados apresentam-se a partir de certas alterações limitadas à um local específico. Malformações linfáticas e venosas, neoplasias e cistos congênitos são exemplos [1].

Na classificação proposta por Vogel, as macroglossias são divididas em verdadeiras ou relativas, de acordo com a etiologia das mesmas. Quando uma desordem primária do tecido da língua – crescimento excessivo, infiltração tecidual, infecções ou inflamações – é responsável pela desproporção da mesma em relação à cavidade oral, esta passa a ser definida como verdadeira. Casos qualificados como verdadeiros são os de cretinismo, hemangioma ou sífilis. Se a macroglossia for secundária à alguma outra condição como micrognatia, edentulismo ou angioedema, é vista como relativa [4,1].

O aumento da língua pode se dar através de problemas de natureza congênita ou adquirida. As causas congênitas conhecidas são ilustradas pela acromegalia, cretinismo, hemihiperplasia, malformações teciduais e neurofibromatose. Enquanto a sífilis, a amiloidose, as neoplasias e o edentulismo são doenças adquiridas [1,12].

SÍNDROME DE BECKWITH-WIEDEMANN

A síndrome de Beckwith-Wiedemann (SBW) é uma das possíveis causas da macroglossia, de forma que este engrandecimento da língua ocorre em 80-99% dos pacientes que apresentam tal síndrome [15,16]. Os primeiros autores que descreveram a SBW

foram Beckwith em 1963 e em seguida, Wiedemann em 1964 [6]. Essa é uma condição pan-étnica, de frequência igual em homens e mulheres [17] e de baixa prevalência. Em contrapartida, é uma das síndromes de supercrescimento mais comuns, com uma incidência aproximada de 1 em 13700 a 17000 nascimentos [17-20], e prevalência estimada de 0.07 para cada 1000 nascimentos [4,21,22], desconsiderando pacientes com óbito precoce ou pouco afetados.

As características que podem ser encontradas em um paciente portador de SBW são diversas, e as principais são: Defeitos da parede abdominal anterior (onfalocele, hérnia umbilical, criptorquidia, diátase abdominal), macrossomia, macroglossia e gigantismo [23]. Além destes, deve-se atentar para fenômenos adicionais que podem reforçar o diagnóstico clínico, como a hipoglicemia neonatal, visceromegalia (hepatomegalia, nefromegalia, esplenomegalia), hemihipertrofia corpórea, citomegalia adrenal, anormalidades renais, hipoplasia da face média, microcefalia leve, anormalidades da orelha, nevos flámeos [2,14,23].

A origem da síndrome de Beckwith-Wiedemann é genética, a partir da mutação de genes regulatórios do crescimento, imprintados no cromossomo 11 [28]. A análise genética, revela em 80% dos casos, um imprinting genômico defeituoso de um ou ambos os genes *H19* ou *Lit1*, de modo que quando a metilação anormal de ambos ocorre, é geralmente devido à dissomia uniparental paterna da região 11p15, caracterizando 20% dos casos de SBW [27]. Outra causa menos comum, é a mutação do gene CDKN1C, que corresponde a 5-10% dos casos, enquanto 10-15% não têm a confirmação molecular [27].

O acompanhamento precoce do paciente é importante tanto pelas condições potencialmente provenientes da síndrome ao nascimento, como pelo risco de desenvolvimento de neoplasias embrionárias e tumores malígnos (nefroblastoma, carcinomas adreno-cortical e hepatocelular) [6,15,17]. A probabilidade de

ocorrência de tumores varia de 4-21% e o risco de se apresentarem primariamente nos primeiros 8 anos de vida é de aproximadamente 7,5% [29].

O diagnóstico antecipado do problema é essencial e pode ser realizado no pré-natal ou obtido a partir da constatação clínica de pelo menos 3 achados diagnósticos, associados a exames genético moleculares [25-27,29]. Associações entre genótipo e fenótipo já foram relatadas porém os resultados dos testes devem ser utilizados para confirmação diagnóstica e aconselhamento genético devido à riscos de recorrências [29].

Na SBW, a macroglossia é classificada como congênita e verdadeira, pois é ocasionada por uma hiperplasia das fibras musculares da língua [30]. Espécimes excisados mostraram características histológicas como ausência de hipertrofia das fibras musculares, de infiltração gordurosa e de fibrose significante, juntamente com a presença de tecidos musculares e nervosos tipicamente normais [4]. Além disso, ja foram relatados o aumento de canais vasculares e elementos glandulares da língua, e a apresentação de elementos anormais como tumores e cistos, em certos casos [31].

TRATAMENTOS CLÍNICOS

As opções terapêuticas modernas para amenizar ou solucionar a macroglossia e suas consequências constituem-se, primeiramente, da resolução do fator causador primário, quando possível (como nos casos de alterações hormonais) [1]. Além disso, caso seja necessário prossegue-se com tratamento fonoaudiológico, a partir da terapia miofuncional [2], e/ou a intervenção cirúrgica, através da glossectomia [1,3,12,14]. Ambos os métodos geralmente vêm acompanhados do manejo ortodôntico, pois a ocorrência precoce de alterações dento-alveolares é frequente.

A terapia miofuncional proporciona resultados bastante efetivos em casos brandos de crescimento excessivo da língua [2] mas, em casos de aumento acentuado da língua, ela atua de forma coadjuvante à glossectomia, que é o tratamento de escolha [1,6,7,14].

TRATAMENTO CIRÚRGICO

A prática da glossectomia em línguas hiperplásicas resultantes da síndrome de Beckwith-Wiedemann, objetiva a redução do volume da língua acompanhado da manutenção da forma, funções motoras e sensitivas [1].

A cirurgia de redução da língua pode ser conduzida através de muitas técnicas criadas por diferentes autores. Cada método tem vantagens e desvantagens que devem ser consideradas de acordo com as particularidades do procedimento. Para a seleção correta da abordagem cirúrgica e consequente potencialização de resultados, alguns aspectos devem ser avaliados, como o volume total a ser resseccionado; dimensões em que a língua deve ser diminuída; estruturas musculares, vasculares e nervosas que devem ser poupadas; idade; ritmo de crescimento da língua e natureza da macroglossia [1].

A anatomia da língua exige que o ato cirúrgico priorize a remoção de mais tecido dorsal do que ventral, para que as artérias e nervos linguais sejam protegidos, assim como nervos hipoglossos [30,37]. As artérias linguais passam bilateralmente através do ventre lingual, originando ramos para a raíz da língua, ramos sublinguais, e prosseguindo na forma de artérias raninas que terminam em ramos intramusculares e no plexo submucoso [23].

O cuidado na manipulação das fibras musculares da língua deve ser reforçado pois, quando alguma delas é danificada, aumenta-se o risco de fibrose. Além disso, dependendo do tipo de incisão

realizada, diferentes grupos musculares e fibras podem ser afetados [1].

As técnicas de realização da glossectomia podem ser divididas em: amputações da ponta da língua, ressecção anterior em cunha (AWR), reduções centrais(CR), excisão com retalho dorsal, excisão marginal e procedimentos combinados [39].

As excisões marginais podem gerar hipomobilidade e mudança na forma da língua, mas em casos de reduções mínimas, podem ser empregadas de forma efetiva. O aumento dos 2/3 anteriores da língua exige que seja considerado o sacrifício da ponta, sendo necessário informar o paciente de possíveis alterações no paladar. Nestes casos, as ressecções em cunha são frequentemente escolhidas, principalmente quando a maior alteração é o comprimento. Em casos de aumento concentrado na parte posterior da língua, reduções centrais são empregadas com maior sucesso. O uso de ressecções combinadas é visto em casos de alteração nas 3 dimensões ou de acordo com os diversos critérios e preferência do cirurgião na individualização das técnicas para os vários casos apresentados [1].

Não existe um consenso sobre o momento ótimo para realização da cirurgia, pois o grau da macroglossia varia, assim como as necessidades de cada caso [23,30]. Davalbhakta e Lamberty [30] acreditavam que o impulso para hiperplasia muscular na síndrome de Beckwith-Wiedemann tinha uma duração variável, que podia ocasionar o recrescimento da língua após a cirurgia. Ainda assim, alguns autores sugeriram que o melhor momento para a glossectomia na SBW, seria após os 6 meses de idade, devido a um decréscimo no ritmo de crescimento da língua [40].

Em casos de recidiva, pode-se existir a necessidade de reduções secundárias, mas em situações específicas, tais procedimentos podem ser incluidos no planejamento inicial [37], minimizando o risco de dano às estruturas vasculo-nervosas e remoção excessiva de tecido em uma única cirurgia.

O presente trabalho objetiva abordar os vários aspectos da glossectomia na resolução da macroglossia advinda da síndrome de Beckwith-Wiedemann, por meio da exemplificação dos vários aspectos desta problemática, com o acompanhamento de um caso clínico por 3 anos.

DESCRIÇÃO DO CASO

Paciente do sexo masculino, 2 anos e 10 meses, apresentou-se com diagnóstico prévio de síndrome de Beckwith-Wiedemann. Ao nascimento, registrou-se a presença de macrossomia, com um peso corporal de 4.500g. Outras características congênitas ligadas à SBW foram a estatura elevada (superior a 97% na mesma idade gestacional), assimetria corpórea, hérnia umbilical e macroglossia. O diagnóstico da síndrome foi confirmado através de exame molecular (técnica MS-MLPA) da região cromossômica 11p15, demonstrando alterações na metilação do gene *H19* deste paciente.

Ao exame físico, o paciente apresentava a língua aumentada de forma generalizada, porém assimétrica, devido ao maior volume do lado direito (Fig. 1). Tal assimetria, era percebida novamente em toda parte direita do corpo. A língua acrescida e frequentemente interposta entre os dentes, promovia dislalia quando comparada à crianças da mesma idade, problemas na fonética, deglutição e respiração. Além disso, eram geradas alterações orofaciais e ortodônticas, como a vestibularização de dentes anteriores, maloclusão classe III de angle, com crescimento excessivo da mandíbula, e mordidas aberta e cruzada anterior.

Figura 1 - Língua avolumada e assimétrica, extravasando os limites dento-alveolares do arco inferior

O tratamento escolhido para o caso foi a redução cirúrgica da língua através da glossectomia parcial, pela técnica do buraco de fechadura (Fig. 2). A cirurgia foi realizada sob anestesia geral e intubação nasotraqueal, sem intercorrências. As incisões no desenho planejado pelo cirurgião foram feitas com o uso de lâminas e bisturi, levemente anguladas em direção ao centro da língua para proteger os feixes vasculonervosos situados inferolateralmente (Fig 3). O sangramento foi relativamente sucinto, sendo contido facilmente pela aplicação de eletrocautério. Após a excisão inicial do tecido, a língua teve as bordas reaproximadas e inseridas na cavidade oral, para que o cirurgião mensurasse os volumes excisado e residual, avaliando a necessidade de remoção tecidual adicional (Figs 4 e 5). Após tal mensuração, optou-se por complementar cuidadosamente a excisão na parte anterior da língua (Figs 6, 7 e 8). A síntese foi realizada em 3 planos com fios Vicryl® reabsorvíveis (Fig. 9).

Figura 2 - Planejamento das incisões cirúrgicas seguindo a técnica do buraco de fechadura

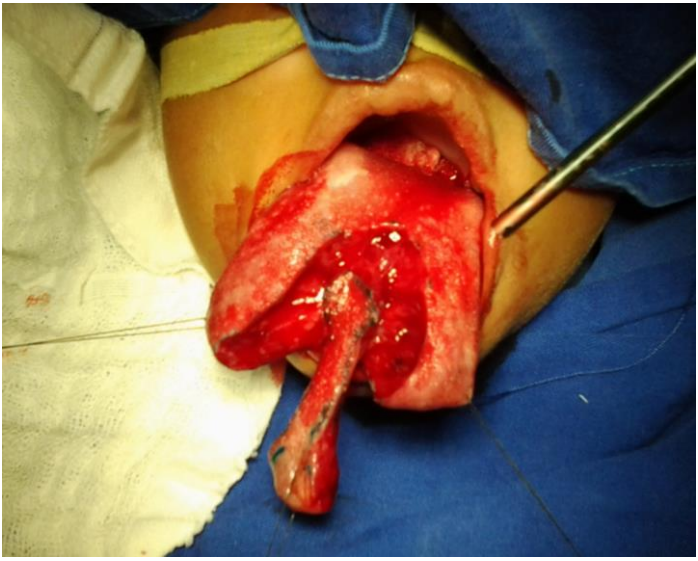

Figura 3 - Tecido parcialmente excisado após realização das incisões

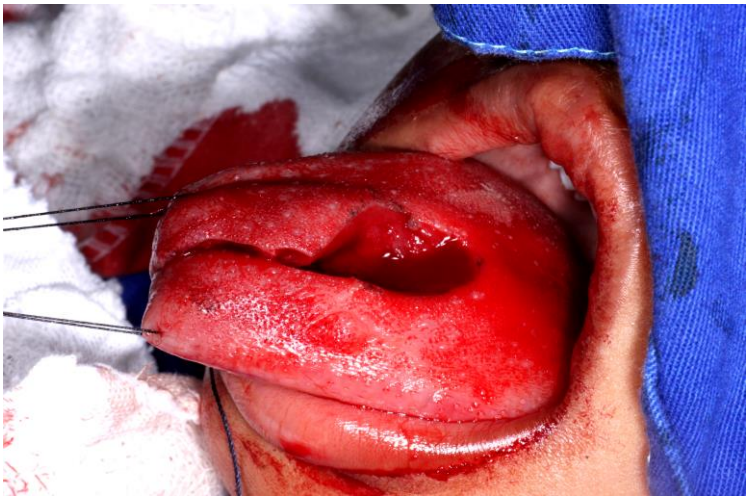

Figura 4 - Reaproximação parcial dos bordos da ferida para mensurar os volumes excisado e residual

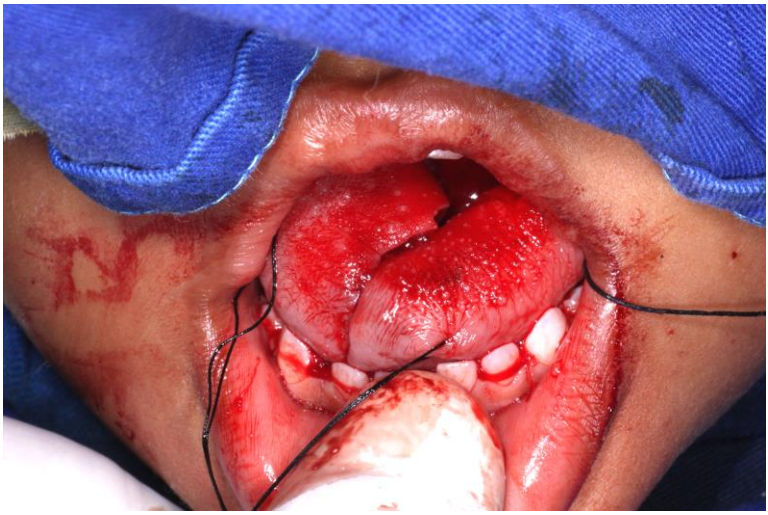

Figura 5 - Avaliação do posicionamento da língua entre os limites da arcada inferior. O edema presente deve ser levado em consideração

Figura 6 - Exposição dos bordos da ferida para análise anatômica e remoção adicional de tecido

Figura 7 - Excisão adicional de tecido, a critério do cirurgião, visando ampliação da ressecção anterior, obtenção de formato e volume adequados e correção da assimetria lingual

Figura 8 - Quantidade final de tecido excisado

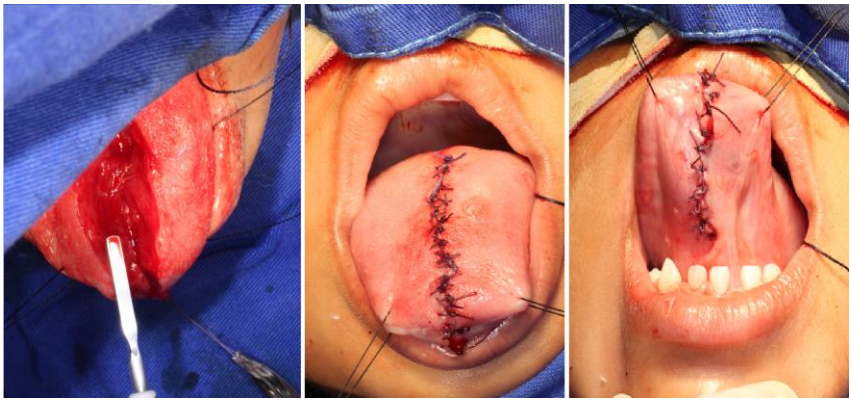

Figura 9 - Hemostasia com utilização de eletrocautério e sutura em 3 planos

No período pós-operatório, o edema resultante estava dentro do esperado e a língua, que antes estava incontida, tornou-se restrita à cavidade oral (Fig. 10). O paciente obteve boa cicatrização(Fig. 11) e, apesar de ter sofrido uma queda no quarto dia após a cirurgia, com a abertura de um ponto, as funções de deglutição e fonação tiveram evolução significante.

Figura 10 – No pós-operatório imediato, ainda que edemaciada, a lingua passou a ser contida na cavidade oral.

Figura 11 - Língua totalmente cicatrizada e protruída, com volume final satisfatório

Os resultados primários da cirurgia foram satisfatórios, observando a presença de selamento labial passivo e manutenção da língua entre os limites do rebordo alveolar

inferior. Tendo em vista a idade precoce do paciente no momento da glossectomia, optou-se inicialmente, por adiar o tratamento ortodôntico.

No acompanhamento de 3 anos, após exame clínico, avaliação ortodôntica e fonoaudiológica, foi verificada a necessidade de uma segunda glossectomia, seguida de tratamento em ambas as áreas. O selamento labial passivo (Fig. 12), boa mobilidade e ausência de queixas relacionadas à gustação se mantiveram. No entanto, houve recidiva da macroglossia com maior hiperplasia do lado direito da língua (Fig. 13) e as alterações ortodônticas(Fig. 14) e fonéticas apesar de amenizadas, se mantiveram devido à ausencia de tratamento nestas áreas.

Figura 12 - Acompanhamento de 3 anos com presença de selamento labial passivo. Note a assimetria facial ocasionada pela hemi-hipertrofia

Figura 13 - Aos 6 anos, o paciente apresenta recidiva da macroglossia, com lado direito significativamente maior, provavelmente devido à SBW

Figura 14 - Alterações ortodônticas presentes devido à ação da língua nas estruturas circundantes.

DISCUSSÃO

Os motivos para a realização de uma glossectomia no caso apresentado, foram diversos. Primeiramente, com 34 meses de vida, o paciente já se encontrava em uma idade considerada aceitável por vários autores [40] para a execução do procedimento com menor risco de recidiva e bom prognóstico relativo à cicatrização. Além disso, era notada a presença de alterações precoces decorrentes da macroglossia. O grande volume ocupado pela língua, gerava disfunções fonéticas, respiratórias, de deglutição e articulação de palavras. Em conjunto com mudanças no posicionamento dentário e desenvolvimento esquelético, estas repercussões eram fortes indicações para a intervenção cirúrgica.

A escolha da técnica correta é de extrema importância para a obtenção de um resultado final satisfatório. No caso apresentado, a técnica escolhida foi a do buraco de fechadura, visando a redução de um volume considerável da língua, com resguardo de estruturas vasculares e nervosas importantes. A técnica do buraco de fechadura, de Morgan, consiste na associação de uma incisão elíptica na parte posterior da língua (classificada como redução central), porém à frente das papilas circunvaladas, com a incisão anterior em cunha. Assim, este desenho de ressecção permite uma diminuição em comprimento e largura, nas partes anterior e posterior da língua, superando a AWR e as reduções centrais, que se limitam ao estreitamento de apenas uma destas regiões. Além disso, apesar de resultar na excisão da ponta da língua, perdas sensitivas relevantes, não são relatadas [22,37].

O melhor resultado possível obtido a partir das várias técnicas cirúrgicas executadas de maneira adequada, consiste na manutenção da língua em repouso dentro dos limites do arco dental inferior, de maneira que, quando protruída, a mesma também seja capaz de umedecer os lábios [22]. Além disso, procura-se a manutenção de boa mobilidade lingual,

desobstrução das vias aéreas, boa gustação e sensibilidades térmica, dolorosa, epicrítica e protopática [3]. Todas estas características foram encontradas como resultado do procedimento realizado.

Os resultados das técnicas cirúrgicas variam de acordo com vários fatores, contudo perdas significativas no paladar e mobilidade da língua são vistas com pouca frequência, sendo restringidas em grande parte aos primeiros meses, ou até anos após a cirurgia – como exemplificado em um dos estudos de Van Lierde [38].

A pronúncia de sons originados do contato da ponta da língua com dentes anteriores ou palato anterior, pode ser afetada. Entretanto, a fala e articulação de palavras, geralmente, são significativamente melhoradas, principalmente quando associadas ao tratamento fonoaudiológico [22,30]. No caso em questão, devido à inacessibilidade do paciente ao acompanhamento com um fonoaudiólogo, a sua fala teve melhoras significativas, porém limitadas.

Os resultados indesejáveis que mais ocorrem na glossectomia são a deiscência da sutura, e obstrução das vias aéreas. Tais complicações requerem atenção especial até a alta hospitalar do paciente, e geralmente decorrem do edema gerado pelo ato cirúrgico em um tecido tão vascularizado. No cenário apresentado, o paciente não demonstrou edema severo (Fig. 10), dispensando o uso, no pós-operatório, de anti-inflamatórios esteróides ou intubação associada ao bloqueio neuromuscular, para proteção das vias aéreas, como é relatado em algumas situações [37]. A sutura por planos, foi capaz de promover maior estabilidade da ferida e beneficiou a cicatrização dos músculos genioglosso, longitudinais superior e inferior da língua, vertical e transverso da língua, que geralmente são afetados pelas incisões em orifício de fechadura(Fig. 9).

A traqueostomia também é um procedimento que pode ser considerado, sendo pré ou pós-operatória, em casos de um

aumento de volume severo, capaz de comprometer as vias aéreas no transcirúrgico ou com o inchaço resultante.

Além desses problemas imediatos, a reincidência da macroglossia não é algo raro de se acontecer, pois o ritmo de crescimento da língua pode permanecer acentuado após a cirurgia [40], seja devido a alguma particularidade da causa primária ou por uma cirurgia realizada precocemente.

A recidiva foi a principal complicação encontrada neste acompanhamento de 3 anos. O padrão de crescimento da língua, com um aumento de volume significativamente maior do lado direito, demonstra a influência da SBW neste resultado, exemplificando o que foi proposto por Davalbhakta e Lamberty [30]. Estes autores recomendam que a cirurgia seja adiada, para que o risco de reincidência seja menor. No entanto, o cirurgião deve julgar a necessidade do adiamento, tendo em vista a severidade das alterações presentes ou iminentes, advindas da macroglossia. Na ocasião relatada, optou-se pela intervenção devido à presença das alterações citadas anteriormente e em especial, à grande dificuldade de alimentação do paciente.

Aos 6 anos de idade, após avaliação clínica, ortodôntica e fonoaudiológica do paciente, foram observados problemas de fala, alterações dento-alveolares e esqueléticas, que seriam melhor solucionadas com a realização de uma segunda abordagem. Este desfecho exemplifica a importância do acompanhamento multidisciplinar regular deste tipo de paciente, resultando na melhor avaliação, conduta, e ganhos funcionais e estéticos possíveis.

CONCLUSÃO

O estudo dos aspectos básicos que acompanham a macroglossia na síndrome de Beckwith-Wiedemann é muito importante para que o cirurgião possa, em conjunto com outros

profissionais, realizar a abordagem mais adequada, propiciando melhores resultados. O caso relatado demonstra o quão importante é a escolha da técnica cirúrgica, momento de intervenção e acompanhamento multidisciplinar continuado. Ressalta-se a importância da identificação de alterações pertinentes à esta condição para um diagnóstico primário preciso e avaliação da necessidade de uma segunda cirurgia.

REFERÊNCIAS

1. Balaji SM. Reduction glossectomy for large tongues. Ann Maxillofac Surg 2013;3:167-72.

2. Lavra-Pinto B, Luz MJ, Motta L, Gomes E. Beckwith-Wiedemann syndrome: case report of speech therapy intervention. Rev. CEFAC, São Paulo.

3. Cymrot M et al. Glossectomia subtotal pela técnica de ressecção lingual em orifício de fechadura modificada como tratamento de macroglossia verdadeira. Rev Bras Cir Plást. 2012;27(1):165-9

4. Vogel JE, Mulliken JB, Kaban LB. Macroglossia: a review of the condition and a new classification. Plast Reconstr Surg 1986;78:715–23.

5. Weiss LS, White JA. Macroglossia: a review. J La State Med Soc 1990; 142:13–6.

6. Dios PD, Posse JL, Sanroman JF, Garcia EV. Treatment of macroglossia in a child with Beckwith–Wiedemann syndrome. J Oral Maxillofac Surg 2000;58:1058–61.

7. McManamny DS, Barnett JS. Macroglossia as a presentation of the Beckwith–Wiedemann syndrome. Plast Reconstr Surg 1985;75:170–6.

8. Menard RM, Delaire J, Schendel SA. Treatment of the craniofacial complications of Beckwith–Wiedemann syndrome. Plast Reconstr Surg 1995;96:27–33.

9. Humphrey: Hypertrophy and prolapse of the tongue, in Ranking, WH (ed): Half Yearly Abstract of the Medical Sciences. Philadelphia, PA, Lindsay & Blakiston, 1853, pp 126-127

10. Chalk WO: Pathological dislocation of the lower jaw from an enlarged tongue. Trans Path01 Sot Lond 8:305-308,185.

11. Lyford H: Death produced by an enlargement of the tongue. Lancet 1:16, 1827-28.

12. Malvin E. Ring. The Treatment of Macroglossia Before the 20th Century. American Journal of Otolaryngology, Vol20, No 1 (January-February), 1999: pp 28-36

13. Myer CM 3rd, Hotaling AJ, Reilly JS. Th e diagnosis and treatment of macroglossia in children. Ear Nose Th roat J 1986;65:444–8.

14. Kadouch et al. Surgical treatment of macroglossia in patients with Beckwith–Wiedemann syndrome: a 20-year experience and review of the literature. Int. J. Oral Maxillofac. Surg. 2012; 41: 300–308

15. Engstrom W, Lindham S, Schofield P. Beckwith–Wiedemann syndrome. Eur J Pediatr 1998;147:450.

16. Sotelo-Avila C, Gonzalez-Crussi F, Fowler JW. Complete and incomplete forms of Beckwith–Wiedemann syndrome: their oncogenic potential. J Pediatr 1980;96:47–50.

17. Weksberg R, Shuman C, Smith AC. Beckwith-Wiedemann syndrome. Am J Med Genet C Semin Med Genet 2005;137C:12–23.

18. Clauser L, Tieghi R, Polito J. Treatment of macroglossia in Beckwith-Wiedemann syndrome. J Craniofac Surg 2006;17:369–72.

19. Kimura Y, Kamada Y, Kimura S. Anesthetic management of two cases of Beckwith-Wiedemann syndrome. J Anesth 2008;22:93–5.

20. Rimell FL, Shapiro AM, Shoemaker DL, Kenna MA. Head and neck manifestations of Beckwith-Wiedemann syndrome. Otolaryngol Head Neck Surg 1995;113:262–5.

21. Tomlinson JK, Morse SA, Bernard SPL, Greensmith AL, Meara JG. Long-term outcomes of surgical tongue reduction in Beckwith-Wiedemann syndrome. Plast Reconstr Surg 2007;119:992–1002.

22. Wang J, Goodger NM, Pogrel MA. The role of tongue reduction. Oral Surg Oral Med Oral Pathol Oral Radiol Endod 2003;95:269–73.

23. Heggie et al. Tongue reduction for macroglossia in Beckwith-Wiedemann syndrome: review and application of new technique. Int. J. Oral Maxillofac. Surg. 2013; 42: 185–191

24. Matamala GN, Toro MAF, Ugarte EV, Mendonza ML. Beckwith Wiedemann syndrome: presentation of a case report. Med Oral Patol Cir Bucal. 2008; 13(10):E640-3.

25. Williams DH, Gauthier DW, Maizels M. Prenatal diagnosis of Beckwith-Wiedemann syndrome. Prenat Diagn. 2005; 25(10):879-84.

26. Aagaard-Tillery KM, Buchbinder A, Boente MP, Ramin KD. Beckwith-Wiedemann syndrome presenting with an elevated triple screen in the second trimester of pregnancy. Fetal Diagn Ther. 2007; 22(1):18-22.

27. Bliek J, Maas SM, Ruijter JM, Hennekam RC, Alders M, Westerveld A, Mannens MM. Increased tumour risk for BWS patients

correlates with aberrant H19 and not KCNQ1OT1 methylation: occurrence of KCNQ1OT1 hypomethylation in familial cases of BWS. Hum Mol Genet 2001;10:467–76.

28. Giancotti A, Romanini G, Di Girolamo R, Arcuri C. A less-invasive approach with orthodontic treatment in Beckwith-Wiedemann patients. Orthod Craniofac Res. 2002; 5(1):59-63.

29. Choufani S, Shuman C, Weksberg R. 2010. Beckwith–Wiedemann syndrome. Am J Med Genet Part C 154C:343–354.

30. Davalbhakta A, Lamberty BG. Technique for uniform reduction of macroglossia. Br J Plast Surg 2000;53:294–7.

31. D'Agostino L, Costa CSSA. Síndrome de Beckwith-Wiedmann. In: Rocha LD, Zanini SA, Thomé R, Mélega JM, organizadores. Cirurgia plástica, fundamentos e arte: cirurgia reparadora de cabeça e pescoço. Rio de Janeiro: Medsi; 2002. p.530-8.

32. Acta Litteraria et Scientiarum Succiae, book 3, 1732, pp l-3.

33. Bellamy G: Memoir on the morbific elongation of the tongue out of the mouth: By Pierre Lassus. Med Phys J 6:353-525,180.

34. Harris T Chronic intumescence of the tongue. Am J Med Sci 7:17-22,183O.

35. Mitchell-Heggs F, Drew HGR: The Instruments of Surgery. Springfield, IL, CC Thomas, 1963, pp 23.

36. Butlin HT, Spencer WG: Diseases of the Tongue. London, England, Cassel & Co, Ltd, 1900, pp 264-279.

37. Kacker A, Honrado C, Martin D, Ward R. Tongue reduction in Beckwith-Weidemann syndrome. Int J Pediatr Otorhinolaryngol 2000;53:1–7.

38. K.M. Van Lierde et al. Long-term impact of tongue reduction on speech intelligibility, articulation and oromyofunctional behaviour in a child with Beckwith–Wiedemann syndrome. International Journal of Pediatric Otorhinolaryngology 74 (2010) 309–318

39. Hettinger PC, Denny AD. Double stellate tongue reduction: a new method of treatment for macroglossia in patients with Beckwith–Wiedemann syndrome. Ann Plast Surg 2011;67:240–4.

40. Kopriva D, Classen DA. Regrowth of tongue following reduction glossoplasty in the neonatal period for Beckwith-Wiedemann macroglossia. J Otolaryngol 1998;27:232–5.

ANEXOS

NORMAS DA REVISTA

Author Guidelines

Submission

Manuscripts should be submitted by one of the authors of the manuscript through the online Manuscript Tracking System. Regardless of the source of the word-processing tool, only electronic PDF (.pdf) or Word (.doc, .docx, .rtf) files can be submitted through the MTS. There is no page limit. Only online submissions are accepted to facilitate rapid publication and minimize administrative costs. Submissions by anyone other than one of the authors will not be accepted. The submitting author takes responsibility for the paper during submission and peer review. If for some technical reason submission through the MTS is not possible, the author can contact ijd@hindawi.com for support.

Terms of Submission

Papers must be submitted on the understanding that they have not been published elsewhere and are not currently under consideration by another journal published by Hindawi or any other publisher. The submitting author is responsible for ensuring that the article's publication has been approved by all the other coauthors. It is also the authors' responsibility to ensure that the articles emanating from a particular institution are submitted with the approval of the necessary institution. Only an

acknowledgment from the editorial office officially establishes the date of receipt. Further correspondence and proofs will be sent to the author(s) before publication unless otherwise indicated. It is a condition of submission of a paper that the authors permit editing of the paper for readability. All inquiries concerning the publication of accepted papers should be addressed toijd@hindawi.com.

Peer Review

All manuscripts are subject to peer review and are expected to meet standards of academic excellence. If approved by the editor, submissions will be considered by peer-reviewers, whose identities will remain anonymous to the authors.

Concurrent Submissions

In order to ensure sufficient diversity within the authorship of the journal, authors will be limited to having two manuscripts under review at any point in time. If an author already has two manuscripts under review in the journal, he or she will need to wait until the review process of at least one of these manuscripts is complete before submitting another manuscript for consideration. This policy does not apply to Editorials or other non-peer reviewed manuscript types.

Article Processing Charges

International Journal of Dentistry is an open access journal. Open access charges allow publishers to make the published material available for free to all interested online visitors. For more details about the article processing charges of International Journal of Dentistry, please visit the Article Processing Charges information page.

Units of Measurement

Units of measurement should be presented simply and concisely using System International (SI) units.

Title and Authorship Information

The following information should be included

- Paper title
- Full author names
- Full institutional mailing addresses
- Email addresses

Abstract

The manuscript should contain an abstract. The abstract should be self-contained and citation-free and should not exceed 200 words.

Introduction

This section should be succinct, with no subheadings.

Materials and Methods

This part should contain sufficient detail so that all procedures can be repeated. It can be divided into subsections if several methods are described.

Results and Discussion

This section may each be divided by subheadings or may be combined.

Conclusions

This should clearly explain the main conclusions of the work highlighting its importance and relevance.

Acknowledgments

All acknowledgments (if any) should be included at the very end of the paper before the references and may include supporting grants, presentations, and so forth.

References

Authors are responsible for ensuring that the information in each reference is complete and accurate. All references must be numbered consecutively and citations of references in text should be identified using numbers in square brackets (e.g., “as discussed by Smith [9]”; “as discussed elsewhere [9, 10]”). All references should be cited within the text; otherwise, these references will be automatically removed.

Preparation of Figures

Upon submission of an article, authors are supposed to include all figures and tables in the PDF file of the manuscript. Figures and tables should not be submitted in separate files. If the article is accepted, authors will be asked to provide the source files of the figures. Each figure should be supplied in a separate electronic file. All figures should be cited in the paper in a consecutive order. Figures should be supplied in either vector art formats (Illustrator, EPS, WMF, FreeHand, CorelDraw, PowerPoint, Excel, etc.) or bitmap formats (Photoshop, TIFF, GIF, JPEG, etc.). Bitmap images should be of 300 dpi resolution at least unless the resolution is intentionally set to a lower level

for scientific reasons. If a bitmap image has labels, the image and labels should be embedded in separate layers.

Preparation of Tables

Tables should be cited consecutively in the text. Every table must have a descriptive title and if numerical measurements are given, the units should be included in the column heading. Vertical rules should not be used.

Proofs

Corrected proofs must be returned to the publisher within 2-3 days of receipt. The publisher will do everything possible to ensure prompt publication. It will therefore be appreciated if the manuscripts and figures conform from the outset to the style of the journal.

Copyright

Open Access authors retain the copyrights of their papers, and all open access articles are distributed under the terms of the Creative Commons Attribution License, which permits unrestricted use, distribution and reproduction in any medium, provided that the original work is properly cited.

The use of general descriptive names, trade names, trademarks, and so forth in this publication, even if not specifically identified, does not imply that these names are not protected by the relevant laws and regulations.

While the advice and information in this journal are believed to be true and accurate on the date of its going to press, neither the authors, the editors, nor the publisher can accept any legal responsibility for any errors or omissions that may be made. The

publisher makes no warranty, express or implied, with respect to the material contained herein.

Disclosure Policy

A competing interest exists when professional judgment concerning the validity of research is influenced by a secondary interest, such as financial gain. We require that our authors reveal any possible conflict of interest in their submitted manuscripts.

If there is no conflict of interest, authors should state that “The author(s) declare(s) that there is no conflict of interest regarding the publication of this paper.”

Clinical Study

When publishing clinical studies, Hindawi aims to comply with the recommendations of the International Committee of Medical Journal Editors (ICMJE) on trials registration. Therefore, authors are requested to register the clinical trial presented in the manuscript in a public trials registry and include the trial registration number at the end of the abstract. Trials initiated after July 1, 2005 must be registered prospectively before patient recruitment has begun. For trials initiated before July 1, 2005, the trial must be registered before submission.

Ethical Guidelines

In any studies that involve experiments on human or animal subjects, the following ethical guidelines must be observed. For any experiments on humans, all work must be conducted in accordance with the Declaration of Helsinki (1964). Papers describing experimental work which carries a risk of harm to human subjects must include a statement that the experiment was conducted with the human subjects’ understanding and

consent, as well as a statement that the responsible Ethical Committee has approved the experiments. In the case of any animal experiments, the authors must provide a full description of any anesthetic or surgical procedure used, as well as evidence that all possible steps were taken to avoid animal suffering at each stage of the experiment.