Henrique Albuquerque Antunes Consone

Harmonização do sorriso através do preenchimento labial com Fibrina rica em plaquetas associado ao ácido hialurôrico

Brasília
2021

Henrique Albuquerque Antunes Consone

Harmonização do sorriso através do preenchimento labial com Fibrina rica em plaquetas associado ao ácido hialurôrico

Trabalho de Conclusão de Curso apresentado ao Departamento de Odontologia da Faculdade de Ciências da Saúde da Universidade de Brasília, como requisito parcial para a conclusão do curso de Graduação em Odontologia.

Orientador: Prof. Dr. Adriano de Almeida Lima

Co-orientador: Profª. MS. Ingrid Silva de Castro

Brasília

2021

AGRADECIMENTOS

Agradeço primeiramente a Deus pois sem ele nada na minha vida seria possível.

Agradeço principalmente á minha mãe pois essa não é uma vitória minha, é uma vitória dela. A qual desde o primeiro instante da minha existência abdicou de parte da sua vida para que um dia isso tudo fosse alcançado. Isso tudo foi ela que fez.

Agradeço ao meu pai e minha namorada que sempre estiveram ao meu lado me ajudando em tudo e me proporcionando diversão e descontração nos momentos necessários.

Agradeço também a todos os professores que passaram pela minha vida, todos eles de alguma forma positiva ou negativa me fizeram crescer, algumas vezes me frustrando e influenciando em minhas decisões.

EPÍGRAFE

“A todo humano cabe um lápis A humanidade só existe enquanto letra e um homem sem papel, é arte sem lugar papel é tudo aquilo em que pode um homem se expressar”.

Igor Caribé

RESUMO

CONSONE, ALBUQUERQUE, Henrique; CASTRO, Ingrid Silva de; LIMA, Adriano de Almeida de. Harmonização do sorriso através do preenchimento labial com Fibrina rica em plaquetas associado ao ácido hialurôrico, 2020. Trabalho de Conclusão de Curso (Graduação em Odontologia) – Departamento de Odontologia da Faculdade de Ciências da Saúde da Universidade de Brasília.

Na Odontologia, a busca por transformações na estética do sorriso vem aumentando e com isso vem surgindo novos objetivos, tornando essa área cada vez mais ampla, não se restringindo mais somente aos dentes, mas também com a harmonia e simetria dos lábios, tratando tanto o aspecto estético, quanto funcional. O presente estudo teve como objetivo relatar um caso clínico do uso do ácido hialurônico de baixa reticulação associado ao Concentrated Platelet-Rich Fibrin (C-PRF) para o rejuvenescimento da região dos lábios, visando maior estética e vitalidade labial para o paciente. Paciente do sexo masculino, 55 anos, não insatisfeito com o tamanho dos seus lábios, passou por um tratamento de duas sessões de preenchimento labial de ácido hialurônico de baixa reticulação associado ao C-PRF (2700 rpm~700g/12 minutos isolando apenas 0.3-0.5 ml de substância da seringa (buffy coat)]. Após a segunda sessão, já foi possível perceber uma mudança de características no lábio do paciente, principalmente quando se trata de hidratação, rejuvenescimento e naturalidade. Os resultados apresentados por meio da técnica do C-PRF associada ao ácido hialurônico de baixa reticulação (3%) é uma excelente escolha aumento dos lábios, proporcionando um resultado com alto grau de satisfação quando se deseja hidratação, diminuição de rugas, formação de colágeno e um volume natural e discreto.

Palavras-chave: Ácido hialurônico; Lábio; Preenchedores dérmicos; Fibrina rica em plaqueta.

ABSTRACT

CONSONE, ALBUQUERQUE, Henrique; CASTRO, Ingrid Silva de; LIMA, Adriano de Almeida de. Smile harmonization through lip filling with platelet – rich fibrin associated with hyaluronic acid. 2021. Undergraduate Course Final Monograph (Undergraduate Course in Dentistry) – Department of Dentistry, School of Health Sciences, University of Brasília.

In Dentistry, the search for transformations in smile aesthetics has been increasing and with these new objectives have been emerging, making this area ever wider, not only restricted to teeth, but also with the harmony and symmetry of the lips, treating both the aesthetic aspect, as well as functional. The present study aimed to report a clinical case of the use of low crosslinking hyaluronic acid associated with Concentrated Platelet-Rich Fibrin (C-PRF) for the rejuvenation of the lip region, aiming at greater esthetics and lip vitality for the patient. A 55-year-old male patient, not dissatisfied with the size of his lips, underwent a two-session treatment of low crosslinking hyaluronic acid lip filling associated with C-PRF (2700 rpm ~ 700g / 12 minutes isolating only 0.3- 0.5 ml of substance from the syringe (buffy coat)]. After the second session, it was already possible to notice a change in characteristics on the patient's lip, especially when it comes to hydration, rejuvenation and naturalness. -PRF associated with low crosslinking hyaluronic acid (3%) is an excellent choice for lip enlargement, providing a result with a high degree of satisfaction when hydration, wrinkle reduction, collagen formation and a natural and discreet volume are desired.

Keyword: Hyaluronic Acid; Lips; Dermal Fillers; Platelet-Rich Fibrin

SUMÁRIO

ARTIGO CIENTÍFICO 12

FOLHA DE TÍTULO 13

RESUMO 14

ABSTRACT 16

INTRODUÇÃO 17

CASO CLÍNICO 18

DISCUSSÃO 27

CONCLUSÃO 30

REFERÊNCIAS 30

ANEXOS 34

NORMAS DA REVISTA 34

ARTIGO CIENTÍFICO

Este trabalho de Conclusão de Curso é baseado no artigo científico: CONSONE, ALBUQUERQUE, Henrique; CASTRO, Ingrid Silva de; LIMA, Adriano de Almeida de. Smile harmonization through lip filling with platelet – rich fibrin associated with hyaluronic acid.

Apresentado sob as normas de publicação do Revista FACE de Estética.

FOLHA DE TÍTULO

Harmonização do sorriso através do preenchimento labial com Fibrina rica em plaquetas associado ao ácido hialurônico

Harmonization of the smile through lip filling with platelet-rich fibrin associated with hyaluronic acid

Henrique Albuquerque Consone[1]
Adriano de Almeida de Lima[2]
Ingrid Silva de Castro[3]

[1] Aluno de Graduação em Odontologia da Universidade de Brasília (UnB).
[2] Professor Adjunto de odontologia da Universidade de Brasília (UnB).
[3] Professora Substituta de odontologia da Universidade de Brasília (UnB).

Correspondência: Prof. Dr. Adriano de Almeida de Lima
Campus Universitário Darcy Ribeiro - UnB - Faculdade de Ciências da Saúde - Departamento de Odontologia - 70910-900 - Asa Norte - Brasília - DF
E-mail: adrianolima@unb.br / Telefone: (61) 9991-9778

RESUMO

Harmonização do sorriso através do preenchimento labial com fibrina rica em plaquetas associado ao ácido hialurônico

Na Odontologia, a busca por transformações na estética do sorriso vem aumentando e com isso vem surgindo novos objetivos, tornando essa área cada vez mais ampla, não se restringindo mais somente aos dentes, mas também com a harmonia e simetria dos lábios, tratando tanto o aspecto estético, quanto funcional. O presente estudo teve como objetivo relatar um caso clínico do uso do ácido hialurônico de baixa reticulação associado ao Concentrated Platelet-Rich Fibrin (C-PRF) para o rejuvenescimento da região dos lábios, visando maior estética e vitalidade labial para o paciente. Paciente do sexo masculino, 55 anos, não insatisfeito com o tamanho dos seus lábios, passou por um tratamento de duas sessões de preenchimento labial de ácido hialurônico de baixa reticulação associado ao C-PRF (2700 rpm~700g/12 minutos isolando apenas 0.3-0.5 ml de substância da seringa (buffy coat)]. Após a segunda sessão, já foi possível perceber uma mudança de características no lábio do paciente, principalmente quando se trata de hidratação, rejuvenescimento e naturalidade. Os resultados apresentados por meio da técnica do C-PRF associada ao ácido hialurônico de baixa reticulação (3%) é uma excelente escolha aumento dos lábios, proporcionando um resultado com alto grau de satisfação quando se deseja hidratação, diminuição de rugas, formação de colágeno e um volume natural e discreto.

Palavras-chave: Ácido hialurônico; Lábio; Preenchedores dérmicos; Fibrina rica em plaqueta.

ABSTRACT

Smile harmonization through lip filling with platelet – rich fibrin associated with hyaluronic acid.

In Dentistry, the search for transformations in smile aesthetics has been increasing and with these new objectives have been emerging, making this area ever wider, not only restricted to teeth, but also with the harmony and symmetry of the lips, treating both the aesthetic aspect, as well as functional. The present study aimed to report a clinical case of the use of low crosslinking hyaluronic acid associated with Concentrated Platelet-Rich Fibrin (C-PRF) for the rejuvenation of the lip region, aiming at greater esthetics and lip vitality for the patient. A 55-year-old male patient, not dissatisfied with the size of his lips, underwent a two-session treatment of low crosslinking hyaluronic acid lip filling associated with C-PRF (2700 rpm ~ 700g / 12 minutes isolating only 0.3- 0.5 ml of substance from the syringe (buffy coat)]. After the second session, it was already possible to notice a change in characteristics on the patient's lip, especially when it comes to hydration, rejuvenation and naturalness. -PRF associated with low crosslinking hyaluronic acid (3%) is an excellent choice for lip enlargement, providing a result with a high degree of satisfaction when hydration, wrinkle reduction, collagen formation and a natural and discreet volume are desired.

Keyword: Hyaluronic Acid; Lips; Dermal Fillers; Platelet-Rich Fibrin

INTRODUÇÃO

A importância da beleza, autoestima e atratividade em sociedade está bem estabelecida atualmente. A estética facial está fortemente atrelada com o bem-estar psicossocial e emocional de uma pessoa. Aqueles com sorriso e expressões desarmônicas são, frequentemente, associados à falta de autoconfiança e considerados em desvantagem, visto que pessoas atraentes tem maiores chances de obterem melhores empregos e são mais facilmente aceitas no convívio social [1]. Com o tempo, surgiram inúmeras técnicas com o intuito de promover uma melhor harmonia facial, solucionar problemas estéticos e até mesmo rejuvenescer uma pessoa.

No envelhecimento, pelo fato de os lábios possuírem uma baixa capacidade de retenção de água e uma baixa função como barreira protetora, observa-se o alargamento da porção cutânea do lábio superior (aumento na distância entre a base nasal e a linha de transição cutâneo-mucosa) e uma diminuição do seu volume. Além disso, ocorre a perda de visualização dos incisivos na maioria das expressões faciais, inclusive uma inversão do vermelhão do lábio e surgimento das rugas periorais.[2]

Mesmo pessoas que ainda não possuem sinais de envelhecimento, o preenchimento labial vem sendo amplamente utilizado para dar volume para os que geneticamente possuem lábios menos volumosos.

Os lábios têm papel fundamental para a harmonia orofacial não só mais no sexo feminino, como era mais visto no passado, mas no masculino também. O preenchimento restaura os

contornos naturais dos lábios e da área perioral com redução de alguns sinais de envelhecimento [3]. Assim, apresenta um papel relevante na beleza e atratividade do indivíduo [4].

Vários materiais podem ser utilizados para realizar o preenchimento labial, que podem apresentar graus diferentes de segurança, custo, durabilidade, biocompatibilidade, tempo de recuperação e reversibilidade para o paciente. Dentre eles, está o platelet-rich fibrin (PRF), material largamente utilizado para enxertos em cirurgias odontológicas, por promover vários fatores de crescimento e capaz de induzir uma regeneração tecidual [5]. É autólogo, preparado através do próprio sangue colhido do paciente, sendo levado para uma centrífuga e submetido a uma determinada força por um período.

Em determinados casos, esse preenchimento com platelet-rich fibrin (PRF) pode ser associado ou não com outro material preenchedor. O ácido hialurônico está inserido nesta associação. É um material bastante utilizado para preencher várias regiões do corpo, inclusive os lábios [6].

Apesar de existir no corpo humano desde o início da vida, o ácido hialurônico se torna escasso ao longo dos anos com o envelhecimento [7] que, somada a outros elementos que se transformam com a idade, traz uma diminuição do volume tecidual, inclusive o labial.

CASO CLÍNICO

Paciente do sexo masculino, 55 anos, não insatisfeito com o tamanho dos seus lábios, porém, sentia que com o passar da

idade havia perdido um pouco de brilho e gostaria de realçá-lo de forma discreta. Assim, demonstrou interesse em realizar o procedimento com ácido hialurônico. Sendo assim, foi proposto ao paciente um tratamento de duas sessões de preenchimento labial de ácido hialurônico de baixa reticulação associado ao C-PRF (2700 rpm~700g/12 minutos isolando apenas 0.3-0.5 ml de substância da seringa (buffy coat)]. Todo o tratamento foi apresentado e explicado ao paciente, que após concordar assinou o termo de consentimento livre e esclarecido.

Paciente foi submetido a uma sessão de fotos iniciais para registro. Assepsia do braço realizada com swab de álcool isopropílico 70% (labor álcool). Logo após, foi realizado venopunção em seu braço esquerdo com scalpe de segurança para coleta de sangue a vácuo 21 - G (Labor import). Realizou-se coleta de 3 tubos plásticos a vácuo de 9ml (Vacuette), totalizando aproximadamente 27ml de sangue. Esses 3 tubos foram levados imediatamente após a coleta para uma centrífuga (Table type low speed centrifuge, k14-0815c, Kasvi) juntos de mais um tubo de plástico a vácuo de 9ml com volume preenchido com água a fim de equilibrar a centrífuga. Foram centrifugados por 12 minutos a 2700 rotações por minuto.

Durante o processo de centrifugação, o paciente foi submetido à anestesia. A técnica escolhida foi bloqueio no nervo infraorbitário por meio de uma anestesia intraoral no forame infraorbitário e mentoniano. Foi utilizado aproximadamente 2 tubetes de lidocaína 2% associada a epinefrina 1:100.000

(Alphacaine, DFL), sendo depositado 0,5 ml de tubete em cada forame de cada lado.

Com seringa e agulha 20G, imediatamente após o término da centrifugação foi coletado do buffy coat dos 3 tubos de C-PRF aproximadamente 1,5 ml de substância.

Em sequência, a agulha 20G foi substituída por uma agulha 30g (mais fina) para realizar o preenchimento. Após o preenchimento com o C-PRF, empregou-se uma complementação de 0,5 ml com ácido hialurônico de baixa reticulação (skinbooster) da marca Victalab de composição 3% de reticulação. Uma agulha de 30G foi usada para a execução do procedimento. Esses 0,5ml de ácido hialurônico foram distribuídos no lábio superior e no lábio inferior.

Foram realizadas o total de 3 consultas com a aplicação do protocolo. Sendo que o intervalo entre elas foi de 28 dias e 28 dias, refazendo toda a tomada fotográfica e o protocolo de preenchimento. 135 dias após a última aplicação, o paciente compareceu a clínica para uma última tomada fotográfica.

Figura 1 - Caso clínico. Aspecto inicial. Tomada fotográfica anterior à primeira sessão realizada.

Figura 2 - Caso clínico. Aspecto inicial. Tomada fotográfica anterior à primeira sessão realizada. Vista lateral.

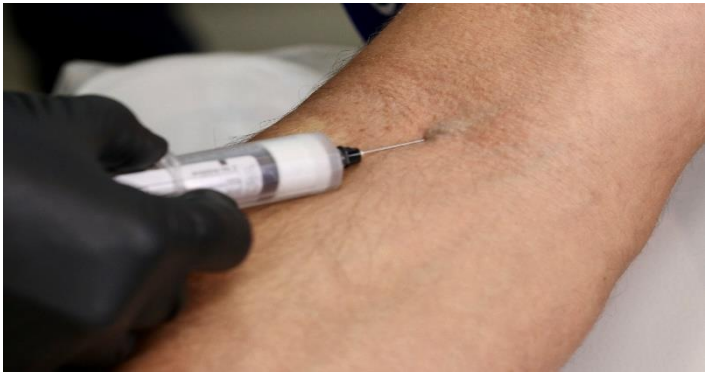

Figura 3 - Coleta de sangue em tubo plástico a vácuo de 9 mm (Vacuette).

Figura 4 - Centrífuga Kasvi programada para centrifugação com o protocolo de 2700 rpm por 12 minutos.

Figura 5 - Aplicação com agulha 30G do C-PRF extraído imediatamente após sua centrifugação.

Figura 6 - Aplicação do ácido hialurônico de baixa reticulação com agulha 30G no lábio inferior.

Figura 7 - Tomada fotográfica final. Vista frontal. 135 dias após a última sessão.

Figura 8 - Tomada fotográfica final. Vista lateral. 135 dias após a última sessão.

Figura 9 - Antes e depois de todo o protocolo realizado.

DISCUSSÃO

Após a segunda sessão, já foi possível perceber uma mudança de características no lábio do paciente, principalmente quando se trata de hidratação, rejuvenescimento e naturalidade.

A indicação desse tipo de tratamento foi dada ao fato de cada vez estarem sendo priorizados procedimentos mais conservadores, seguros, biocompatíveis e menos invasivos, se mostrando mais viáveis, com menor ou sem pós-operatório e mais baratos em relação aos procedimentos cirúrgicos estéticos.

Essa técnica, utilizando os concentrados plaquetários [Platelet-rich plasm (PRP) >> Platelet-rich fibrin (PRF)] começou sendo muito empregada em cirurgias com o objetivo de acelerar o potencial regenerativo das plaquetas presentes no sangue por meio da indução dos fatores de crescimento tais como IGF, TGF-B1 e PDGF [8, 9-10]. O PDGF destacou-se por ser um regulador essencial para a migração, proliferação e sobrevivência de linhagens de células mesenquimais e de promover a produção de colágeno para remodelação da matriz extracelular durante a cicatrização. [8, 11-12]

Recentemente, um grupo de pesquisadores descobriu que no buffy coat (concentrado de células que se encontra logo acima da camada de células vermelhas) existe uma concentração muito elevada de plaquetas e leucócitos [13] quando seguido o protocolo de centrifugação convencional de obtenção do C-PRF descrito por Choukroun (2700rpm~700G/12 minutos) [10]. Assim, foi necessário isolar apenas 0,3-0,5ml de substância que se encontra diretamente acima da camada de células vermelhas. Nesse

método, foi possível observar um aumento de aproximadamente 1500% no número de plaquetas quando comparado ao sangue propriamente dito.

Assim, quando inserido na região onde é desejado realizar o preenchimento, é esperado liberação de proteínas da matriz extracelular, citocinas, vitronectina e fibronectina, responsáveis pela proliferação celular e modificação dos processos intracelulares relativos a produção de proteínas da matriz extracelular [8]. Portanto, pode-se concluir que através do seu forte potencial de estimulação de síntese de colágeno, os concentrados plaquetários possuem o poder de retardar e combater os efeitos degenerativos adquiridos pela idade [14].

No presente relato de caso de preenchimento labial, foi associado a esse concentrado plaquetário, durante o procedimento, ácido hialurônico de baixa reticulação (3%), responsável pelo aumento discreto de volume, hidratação imediata e auxílio como arcabouço para proliferação celular [15].

Um estudo comparou 4 grupos: L-PRF associado com ácido hialurônico 3% de reticulação, L-PRF associado com ácido hialurônico 4% de reticulação, L-PRF associado com acido hialurônico 10% de reticulação e L-PRF sem associação. Concluíram que o associado com A.H de 3% de reticulação foi o que mais promoveu fatores de crescimento tais como TGFB-1, PDGF e FGF [15]. Portanto, quanto menor o grau de reticulação de ácido hialurônico, maior a liberação de fatores de crescimento por L-PRF [15].

O ácido hialurônico é absorvido por plaquetas seletivas permeáveis, de modo a causar a liberação de fatores de crescimento. Os níveis de fatores de crescimento no L-PRF aumentaram associados a reticulações mais baixas de ácido hialurônico, como de 3%. Isso ocorre devido à capacidade do ácido hialurônico desencadear a liberação de fatores de crescimento das plaquetas e à capacidade de absorver o conteúdo de água no L-PRF. Assim, quanto menor o grau de reticulação presente no ácido hialurônico, mais teor de água será absorvida; resultando em um aumento nos níveis de fatores de crescimento no L-PRF [15].

Portanto, o aumento no uso de concentrados sanguíneos autólogos em procedimentos estéticos veio ocorrendo graças a eles conterem proteínas plasmáticas responsáveis pela síntese de colágeno, estrutura de fibrina para a remodelação dos tecidos, plaquetas para liberação de fatores de crescimento, leucócitos auxiliando no processo inflamatório e de recuperação; e células-tronco para reparo e regeneração tecidual [5].

Dentre as apresentações dos concentrados plaquetários o C-PRF mostrou ser o mais efetivo no acúmulo de células por volume, quando comprado ao i-PRF e o L-PRF, se tornando assim uma ótima e eficiente apresentação para trabalho em procedimentos estéticos, chegando a ter em sua camada de 0.3-05ml de concentrado, logo acima da camada de células vermelhas, quase 20 vezes mais células quando comparado ao sangue propriamente dito. Sendo assim, quando se associa o C-PRF ao ácido hialurônico de 3% de reticulação observa-se uma

alteração positiva nos níveis de de fatores de crescimento tais como TGF-B1, PDGF e bFGF. Tendo como consequência um alto potencial de síntese de colágeno.

CONCLUSÃO

Os resultados apresentados por meio da técnica do C-PRF associada ao ácido hialurônico de baixa reticulação (3%) é uma excelente escolha aumento dos lábios, proporcionando um resultado com alto grau de satisfação quando se deseja hidratação, diminuição de rugas, formação de colágeno e um volume natural e discreto. Outra vantagem é ser reabsorvível, tornando-se uma ótima alternativa para melhorar o aspecto estético e funcional dos lábios. Sendo assim, é de grande importância que o cirurgião dentista domine a técnica, conheça profundamente a anatomia da região e tenha conhecimento sobre o material utilizado. Além disso, é muito importante analisar cada caso com sua individualidade e escutar o desejo do paciente, assim, explicando e esclarecendo ao mesmo sobre possíveis intercorrências e riscos.

REFERÊNCIAS

1. ANDERSON, K. M.; BEHRENTS, R.G.; McKINNEY, T.; BUSCHANG, P.H.; Tooth shape preferences in an esthetic smile. Am J Orthod Dentofacial Orthop. Dallas, Texas. v. 128, n.4, 458-465, 2005.

2. Paixão MP, Montedonio J, Queiroz F.o W, Pouza CET,

Almeida AEF. Lifting de lábio superior associado à dermabrasão mecânica. Surg Cosmet Dermatol. 2011; 3(3):249-53.

3. Philipp-Dormston WG, Hilton S, Nathan M. A pro-spective, open-label, multicenter, observational, postmarket study of the use of a 15 mg/mL hy- aluronic acid dermal filler in the lips. J Cosmet Dermatol. 2014; 13(2):125-34.

4. Von Arx T, Lozanoff S. Clinical Oral Anatomy. 1st Ed. Switzerland: Springer International Pu- blishing; 2017. [Acesso em Acesso: 15 fev. 2019.] Disponível em: https://www.springer.com/la/ book/9783319419916.

5. Nacopoulos C, Vesala A-M. Lower facial regeneration with a combination of platelet-rich fibrin liquid matrices based on the low speed centrifugation concept-Cleopatra technique. J Cosmet Dermatol. 2019;00:1–5.

6. Neligan PC, Richard J, Warren A. Plastic Surgery-Aes- thetic. v. 2. Chapter 4, Soft-tissue fillers. Elsevier Health Sciences, 2012.

7. Monteiro EO. Tratamento de rejuvenescimento facial com ácido hialurônico não estabilizado de origem não animal aplicado na derme. Moreira Jr. Rev Bras Med. 2011; 68(6):198-200.

8. Miron R.J, Fujioka-Kobayashi. Biological components of Platelet Rich Fibrin: Growth Factor Release and Cellular

Activity. In: Miron R.J, Choukroun J. Platelet Rich Fibrin in Regenerative Dentistry: Biological Background and Clinical Indications. John Wiley & Sons, Hoboken (NJ)2017. P. 15-31.

9. Nurden AT. Platelets, inflammation and tissue regeneration. Thrombosis and haemostasis.2011;105Suppl1:S13–33.

10. Fujioka-Kobayashi M, Miron RJ, Hernandez M, Kandalam U, Zhang Y, Choukroun J. Optimized Platelet Rich Fibrin With the Low Speed Concept; GrowthFactorRelease,Biocompatibility and Cellular Response. J Periodontol. 2017;88(1):112–121. Epub 2016 Sep 2.

11. Martin P, Leibovich SJ. Inflammatory cells duringwoundrepair:thegood,thebadand the ugly. Trends in cell biology. 2005; 15(11):599–607.

12. GhasemzadehM,HosseiniE.Intravascular leukocyte migration through platelet thrombi: directing leukocytes to sites of vascular injury. Thrombosis and haemostasis. 2015;113(6):1224–35.

13. Miron, R.J., Chai, J., Zhang, P. et al. A novel method for harvesting concentrated platelet-rich fibrin (C-PRF) with a 10-fold increase in platelet and leukocyte yields. Clin Oral Invest 24, 2819–2828 (2020).

14. Nacopoulos C. Use of Platelet Rich Fibrin in Facial Aesthetics and Rejuvenation. In: Miron R.J, Choukroun J.

Platelet Rich Fibrin in Regenerative Dentistry: Biological Background and Clinical Indications. John Wiley & Sons, Hoboken (NJ)2017. P. 2015-235.

15. Ariyati N1, Handono K2, Nurdiana N3, Wirohadidjojo WY4. What is the Best Degree of Hyaluronic Acid Crosslinking in Increasing Growth Factors Level of Platelet-Rich Fibrin Lysate?. Journal of stem Cells and Regenerative Medicine ISSN 0973-7154

ANEXOS

NORMAS DA REVISTA

NORMAS DE PUBLICAÇÃO:

1. OBJETIVO

A revista **FACE** destina-se à publicação de trabalhos inéditos de pesquisa aplicada, bem como artigos de atualização, relatos de casos clínicos e revisão da literatura em Odontologia Estética Multidisciplinar e Harmonização Orofacial, conforme as seguintes áreas:

- Biomateriais Preenchedores;
- Neurotoxinas;
- Materiais Bioestimuladores (Fios de Sustentação, Fios de Indução de Colágeno, Enzimas e Lipolíticos e Hemoderivados – PRP, PRF e outros);
- Estética Rosa (Periodontal e Perimplantar);
- Estética Branca (Prótese Dentária e Dentística);
- Estruturas Anatômicas (Anatomia Facial e Intraoral, Ortodontia e Ortopedia Funcional dos Maxilares; e
- Terapias Biofotônicas (Laser, LED, PDT, ILIB, dentre outros).

2. NORMAS

2.1. Os trabalhos enviados para publicação devem ser inéditos, não sendo permitida a sua apresentação/publicação/postagem simultânea ou não em outro periódico, mídia/rede social.

2.2. A **revista FACE**, por meio da VMCom, reserva todos os direitos autorais dos artigos publicados.

2.3. A **revista FACE** receberá para publicação trabalhos redigidos em português.

2.4. A **revista FACE** FACE submeterá os originais à apreciação do Conselho Científico, que decidirá sobre a sua aceitação.
Os nomes dos relatores/avaliadores permanecerão em sigilo e estes não terão ciência dos autores do trabalho analisado.
2.5. Além das informações relativas ao trabalho, o autor responsável deverá submeter o **Termo de Cessão de Direitos Autorais** e o **Formulário de Conflito de Interesses** com assinatura de todos os autores do manuscrito.
2.7. Os trabalhos desenvolvidos em instituições oficiais de ensino e/ou pesquisa deverão conter, no texto, referências à aprovação pelo Comitê de Ética local. As experimentações envolvendo pesquisa com humanos devem ser conduzidas de acordo com princípios éticos (Declaração de Helsinki, versão 2008). As experimentações envolvendo pesquisa em animais devem seguir os princípios do Coeba (Brazilian College on Animal Experimentation – www.coeba.org.br).
2.8. Todos os trabalhos com imagens de pacientes, lábios, dentes, faces etc., com identificação ou não, deverão ser submetidos acompanhados do **Formulário de Consentimento do Paciente**, assinado pelo próprio paciente ou responsável.

3. APRESENTAÇÃO

3.1. Estrutura

3.1.1. **Trabalhos científicos originais** – (pesquisas) – Deverão conter título, nome(s) do(s) autor(es), titulação do(s) autor(es), resumo, palavras-chave, introdução, proposição, material(ais) e método(s), resultados, discussão, conclusão, nota de esclarecimento, dados de contato do autor responsável título em inglês, resumo em inglês (abstract), palavras-chave em inglês (key words) e referências bibliográficas. **Não serão aceitos trabalhos já postados em redes sociais de acesso público ou privado**.
Limites: texto com, no máximo, 35.000 caracteres (com espaços), 4 tabelas ou quadros e 20 imagens (sendo, no máximo, 4 gráficos e 16 figuras).

3.1.2. **Revisão da literatura** – Deverão conter título em português, nome(s) do(s) autor(es), titulação do(s) autor(es), resumo estruturado, palavras-chave, introdução, materiais e métodos, resultados, discussão e conclusão, nota de esclarecimento, dados de contato do autor responsável, título em inglês, resumo em inglês (abstract), palavras-chave em inglês (keywords) e referências bibliográficas.

Limites: texto com, no máximo, 25.000 caracteres (com espaços), 4 tabelas ou quadros e 20 imagens (sendo, no máximo, 4 gráficos e 16 figuras).

Recomenda-se que os autores sigam as orientações Prisma Statement Guidelines.

3.1.3. **Relato de caso(s) clínico(s)** – Deverão conter título, nome(s) do(s) autor(es), titulação do(s) autor(es), resumo, palavras-chave, introdução, relato do(s) caso(s) clínico(s), discussão, conclusão, nota de esclarecimento, dados de contato do autor responsável, título em inglês, resumo em inglês (abstract), palavras-chave em inglês (key words) e referências bibliográficas.

Limites: texto com, no máximo, 18.000 caracteres (com espaços), 2 tabelas ou quadros e 34 imagens (sendo, no máximo, 2 gráficos e 32 figuras).

3.2. Formatação:

- a. Título em português: máximo de 90 caracteres
- b. Titulação e Orcid do(s) autor(es): citar até 2 títulos principais
- c. Palavras-chave: máximo de cinco. Consultar Descritores em Ciências da Saúde – Bireme (www.bireme.br/decs/)

3.3 Citações de referências bibliográficas.

- a. No texto, seguir o **Sistema Numérico de Citação**, no qual somente os números índices das referências, na forma sobrescrita, são indicados no texto.

- b. Números sequenciais devem ser separados por hífen (ex.: 4-5); números aleatórios devem ser separados por vírgula (ex.: 7, 12, 21).
- c. **Não citar os nomes dos autores e o ano de publicação**.

3.4 Padrões das Fotos: as fotografias de face devem estar padronizadas (fundo preto, branco ou cinza, e pacientes na mesma posição da cabeça para a devida comparação do resultado dos tratamentos).

4. REFERÊNCIAS BIBLIOGRÁFICAS

4.1.Quantidade máxima de 30 referências bibliográficas por trabalho. Revisões de literatura poderão conter mais referências.

4.2. A exatidão das referências bibliográficas é de responsabilidade única e exclusiva dos autores.

4.3. A apresentação das referências bibliográficas deve seguir a normatização do estilo Vancouver, conforme orientações fornecidas pelo International Committee of Medical Journal Editors (www.icmje.org) no “Uniform Requirements for Manuscripts Submitted to Biomedical Journals”.

4.4. Os títulos de periódicos devem ser abreviados de acordo com o “List of Journals Indexed in Index Medicus” e digitados sem negrito, itálico, grifo/sublinhado ou pontuações (ponto, vírgula, ponto e vírgula). **Os autores devem seguir também a base de dados PubMed/MEDLINE para abreviação dos periódicos**.

4.5. As referências devem ser numeradas **em ordem de entrada no texto** pelos sobrenomes dos autores, que devem ser seguidos pelos seus prenomes abreviados, sem ponto ou vírgula. A vírgula só deve ser usada entre os nomes dos diferentes autores. Incluir ano, volume, número/edição e páginas do artigo logo após o título do periódico.

Exemplo: “Schmidlin PR, Sahrmann P, Ramel C, Imfeld T, Müller J, Roos M et al. Peri-implantitis prevalence and treatment in implant oriented private practices: A cross-sectional postal and

Internet survey. Schweiz Monatsschr Zahnmed 2012;122(12):1136-44.”

4.5.1. Nas publicações com até seis autores, citam-se todos.

4.5.2. Nas publicações com sete ou mais autores, citam-se os seis primeiros e, em seguida, a expressão latina et al.

4.6. Deve-se evitar a citação de comunicações pessoais, trabalhos em andamento e os não publicados; caso seja estritamente necessária sua citação, as informações não devem ser incluídas na lista de referências, mas citadas em notas de rodapé.

4.7. Exemplos

Brånemark P-I, Hansson BO, Adell R, Breine U, Lindstrom J, Hallen O et al. Osseointegrated implants in the treatment of the edentulous jaw. Experience form a 10-year period. Stockholm: Alqvist & Wiksell International, 1977.

4.7.2. Capítulo de livro:

Baron R. Mechanics and regulation on ostoclastic bone resorption. In: Norton LA, Burstone CJ. The biology of tooth movement. Florida: CRC, 1989. p.269-73.

4.7.3. Editor(es) ou compilador(es) como autor(es):

Brånemark PI, Oliveira MF (eds). Craniofacial prostheses: anaplastology and osseointegration. Chicago: Quintessence; 1997.

4.7.4. Organização ou sociedade como autor:

Clinical Research Associates. Glass ionomer-resin: state of art. Clin Res Assoc Newsletter 1993;17:1-2.

4.7.5. Artigo de periódico:

Diacov NL, Sá JR. Absenteísmo odontológico. Rev Odont Unesp 1988;17(1/2):183-9.

4.7.6. Artigo sem indicação de autor:

Fracture strength of human teeth with cavity preparations. J Prosthet Dent 1980;43(4):419-22.

4.7.7. Resumo:

Steet TC. Marginal adaptation of composite restoration with and without flowable liner [abstract]. J Dent Res 2000;79:1002.

4.7.8. Dissertação e tese:

Molina SMG. Avaliação do desenvolvimento físico de pré-escolares de Piracicaba, SP [tese]. Campinas: Universidade Estadual de Campinas;1997.

4.7.9. Trabalho apresentado em evento:

Buser D. Estética em implantes de um ponto de vista cirúrgico. In: 3º Congresso Internacional de Osseointegração: 2002; APCD - São Paulo. Anais. São Paulo: EVM; 2002. p. 18.

4.7.10. Artigo em periódico on-line/internet:

Tanriverdi et al. Na in vitro test model for investigation of desinfection of dentinal tubules infected whith enterococcus faecalis. Braz Dent J 1997,8(2):67- 72. [Online] Available from Internet. [cited 30-6-1998]. ISSN 0103-6440.

5. TABELAS OU QUADROS

5.1. Devem constar sob as denominações “Tabela” ou “Quadro” no arquivo eletrônico e ser numerados em algarismos arábicos.

5.2. A legenda deve acompanhar a tabela ou o quadro e ser posicionada abaixo destes.

5.3. Devem ser autoexplicativos e, obrigatoriamente, citados no corpo do texto na ordem de sua numeração.

5.4. Sinais ou siglas apresentados devem estar traduzidos em nota colocada abaixo do corpo da tabela/quadro ou em sua legenda.

6. IMAGENS (Figuras e Gráficos)

6.1. Figuras

6.1.1. Devem constar sob a denominação “Figura” e ser numeradas com algarismos arábicos.

6.1.3. Devem, obrigatoriamente, ser citadas no corpo do texto na ordem de sua numeração.

6.1.4. Sinais ou siglas devem estar traduzidos em sua legenda.

6.1.5. Na apresentação de imagens e texto, deve-se evitar o uso de iniciais, nome e número de registro de pacientes. O paciente não poderá ser identificado ou estar reconhecível em fotografias,

a menos que expresse por escrito o seu consentimento, o qual deve acompanhar o trabalho enviado.

6.1.6. Devem possuir boa qualidade técnica e artística, utilizando o recurso de resolução máxima do equipamento/câmera fotográfica.

6.1.7. Devem ter resolução mínima de 300 dpi, nos formatos TIFF ou JPG e altura mínima de 15 cm.

6.1.8. Não devem, em hipótese alguma, ser enviadas incorporadas a arquivos programas de apresentação e editores de texto, como Word, PowerPoint, Keynote, etc.

6.2. Gráficos

6.2.1. Devem constar sob a denominação “Figura”, numerados com algarismos arábicos e fornecidos em arquivo à parte, com largura mínima de 10 cm. Os gráficos devem ser enviados no formato XLS ou XLSX (Microsoft Office Excel).

6.2.3. Devem, obrigatoriamente, ser citados no corpo do texto, na ordem de sua numeração.

6.2.4. Sinais ou siglas apresentados devem estar traduzidos em sua legenda.

6.2.5. As grandezas demonstradas na forma de barra, setor, curva ou outra forma gráfica devem vir acompanhadas dos respectivos valores numéricos para permitir sua reprodução com precisão.