



UNIVERSIDADE DE BRASÍLIA  
Faculdade de Ciências da Saúde  
Departamento de Enfermagem  
Trabalho de Conclusão de Curso

Jaqueline de Sousa Lima

**CONDUTA TERAPÊUTICA NA DEISCÊNCIA DE FERIDA  
OPERATÓRIA: REVISÃO INTEGRATIVA**

Brasília - DF

2019

Jaqueline de Sousa Lima

**CONDUTA TERAPÊUTICA NA DEISCÊNCIA DE FERIDA  
OPERATÓRIA: REVISÃO INTEGRATIVA**

Trabalho de Conclusão de Curso (TCC)  
apresentado ao Departamento de  
Enfermagem da Universidade de Brasília  
como parte dos requisitos para obtenção do  
grau de bacharel em enfermagem.

Orientadora: Prof.<sup>a</sup> Dr.<sup>a</sup> Ana Lúcia da Silva

Brasília/DF

2019

Jaqueline de Sousa Lima

## **CONDUTA TERAPÊUTICA NA DEISCÊNCIA DE FERIDA OPERATÓRIA: REVISÃO INTEGRATIVA**

Trabalho de Conclusão de Curso (TCC)  
apresentado ao Departamento de  
Enfermagem da Universidade de Brasília  
como parte dos requisitos para obtenção do  
grau de bacharel em enfermagem.

### Banca Examinadora

---

Orientadora Prof.<sup>a</sup> Dr.<sup>a</sup> Ana Lúcia da Silva

---

Prof<sup>o</sup>. Dr<sup>o</sup>. Rejane Rejane Antonello Griboski  
Membro efetivo

---

Prof<sup>o</sup>. Dr<sup>o</sup> Keila Cristianne Trindade da Cruz  
Membro efetivo

---

Prof<sup>o</sup> Marcelo Nunes de Lima  
Membro suplente

### **Dedicatória**

Dedico esse trabalho a minha família que sempre esteve ao meu lado em todos os momentos em especial a minha mãe meu exemplo de vida, de motivação e incentivo. A minha orientadora por toda dedicação e apoio. Serei eternamente grata!

## **Agradecimentos**

Agradeço primeiramente a Deus pelo seu infinito amor e graça, pela conquista do meu sonho de ser enfermeira, porque Ele é o começo e fim de tudo.

Aos meus pais Maria e José, por me ensinar o verdadeiro sentido da vida, por me apoiar na realização do meu sonho me incentivando nos momentos difíceis, pelo amor e bondade, por acreditar na minha vocação. Sem eles essa conquista jamais seria possível. Agradeço a Deus por tê-los em minha vida.

As minhas irmãs Jessica e Juliana, pela motivação e apoio nessa conquista, pelo incentivo e cumplicidade, por acreditar em meu sonho. Sou eternamente grata por todo amor.

Aos meus avôs e minha avó pelo incentivo, palavras de esperança e motivação. Agradeço a Deus por suas vidas.

Ao meu noivo por seu carinho e motivação. Sempre tão atencioso e paciente. Sou eternamente grata por seu amor.

As minhas amigas da UnB Lucileila, Ingridy e Sheyla, pela nossa união e motivação nos momentos difíceis. Vocês são presentes de Deus na minha vida.

A minha orientadora por todo incentivo aos estudos, pela dedicação e sabedoria. Exemplo admirável de profissional. Serei eternamente grata.

A banca examinadora pela solicitude em aceitar o convite e compartilhar essa fase da minha vida.

Ao Departamento de enfermagem e aos professores da Universidade de Brasília por todo conhecimento e experiência compartilhado para meu crescimento acadêmico.

***Epígrafe***

*'Consagre ao Senhor tudo o que faz, e  
os Seus planos serão bem-sucedidos'*

*(Provérbios 16:3)*

*"... você não sabe o quanto eu caminhei, para*

*Chegar até aqui..."*

*(A Estrada, Cidade Negra)*

## Resumo

**Introdução:** A deiscência de ferida é uma complicação pós-operatória ocasionada por fatores sistêmicos ou locais, os cuidados incluem avaliação do sítio cirúrgico, o exame físico da pele adjacente e ferida. **Objetivo:** identificar as condutas terapêuticas adotadas pelos profissionais para o tratamento da deiscência de ferida operatória, bem como a busca e análise das literaturas disponíveis nacional e internacional acerca do tema. **Método:** Trata-se de revisão integrativa, que analisa pesquisas anteriores relevantes acerca do tema proposto, e busca a eficácia das intervenções para a resolução do problema. Realizado busca nas bases de dados Literatura Latino-Americana e do Caribe em Ciências da Saúde (LILACS), PubMed, Biblioteca Cochrane Library, Scientific Electronic Library Online (SciELO), nos idiomas português, inglês e espanhol. **Resultados:** Encontrados 2.533 artigos que, após processo de seleção criteriosa resultaram em oito artigos que compuseram o estudo. **Discussão:** A terapia por pressão negativa se mostrou eficaz com rápida cicatrização porém o profissional deve ter conhecimento acerca do uso para evitar possíveis riscos à saúde do paciente. Coberturas como hidrofibra com prata iônica (Aquacel®) possui efeito analgésico e promove a cicatrização, demonstrando ser uma opção eficaz no tratamento. Estudos com uso de retalhos de omento, fasciocutâneo, miocutâneo entre outros demonstraram ser confiável, com excelente cobertura e poucas complicações podendo ser primeira escolha de tratamento em diversos tipos de deiscências. O laser de baixa intensidade auxilia no tratamento de deiscência proporcionando angiogênese e contração epitelial. Os profissionais devem ter conhecimento sobre as funcionalidades, vantagens, indicações terapêuticas, riscos e possíveis complicações no uso da laserterapia. **Considerações Finais:** Os estudos analisados apresentaram desfecho satisfatório, poucas complicações e possibilidades terapêuticas diversas para tratamento de deiscência de ferida operatória. A equipe multidisciplinar assume importante papel no processo decisório do planejamento da conduta terapêutica adequada.

**Palavras chave:** Deiscência de ferida operatória. Cicatrização de ferida. Curativo. Conduta terapêutica.

## **Abstract**

**Introduction:** Wound dehiscence is a postoperative complication caused by systemic or local factors, care includes assessment of the surgical site, physical examination of adjacent and injured skin. **Objective:** to identify the therapeutic behaviors adopted by the professionals for the treatment of surgical wound dehiscence, as well as the search and analysis of the available national and international literature on the subject. **Method:** This is an integrative review, which analyzes previous relevant research on the proposed theme, and seeks the effectiveness of interventions to solve the problem. Latin American and Caribbean Literature in Health Sciences (LILACS), PubMed, Cochrane Library, Scientific Electronic Library Online (SciELO), Portuguese, English and Spanish. **Results:** 2,533 articles were found that, after a careful selection process, resulted in eight articles that composed the study. **Discussion:** Negative pressure therapy proved to be effective with rapid healing, but the practitioner should be aware of the use to avoid possible risks to the patient's health. Coats such as hydrofibra with ionic silver (Aquacel®) has analgesic effect and promotes healing, proving to be an effective treatment option. Studies using omentum, fasciocutaneous and myocutaneous flaps among others have been shown to be reliable, with excellent coverage and few complications and may be the first choice of treatment in several types of dehiscences. The low intensity laser assists in the treatment of dehiscence by providing angiogenesis and epithelial contraction. Professionals should be aware of the functionalities, advantages, therapeutic indications, risks and possible complications in the use of laser therapy. **Final considerations:** The studies analyzed presented a satisfactory outcome, few complications and several therapeutic possibilities for the treatment of surgical wound dehiscence. The multidisciplinary team plays an important role in the decision making process of planning the appropriate therapeutic behavior.

**Keywords:** Operative wound dehiscence. Wound healing. Band Aid. Therapeutic conduct.



## LISTA DE FIGURAS

Figura 1: Processo de seleção dos estudos para revisão integrativa de acordo com as recomendações PRISMA.....	16
---	----

## **LISTA DE QUADROS**

Quadro 1: Estratégia de busca nas bases de dados Lilacs, Biblioteca Cochrane Library, PubMed e Scielo.....	15
Quadro 2: Síntese dos estudos selecionados de acordo com os critérios de inclusão.....	17

## SUMÁRIO

1	INTRODUÇÃO.....	12
2	MÉTODOS.....	13
3	RESULTADOS.....	16
4	DISCUSSÃO.....	19
	4.1 Uso de terapia por pressão negativa na deiscência de ferida operatória.....	19
	4.2 Uso de hidrocolóide de hidrofibra com prata iônica na deiscência de ferida operatória.....	21
	4.3 Uso de retalhos na deiscência de ferida operatória.....	22
	4.4 Uso de laserterapia na deiscência de ferida operatória.....	26
5	CONSIDERAÇÕES FINAIS.....	27
6	REFERÊNCIAS BIBLIOGRÁFICAS.....	28

## 1. INTRODUÇÃO

A ferida operatória (FO) é criada cirurgicamente por um instrumento cortante. A cicatrização ocorrerá por primeira, segunda ou terceira intenção. A cicatrização por primeira intenção é aquela que ocorre em feridas limpas, assépticas sem presença de infecção, com perda mínima de tecido, bordas justapostas e fecham adequadamente por união primária pela sutura. A cicatrização por segunda intenção acontece em feridas onde há ou não presença de infecção ou em feridas onde as bordas não foram aproximadas por perda de tecido e sua cicatrização ocorre por formação de tecido de granulação e contração das bordas. A cicatrização por terceira intenção acontece em feridas infectadas, abertas para tratamento de infecção e posteriormente suturadas e suas bordas aproximadas (MARQUES et al., 2017).

Os eventos adversos são incidentes que ocorrem durante as intervenções e assistência a saúde. As causas são multifatoriais que provocam danos grave na vida do paciente, mais são prevenidos com o cuidado seguro. Algumas das complicações pós-operatórias são infecção do sítio cirúrgico, deiscência de ferida operatória, corpo estranho deixado durante um procedimento cirúrgico, local do sitio cirúrgico errado, alterações fisiológicas e metabólicas, trombozes, embolias, entre outros. Podendo causar lesões gravíssimas e irreversíveis, a incapacidade física, e até mesmo levar o paciente a óbito (COSTA; MOREIRA; GUSMÃO, 2016).

A deiscência de ferida operatória é uma complicação pós-operatória ocasionada por fatores sistêmicos ou locais por infecção, ruptura da sutura, seroma, isquemia, tensão na ferida e se agravam com a idade, condições nutricionais inadequadas, doenças concomitantes como diabetes, cardiovasculares, pulmonares, entre outros. As taxas do índice de mortalidade descritas na literatura é de 10% sendo caracterizados como emergência cirúrgica pelo maior risco de evisceração um evento considerado gravíssimo, e que podem ocorrer entre o quarto e décimo quarto dia do pós-operatório (SILVA; CROSSETTI, 2012).

Ocorre em 1 a 3% dos procedimentos cirúrgicos abdominais, os fatores de risco sistêmicos e locais contribuem para o aparecimento dessa complicação. Fatores sistêmicos: raro em pacientes com menos de 30 anos, acomete 5% dos pacientes submetidos a laparotomia e com mais de 60 anos, e comum em pacientes com diabetes melito, uremia, imunossuprimidos, ictéricos, sépticos, na hipoalbuminemia, câncer, obesos e aos que fazem uso de corticosteróides.

Fatores locais: são três fatores de risco locais que predis põem a deiscência da ferida- o fechamento inadequado, aumento da pressão intra-abdominal, cicatrização deficiente da ferida. O tipo de incisão geralmente não influencia na incidência de deiscência (DOHERTY, 2011)

A evolução da deiscência pode ser parcial ou total. A parcial por exemplo, pode ser caracterizada por uma abertura superficial onde o peritônio evita a saída das vísceras. A total se apresenta de forma mais grave e pode ocorrer devido a uma distensão abdominal, tosse exacerbada entre outros fatores, podendo ocasionar evisceração (FONSECA-NETO; VASCONCELOS; MIRAN, 2008).

É uma complicação que mobiliza toda equipe de saúde e acarreta cuidados específicos associados ao tempo de internação e recuperação do paciente cirúrgico, aumenta os gastos com a hospitalização, sendo capaz de provocar comorbidades, problemas psicossociais e incapacitantes podendo levar a óbito (MARQUES et al., 2017).

Os cuidados aos pacientes incluem a avaliação do sítio cirúrgico, o exame físico da pele adjacente e ferida, observar atentamente o processo de cicatrização e suas complicações. Nas intervenções é importante a comunicação entre os profissionais para a tomada de decisão na conduta terapêutica da ferida operatória. O curativo adequado é aquele que tem por finalidade controlar o exsudato, auxiliar no processo de cicatrização e atuar como barreira protetora contra microorganismos, e assim, proporcionar conforto ao paciente e rápida recuperação (SILVA; CROSSETTI, 2012).

Diante disso, temos como objetivo para esse estudo identificar as condutas terapêuticas adotadas pelos profissionais para o tratamento da deiscência de ferida operatória, bem como a busca e análise das literaturas disponíveis nacional e internacional acerca do tema.

## **2. MÉTODO:**

Trata-se de uma revisão integrativa, que analisa pesquisas anteriores relevantes acerca do tema proposto, e busca a eficácia das intervenções para a resolução do problema. Revisão integrativa (RI) é um método de estudo aplicado para produção científica, com objetivo de síntese de pesquisas primárias anteriores. Avaliar o assunto de forma rigorosa é fundamental para validação dos dados e análise dos resultados. A RI possibilita aos revisores o acesso às informações relevantes como a identificação dos

profissionais que investigam sobre o assunto, a área que exercem e o impacto que essa pesquisa causa na profissão (SOUZA; SILVA; CARVALHO, 2010).

O processo de pesquisa de RI é guiado por cinco etapas fundamentais, são elas: definição do problema/questão, coleta dos dados, avaliação dos dados, análise e interpretação dos dados coletados, apresentação dos resultados (SOBRAL; CAMPOS, 2012).

A primeira etapa é a formulação do problema/questão norteadora que define o tema que será utilizado para embasar a pesquisa. Para a formulação da pergunta de pesquisa, utilizou-se o método PICO, que consiste em um acrônimo para Paciente, Intervenção, Comparação e *Outcomes* – PICO. A questão norteadora utilizada para revisão integrativa é: **“Quais as condutas terapêuticas adotadas pelos profissionais na ocorrência de deiscência de ferida operatória em pacientes adultos?”** Onde, o elemento (P) se refere a pacientes adultos; (I) Conduta terapêutica dos profissionais (C) na ocorrência de deiscência de FO.

A segunda etapa é a coleta de dados que determina a população que será estudada com critérios definidos para controle dos dados. Os critérios de inclusão do estudo foram selecionados por meio da abordagem teórica referente à questão norteadora. Os seguintes critérios de inclusão foram: artigos nos idiomas português, inglês ou espanhol, textos completos disponíveis gratuitamente publicados a partir do ano de 2007 a 2017, que abordassem cirurgias com complicações de deiscência pós-operatória e suas intervenções cuja população de pacientes adultos.

Foi elaborada uma tabela nesse estudo que serviu para orientar a seleção dos dados coletados de acordo com os critérios selecionados para inclusão do artigo, observando a coerência com os objetivos do estudo. Foram considerados como componentes da tabela autor, país e ano de publicação, título, tipo de estudo, objetivos do estudo e principais achados.

A terceira etapa é o levantamento das buscas que foi realizado por meio eletrônico em estudos indexados nas seguintes bases de dados: Literatura Latino-Americana e do Caribe em Ciências da Saúde (LILACS), PubMed, Biblioteca Cochrane Library, Scientific Electronic Library Online (SciELO), para delimitar os descritores MeSH e DeCS. Foram utilizados como descritores na busca: deiscência de ferida

operatória, cicatrização de ferida, curativo, conduta terapêutica nos idiomas português, inglês e espanhol.

A quarta etapa análise e interpretação dos dados consiste na síntese de todas as informações relevantes de acordo com o problema da pesquisa. A quinta etapa com apresentação dos resultados será exposto adiante. A busca pelos estudos foi realizada nas bases de dados com subsequente análise para apresentação dos resultados.

As buscas foram realizadas nos idiomas português, inglês e espanhol. Nas bases de dados Lilacs, Biblioteca Cochrane Library e PubMed foram utilizados descritores cruzados fazendo uso do operador booleano (AND). Na base de dados Scielo as buscas pelos quatro descritores foram realizadas de forma individual como demonstrados no quadro 1 a seguir:

Bases de Dados	Estratégia de Busca			Total
	Português	Inglês	Espanhol	
Lilacs	deiscência de ferida operatória (AND) cicatrização de ferida (AND) curativo/ cicatrização de ferida (AND) curativo (AND) conduta terapêutica/ deiscência de ferida operatória (AND) conduta terapêutica (AND) curativo.	operative wound dehiscence (AND) wound healing (AND) band-aid/ wound healing (AND) band-aid (AND) conduct therapeutic/ operative wound dehiscence (AND) conduct therapeutic (AND) band-aid.	dehiscencia de la herida operatoria (AND) cicatrización de herida (AND) curativo/ cicatrización de herida (AND) curativo (AND) conducta terapéutica/ dehiscencia de la herida operatoria (AND) conducta terapéutica (AND) curativo.	18
Biblioteca Chocrane Library	deiscência de ferida operatória (AND) cicatrização de ferida (AND) curativo/ cicatrização de ferida (AND) curativo (AND) conduta terapêutica/ deiscência de ferida operatória (AND) conduta terapêutica (AND) curativo	operative wound dehiscence (AND) wound healing (AND) band-aid/ wound healing (AND) band-aid (AND) conduct therapeutic/ operative wound dehiscence (AND) conduct therapeutic (AND) band-aid.	dehiscencia de la herida operatoria (AND) cicatrización de herida (AND) curativo/ cicatrización de herida (AND) curativo (AND) conducta terapéutica/ dehiscencia de la herida operatoria (AND) conducta terapéutica (AND) curativo.	5
PubMed	deiscência de ferida operatória (AND) cicatrização de ferida (AND) curativo/ cicatrização de ferida (AND) curativo (AND) conduta terapêutica/ deiscência de ferida operatória (AND) conduta terapêutica (AND) curativo	operative wound dehiscence (AND) wound healing (AND) band-aid/ wound healing (AND) band-aid (AND) conduct therapeutic/operative wound dehiscence (AND) conduct therapeutic (AND) band-aid.	dehiscencia de la herida operatoria (AND) cicatrización de herida (AND) curativo/ cicatrización de herida (AND) curativo (AND) conducta terapéutica/ dehiscencia de la herida operatoria (AND) conducta terapéutica (AND) curativo.	1
Scielo	Deiscência de ferida operatória Cicatrização de Ferida Curativo Conduta Terapêutica	operative wound dehiscence wound healing band-aid conduct therapeutic	dehiscencia de la herida operatoria cicatrización de herida curativo conducta terapéutica	2521
			TOTAL FINAL:	2533

Quadro 1: Estratégia de busca nas bases de dados Lilacs, Biblioteca Cochrane Library, PubMed e Scielo.

### 3. RESULTADOS

O processo de seleção criteriosa dos artigos foram realizadas de acordo com as recomendações PRISMA segundo Galvão et al (2015). Elencadas na Figura 1 a seguir:

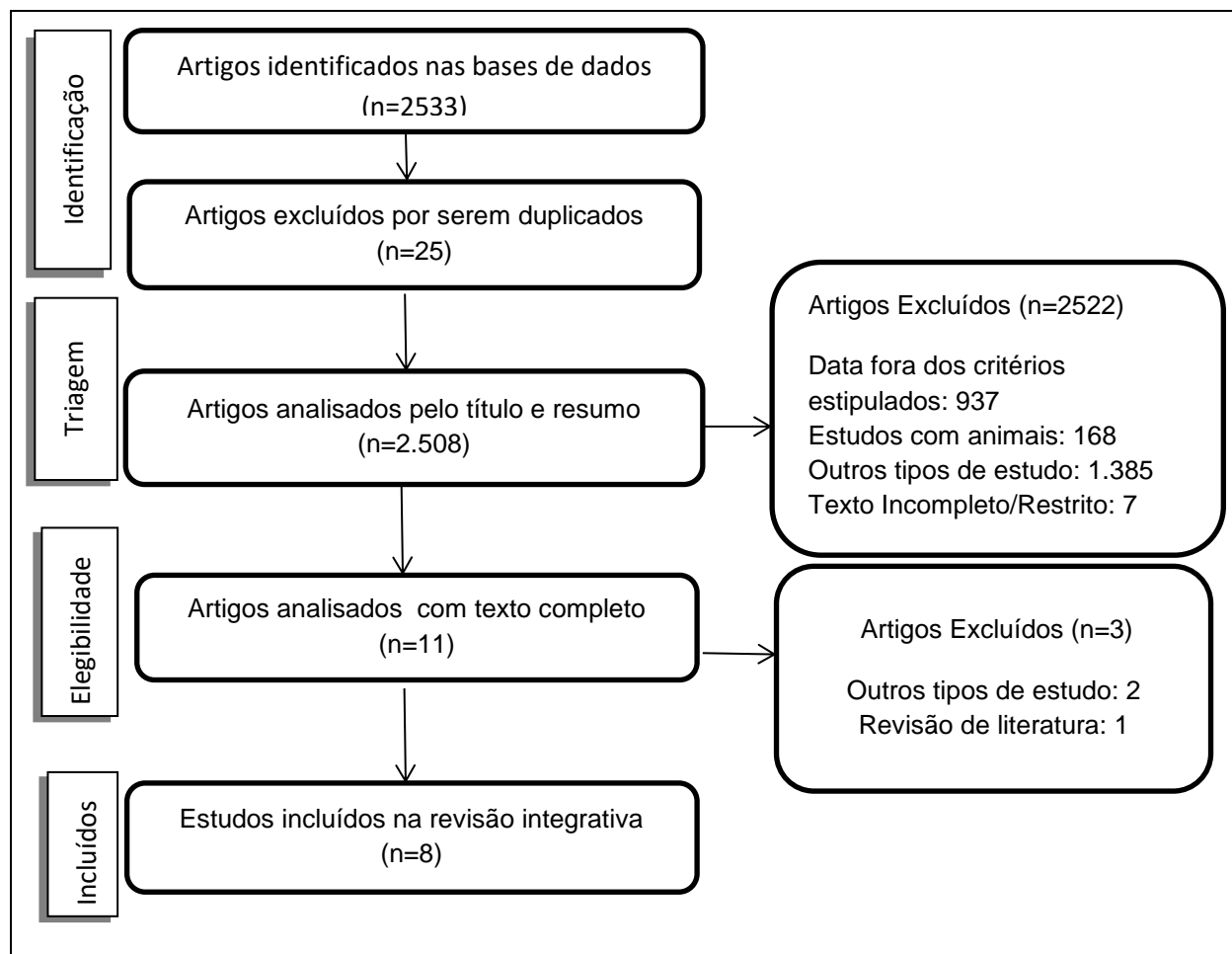


Figura 1: Processo de seleção dos estudos para revisão integrativa de acordo com as recomendações PRISMA.

Para apresentação dos resultados foi considerado autor, país e ano de publicação, tipo de estudo, objetivos do estudo e principais achados. Após análise, a mostra total final constitui-se de oito artigos científicos. O quadro 1 contém a síntese dos estudos selecionados de acordo com os critérios de inclusão.



Autor e País/Ano	Título	Tipo de Estudo	Objetivos do Estudo	Principais Achados
HELITO, et al. Brasil/201.	Terapia com pressão negativa em feridas no tratamento de lesões graves após artroplastia total do joelho (ATJ).	Prospectivo, Nível de evidência IV, série de casos.	Demonstrar por meio do estudo a experiência ao tratar feridas cirúrgicas nos pacientes que apresentaram infecções após ATJ podendo ter vínculo ou não com deiscência usando o dispositivo de Terapia por Pressão Negativa (TPN).	O principal achado do estudo é que a TPN poderá ser usada com segurança no tratamento de complicações e infecções pós ATJ apresentando deiscência ou não; O estudo não citou complicações.
MARTÍN et al. Espanha/2017.	Ferida no rosto e pescoço após a cirurgia de carcinoma	Prospectivo	Caso de deiscência de ferida cirúrgica devido a infecção e necrose, tratamento foi iniciado com polihexametilbiguanida (PHMB), hidrofibra hidrocolóide com curativo de prata e espuma	O tratamento foi iniciado com polihexametilbiguanida (PHMB), hidrofibra hidrocolóide com curativo de prata e espuma e surfactante (AQUACEL® Ag + Extra), com objetivo de controlar infecção e exsudato. A evolução foi positiva, com diminuição da dor e do exsudato e tamanho da lesão. O seguimento da evolução das lesões propiciou na adequação de medidas terapêuticas e adaptação de coberturas.
CAMARGO, et al. Brasil/2016	Uso de curativo a vácuo como terapia adjuvante na cicatrização de sítio cirúrgico infectado.	Retrospectivo Relato de Caso	Caso de deiscência de sutura e fistula purulenta inguinal esquerda em contato com a prótese vascular. Optou-se pelo tratamento conservador, com debridamento das feridas e aplicação de curativo a vácuo.	Os curativos com pressão negativa são recomendados para o tratamento de feridas com diversas características, tendo como vantagem diminuição no período de cicatrização de feridas, maior conforto e raras complicações. A conduta adotada apresentou um resultado bastante satisfatório.
POZZOBON, et al. Brasil, 2013.	Retalhos de rotação para cobertura após artroplastia total de joelho.	Retrospectivo, Nível de Evidência IV, Série de Casos	Avaliação dos resultados sobre o uso de retalhos miocutâneos de rotação para o tratamento de deiscência de ferida após	Através do estudo os retalhos mostraram ser uma opção eficaz de cobertura para tratar casos de deiscência

			artroplastia total do joelho.	evitando a exposição da prótese. Resultados negativos dos pacientes estavam associados a falta de controle do quadro infeccioso.
PÉREZ, et al. Espanha/2013.	Colgajo de omento para tratamento de dehiscência de herida esternal.	Prospectivo	Reconstrução de ferida esternal de grande defeito, utilizando retalho omental que tem capacidade antimicrobiana e promove a revascularização tecidual.	A proposta terapêutica com uso de retalho omental é considerado um tratamento eficiente na utilização de medianistite nos pacientes com feridas esternais com distúrbios de cicatrização de feridas e imunidade. O omento deve ser utilizado como primeira opção para reconstrução em pacientes com grandes defeitos esternais.
ANGER, et al. Brasil/2012.	Utilização do retalho fasciocutâneo do músculo peitoral maior na deiscência de esternotomia: uma nova abordagem.	Prospectivo Série de casos	Apresentar nova técnica cirúrgica para a correção das deiscências pós-toracotomia mediana transternal utilizando retalho fasciocutâneo da fáscia do músculo peitoral maior.	A técnica cirúrgica de rotação de retalhos mostrou-se rápida e efetiva comparando outras técnicas, sendo considerada menos agressiva e mantendo a integridade dos tecidos, não apresentou complicação.
BRITO, et al. Brasil/2009.	Manuseio em um estágio de esternotomia infectada com avanço bilateral de flap miocutâneo do peitoral maior .	Prospectivo Série de casos	Descrever a experiência e expor os resultados do tratamento de ferida esternal infectada com tratamento em um único estágio.	Os autores indicam manuseio da ferida esternal infectada, com debridamento, drenagem e fechamento imediato da ferida com músculo do peitoral maior bilateral com avanço á linha média esternal. A intervenção é considerada eficaz e contribui para redução da morbidade.
PINTO, et al. Brasil/2009.	Laser de baixa intensidade em	Prospectivo Relato de Caso	Avaliação da resposta sobre o uso de laserterapia	Verificou-se por meio do estudo a importância da

deiscência aguda de safenectomia: proposta terapêutica	como um possível tratamento na deiscência de safenectomia aguda pós-revascularização do miocárdio.	biomodulação na deiscência pós-safenectomia por laserterapia nos pacientes que foram revascularização do miocárdio, demonstrando uma nova opção de tratamento não invasivo tendo como vantagens sua eficácia e segurança.
--	--	---

Quadro 2- Síntese dos estudos selecionados de acordo com os critérios de inclusão.

#### 4. DISCUSSÃO

A deiscência de ferida operatória provoca grande impacto na qualidade de vida dos pacientes causando odores desagradáveis, algias, redução da produtividade diária, isolamento social e familiar, alterações fisiológicas entre outros. É fundamental que a equipe multidisciplinar realize o planejamento adequado da conduta terapêutica e tenha conhecimento do processo cicatricial. O curativo ideal mantém o meio úmido, absorve secreção e exsudato, promove analgesia, tem baixo custo dentre outras finalidades.

Neste capítulo, Os artigos selecionados foram agrupados de acordo com as condutas terapêuticas adotadas pelos profissionais no tratamento da deiscência de ferida operatória. Foram atribuídos quatro categorias, para apresentar de forma sistemática e condensada os temas abordados nos artigos desta revisão estudo. São elas: dois artigos com uso do dispositivo de Terapia por pressão negativa (VAC ATS®, PICO®), um artigo com uso da cobertura de hidrofibra com prata iônica (Aquacel®), quatro artigos com uso de retalhos (miocutâneos, fasciocutâneos, omento) e um artigo com uso do laser de baixa intensidade ou laserterapia.

##### 4.1 Uso de Terapia por pressão negativa na deiscência de FO

Os estudos realizados pelos autores Helito et al; Camargo et al, relataram experiência com Terapia por pressão negativa (TPN).

Helito et al (2017), trata-se de um estudo prospectivo de série de casos, em que foram acompanhados dez pacientes após artroplastia total de joelho (ATJ), associado ou não a deiscência de FO, foi utilizado o dispositivo PICO® de terapia por pressão

negativa (TNP) em todos os pacientes. A partir do diagnóstico de infecção, era utilizado o protocolo de artroplastia da instituição e o tratamento se iniciava com antibioticoterapia, limpeza e debridamento cirúrgico, removendo ou não a prótese, logo após o dispositivo TPN era instalado. O dispositivo por pressão negativa utilizado era de uso único, a pressão negativa aplicada era de 80mmHg. A cada sete dias era realizado avaliação sobre a necessidade de troca, assim quatro pacientes apresentaram necessidade de troca e usaram terapia por 14 dias e, seis pacientes usaram a terapia por apenas sete dias, dessa forma, a média de tempo ficou em torno de 9,8 dias. De acordo com os resultados do estudo os casos de deiscência apresentaram fechamento da ferida e controle da infecção sem uso de cirurgia. Os pacientes foram acompanhados em ambulatório entre 3 e 14 meses após tratamento. Nenhuma complicação foi identificada com uso do dispositivo TPN. Houve um caso de óbito, porém não foi identificado nenhuma relação com a cirurgia de ATJ.

Camargo et al., (2016) apresentam relato de caso de paciente idosa submetida a enxerto aortobifemoral em caráter de urgência realizado para tratar isquemia dos membros inferiores. A paciente retornou ao serviço após seis anos com diversas complicações apresentando degeneração da artéria femoral, dificultando a conduta terapêutica. As complicações evoluíram para deiscência de sutura inguinal e abdominal. O tratamento indicado no caso era antibioticoterapia, debridamento e curativos no local, remoção da prótese, reconstrução anatômica vascular. O curativo a vácuo (V.A.C. ATS®) foi a escolha de cobertura para tratar deiscência, a pressão utilizada foi 125 mmHg contínuo, as trocas eram realizadas a cada três dias, as secreções coletadas nos reservatórios eram de aproximadamente 50mL de aspecto purulento. O desfecho da deiscência com presença do tecido de granulação foi em torno de 60 dias, com interrupção do curativo a vácuo. Após a alta, o tratamento prosseguiu com uso de hidrogel a cicatrização completa da lesão ocorreu aproximadamente em nove meses. Segundo os autores, a TPN tem referências claramente definidas para tratar feridas diversas proporcionando maior conforto ao paciente, redução no tempo de tratamento, com complicações incomuns e raras e com desfecho satisfatório.

A TPN é um sistema de curativo não-invasivo e oclusivo constituído por espuma de poliuretano na qual aplica pressão subatmosférica e remove o exsudato por sucção para

um recipiente hermético mantendo o ambiente propício para o crescimento de tecido de granulação e angiogênese.

Segundo os autores são três processos de mecanismo de ação: retirar o exsudato, compressão da lesão e estimulação de proliferação tecidual, manter o ambiente úmido com temperatura adequada propiciando a cicatrização (PÉREZ; ROMERO; AVILA, 2013).

A pressão negativa descrita na literatura varia entre 25 e 250 mmHg. Existem diversas marcas de terapia por pressão e sua porosidade varia de (400 a 600) a (60-70) microns. É indicada no tratamento de feridas crônicas, deiscência de ferida operatória, fascites necrosantes, feridas traumáticas e queimaduras. É contraindicado em feridas agudas, exposição osséa, exposição de vasos e órgãos e sangramentos ativos. Segundo os autores existem diversas nomenclaturas (várias marcas) na literatura de terapia por pressão subatmosférica, vácuo e negativa. O reservatório que coleta exsudato contém um filtro que reduz o odor e possui os tamanhos 300, 500 e 1000 ml (BRASIL, 2014.; PÉREZ; ROMERO; AVILA, 2013).

Alguns estudos apontam os objetivos da TPN no manejo de deiscência abdominal, sendo seu mecanismo de ação a prevenção da síndrome compartimental, expansão reversa do tecido propiciando aproximação da pele e da fáscia. Além disso, reduz edema, aumenta o fluxo sanguíneo, mantem o ambiente úmido no leito da ferida e propicia a formação de tecido de granulação (SILVA; CROSSETI, 2012; BOVILL et al., 2008). Segundo os estudos a TPN é um tratamento eficaz, proporcionando redução no tempo de cura e rápida cicatrização, uso simples e fácil, porém é fundamental o conhecimento sobre seu mecanismo de ação e treinamento da técnica adequada de aplicação para evitar danos lesivos e prejudiciais á saúde.

#### **4.2 Uso de hidrofibra com prata iônica na deiscência de FO**

O estudo realizado pelos autores Martíns et al., (2017) é um método prospectivo a respeito de um caso de deiscência de ferida operatória em região da face ocasionado por infecção e necrose com suspeita de superinfecção (biofilme, exsudato, tecido friável com elevação). Segundo os autores o caso foi discutido entre a equipe de enfermagem para posterior conduta. O plano de tratamento da ferida foi utilizar para limpeza e

controle de infecção Protosan®, e como cobertura primária hidrofibra com prata e surfactante (Aquacel® Ag). De início o intervalo de troca era diário, depois a cada 48 horas. O tratamento foi concluído com evolução satisfatória, após duas semanas o leito da ferida apresentou contração tecidual com aspecto rosado e o exsudato reduziu significativamente. Após alta houve início de epífora do olho esquerdo. Exames detectaram que o fechamento da pálpebra estava incompleto, isso ocorreu devido a tração da cicatriz da pele. O tratamento citado no estudo foi apenas conservador. Segundo os autores a cicatrização completa da ferida ocorreu seis meses após intervenção sem complicações posteriores.

O curativo de hidrofibra com prata iônica (Aquacel Ag®) é composto por carboximetilcelulose suaves para não-tecidos de sódio contendo prata iônica em sua composição. Quando entra em contato com exsudato da ferida forma um gel tendo como objetivo controle da umidade e microorganismos. Segundo os autores a prata iônica apresenta propriedades antimicrobianas e analgésicas, reduz infecção estimulando o processo de cicatrização. Sua composição com prata iônica não modifica a eficácia do curativo básico. Citam ainda a função de debridamento autolítico propiciando a remoção do tecido necrosado. O curativo (Aquacel Ag®) é considerado eficiente, confortável e seguro podendo ser usado em diversos tipos de feridas agudas e crônicas (BARNEA; WEISS; GUR, 2010/GONZÁLVEZ; ASUAR; RIBERA, 2008)

De acordo a literatura o curativo possui 1,2% de prata iônica adicionada a hidrofibra com função antibacteriana e surfactante sendo liberado de forma lenta na ferida por aproximadamente duas semanas. Podendo sua troca ocorrer a cada sete dias (LOHANAE; POTOKAR, 2006).

#### **4.3 Uso de retalhos na deiscência de FO**

A maioria dos achados na busca, tem como conduta terapêutica a técnica cirúrgica com uso de retalhos, os estudos foram realizados por Pozzobon, et al; Pérez et al; Anger et al; Brito et al;

Pozzobon et al, (2013) realizaram estudo retrospectivo levando informações colhidas em prontuários de nove pacientes em um intervalo de 11 anos. O objetivo era avaliar o uso de retalhos miocutâneos de rotação local em cobertura de deiscência de ferida

operatória após artroplastia total de joelho (ATJ). Segundo os autores os casos de complicações pós-operatórias estavam associados a deiscência, sendo sete por infecções agudas (77%) e duas infecções crônicas (23%). O tratamento era realizado de acordo com o protocolo padrão: coleta de cultura, limpeza e debridamento cirúrgico com troca do polietileno, troca da prótese e antibioticoterapia. Em oito casos (89%) foi utilizado retalho do gastrocnêmio medial, e um caso (11%) retalho avanço da pele lateral. Houve apenas um paciente com perda do retalho devido insuficiência vascular periférica grave; os outros permaneceram com cobertura satisfatória e viável. Quatro (44%) pacientes amputaram o membro inferior devido ao insucesso em tratar a infecção e gravidade dos riscos a saúde do paciente; quatro pacientes (44%) a infecção foi estabilizada sendo realizado procedimento de inspenção da prótese; apenas um paciente (12%) optou por manter-se sem a prótese após solucionar o quadro infeccioso. Até o final do estudo dois pacientes faleceram. No desfecho dos casos os autores relataram que as evoluções das infecções não tem associação com os retalhos. A opção de tratamento com retalhos de rotação após ATJ é eficaz demonstrando ser viável e satisfatório, evitando exposição da prótese. A insatisfação dos autores estava relacionada á dificuldade de controlar os processos infecciosos.

Pérez, et al. (2013) em estudo prospectivo acompanharam um paciente com complicação no pós-operatório de cirurgia cardíaca com evolução de deiscência esternal com exposição do pericárdio e abundante exsudato fétido. A conduta inicial foi realizar debridamento cirúrgico e curativo por pressão negativa com 75 mmHg contínuo. Após duas semanas realizou novo debridamento cirúrgico optando pela cobertura permanente da ferida. O retalho omento maior foi a escolha para cobertura. Sendo encoberto por pele de espessura parcial em malha. Recebeu alta após cinco meses do procedimento com inteira epitelização do retalho e desfecho total do defeito. Segundo os autores o tecido omento é intensamente vascularizado pois as artérias o irrigam viabilizando a cicatrização das feridas com presença ou ausência de infecção. Tem função de promover angiogênese e revascularizar os tecidos favorecendo a passagem de antibióticos. Os autores relatam que o retalho omento maior é a melhor escolha para o tratamento de deiscência esternal pois tem menor taxa de mortalidade e reinfecção. Consideram a primeira opção na reconstrução de grandes defeitos esternais e que a equipe multidisciplinar exerce importante papel na escolha conjunta da conduta terapêutica.

Anger, et al. (2012) demonstraram em uma série de casos nova técnica cirúrgica tendo como objetivo reparar complicações pós-toracotomia mediana transesternal usando retalho fasciocutâneo da fáscia do músculo peitoral maior. De 1.573 pacientes submetidos a cirurgia, 26 (0,65%) pacientes desenvolveram deiscência de FO (22 causas primária de infecção do sítio cirúrgico e 4 casos de medianistite). A opção terapêutica com retalho fasciocutâneo do músculo peitoral maior foi utilizada em 21 casos. Após procedimento cirúrgico os pacientes evoluíram sem complicações com alta em torno de 12 dias e foram acompanhados em nível ambulatorial por 90 dias. Na cirurgia realizada os autores constataram que a densidade da borda da fáscia ultrapassou o previsto, relataram que o fato ocorre devido fibrose dos tecido causado por resposta anti-inflamatória da área cruenta. Sendo a fáscia considerada tecido resistente e rijo propicia redução do espaço morto e distensão da sutura nas bordas. Cita que é constante ocorrer laceração em união das bordas com uso de retalhos cutâneos simples. Os autores concluem que a cirurgia realizada com o retalho da fáscia é eficaz, rápida e menos invasiva. O desfecho foi considerado satisfatório e sem complicações. Ponderam que a escolha pela técnica cirúrgica com esse tipo de retalho deve ser considerado primeira opção terapêutica, e retalhos com maior complexidade devem ser utilizados em casos de reincidência.

Brito, et al (2009) realizaram um estudo prospectivo de série de casos, com objetivo de relatar a experiência utilizando retalhos de avanço bilateral do peitoral maior em 13 pacientes que apresentaram complicações no período pós-operatório de cirurgia cardíaca evoluindo com infecção profunda da ferida esternal e deiscência. A intervenção dos casos foi realizada de acordo com o mesmo protocolo. Doze pacientes realizaram apenas uma esternotomia e um paciente realizou duas esternotomias. Os sinais flogísticos, secreção purulenta e instabilidade esternal conduziram ao diagnóstico clínico para infecção esternal, sendo realizado exames de imagem como tomografia computadorizada e radiografia do tórax para o diagnóstico conclusivo. A intervenção inicial foi a retirada dos fios de aço, debridamento cirúrgico, exérese das bordas (0,5 cm), culturas e antibioticoterapia. Segundo os autores após a cirurgia os drenos foram mantidos até o fluxo de drenagem ser ausente. A limpeza da FO foi realizada duas vezes ao dia com clorexidina. Ocorreu um (7,6%) óbito no 16º dia do pós-operatório devido infecção sistêmica; devido presença de seroma residual ou infecção localizada quatro casos precisaram de reintervenção cirúrgica; no 12º dia outro caso necessitou de uma



nova reintervenção sendo realizado debridamento e drenagem com boa evolução. Os pacientes receberam alta aproximadamente no 25º dia pós-operatório. Os autores ressaltam que a reabilitação da estética e funcionalidade dessa intervenção tem sido satisfatória com excelentes resultados. Apenas um paciente apresentou diminuição dos movimentos do ombro, sendo solucionado após três meses de fisioterapia. Enfatizam que o diagnóstico precoce beneficia na redução de necrose tissular sendo um procedimento contra-indicado em casos de grande instabilidade hemodinâmica e infecção. Recomendam que a conduta terapêutica utilizando um único estágio de esternotomia é uma intervenção considerada eficaz, reduzindo a morbidade, reestabelecendo a estética na região do tórax, portanto, somente pode ser indicado ao paciente com pleura íntegra, não excluindo possibilidade de ruptura pleural e diminuição do débito cardíaco.

Em 1979 Aryan descreveu pela primeira vez o uso do retalho miocutâneo do músculo peitoral maior, a técnica cirúrgica demonstrou ser uma opção eficaz sendo comumente usada na reconstrução de defeitos. Segundo a literatura é uma excelente possibilidade terapêutica pois é um tecido amplamente vascularizado, tendo como função aumentar o nível sanguíneo e proporcionar penetração do antibiótico reduzindo infecção. Melhora a funcionalidade e estética sendo uma alternativa confiável e cobertura eficiente combinada à terapia antimicrobiana e debridamento. Procedimentos com esse tipo de retalho tem baixos riscos de complicações e infecções pós-operatórias, promove cobertura com oclusão do espaço morto. Ressalta que a técnica é confiável, rápida e possibilita manipular a reconstrução da área de rotação e avanço sem necessidade de mudanças de decúbito (TICANI et al, 2006; JÚNIOR et al, 2010).

O retalho miocutâneo do músculo peitoral maior pode ser utilizado na reconstrução de tecidos da face, pescoço, tórax e enxertos ósseos. A literatura cita fatores que tem influência significativa na efetividade da intervenção como tabagismo, manuseio incorreto do retalho e das placas de reconstrução. Incidência de complicações no pós-operatório com uso de retalhos podem ocorrer entre o quinto ou sétimo dia causando deiscências, infecções, hematomas, perdas totais ou parciais e fístulas. Segundo os autores, nesses casos são realizados novos procedimentos para correção do defeito (LIMA et al, 2010; JÚNIOR et al, 2010).

Alguns estudos que citam complicações pós ATJ e uso de retalhos do músculo gastrocnêmio, demonstram a importância de conhecer o suprimento sanguíneo do local

em torno do joelho com objetivo de evitar complicações pós-operatórias. Métodos cirúrgicos de elevação dos retalhos cutâneos e a manipulação cautelosa da incisão reduzem significativamente complicações pós-operatórias. A habilidade cirúrgica de manipular retalhos é realizada em casos complexos quando não é possível fechamento de ferida por primeira intenção (GARBEDIAN; STERNHEIM; BACKSTEIN, 2011).

O omento maior é composto por dupla camada de peritônio sendo irrigado por vasos e artérias. Apresenta como vantagem excelente cobertura de grandes defeitos, isso é viável devido a possibilidade do retalho se expandir pela secção terminal da artéria gastroepiplóicas aumentando o arco de rotação. Devido sua intensa vascularização tem ação eficaz no combate á infecções nas feridas de esternotomias e mediastinites, é considerado como uma opção de enxerto eficaz, com relatos raros de complicações (TAVARES et al., 2011)

#### **4.4 Uso de laserterapia na deiscência de FO**

Pinto, et al (2009) realizaram estudo prospectivo que avalia o uso do laser de baixa intensidade como probabilidade terapêutica na deiscência aguda de safenectomia pós-revascularização miocárdica. A laserterapia como descrita pelos autores é uma nova modalidade de terapia utilizada com objetivo de auxiliar no fechamento de feridas por segunda intenção. No estudo os autores relataram um caso de deiscência evoluído no 15º de pós-operatório. De início optaram por tratamento convencional em ambulatório seguindo protocolo da instituição, no 30º dia decidiram iniciar a aplicação de laser após remoção do curativo e limpeza da ferida. As aplicações foram realizadas na borda (intervalo de 2cm), e em toda área da deiscência (0,5cm de distância da pele), os parâmetros utilizados foram:  $\lambda=685$  nm, Fluência=4,5J/cm<sup>2</sup>, P=20mW com seguimento de progresso e profundidade da ferida, sem necessidade de debridamento; após o procedimento a área era recoberta com gaze e atadura. Na primeira semana as aplicações de laser foram realizadas duas vezes com intervalo de 48 horas, na segunda semana foi realizada uma aplicação até a cicatrização total. Como resultado a ferida apresentou tecido de granulação em toda extensão e limite das bordas com redução da fibrina, edema e eritema no local. O processo de dor de acordo com a escala (EVA) tinha pontuação 5 na primeira sessão, nas outras sessões foram nulas. Como conclusão os autores citaram que a laserterapia foi um instrumento atenuante para o fechamento e cicatrização da deiscência pós-safenectomia, tendo como vantagem a produção de

analgesia desde a primeira sessão. É um procedimento não-invasivo, eficiente e seguro, comprovando biomodulação no processo inflamatório, cicatricial, álgico e imunológico.

A terapia com laser de baixa intensidade ou laserterapia é descrita na literatura como um novo método no tratamento de deiscência de ferida operatória. O laser tem função bioestimulante elevando o nível de atividade de células linfocitárias, fagocitose dos macrófagos, presença de tecido de granulação, células epiteliais e reduzindo mediadores inflamatórios. Segundo os autores são dois tipos de laser de alta potência: utilizados em cirurgias para realizar incisão e hemostasia; de baixa potência: é terapêutico promove analgesia local, bioestimulação e propriedades anti-inflamatórias. A principal função do laser é a reparação tecidual com produção de células e aumento da microcirculação local. Ressalta que são necessários estudos sobre o tema e a eficácia (LINS, 2010).

As condutas terapêuticas utilizadas pelos profissionais na deiscência de ferida operatória são fundamentais para o sucesso ou insucesso na cicatrização. A terapia por pressão negativa tem como vantagem sua facilidade de aplicação mostrando ser eficaz e rápida cicatrização, porém o profissional deve ter conhecimento sobre aplicação do produto para evitar possíveis riscos à saúde do paciente. Coberturas como aquapel possui efeito analgésico e cicatrização rápida, demonstrando ser uma opção eficaz no tratamento. Estudos com uso de retalhos demonstraram ser confiável, com excelente cobertura e poucas complicações. Podendo ser primeira escolha de tratamento em diversos tipos de deiscências. O laser de baixa intensidade auxilia no tratamento de deiscência proporcionando angiogênese e contração epitelial. Os profissionais devem ter conhecimento sobre as funcionalidades, vantagens, indicações terapêuticas, riscos e possíveis complicações no uso da laserterapia.

As condutas profissionais abordadas nos estudos envolveram diferentes tipos de tratamento tendo como objetivo proporcionar ao paciente recuperação eficiente com cicatrização da deiscência de FO. A enfermagem assume um importante papel no tratamento de feridas. A resolução do Conselho Federal de Enfermagem (COFEN) nº567/2018, aprova a atuação da equipe de enfermagem nos cuidados aos pacientes com feridas que envolvem a avaliação da ferida, classificação, medidas de prevenção e escolha da conduta terapêutica.

## 5. CONSIDERAÇÕES FINAIS

Os estudos analisados apresentam desfecho satisfatório, poucas complicações e possibilidades terapêuticas diversas para tratamento de deiscência de ferida operatória. Ressalta-se que a equipe multidisciplinar assume importante papel no processo decisório do planejamento das condutas terapêuticas adequadas ao tipo de feridas, cuidados nas reintervenções, orientações e acompanhamento. Percebe-se que as limitações durante as buscas envolveram poucos estudos citando condutas terapêuticas nas deiscência de ferida operatória com população de pacientes adultos e estudos realizados por profissionais de enfermagem. Dessa forma, é importante a complementação teórica acerca do tema deiscência de ferida operatória.

## 6. REFERÊNCIAS BIBLIOGRÁFICAS

BRASIL. Ministério da Saúde. **Terapia por Pressão Subatmosférica (VAC) em Lesões Traumáticas Agudas Extensas**. Relatório de Recomendação da Comissão Nacional de Incorporação de Tecnologias no Sus – Conitec – 112, Brasília-DF, p.01-25, set./2014. Disponível em: [http://conitec.gov.br/images/Artigos\\_Publicacoes/VAC\\_FINAL.pdf](http://conitec.gov.br/images/Artigos_Publicacoes/VAC_FINAL.pdf) . Acesso em: 21 maio 2019.

ANGER, J. et al. **Use of the pectoralis major fasciocutaneous flap in the treatment of post sternotomy dehiscence: a new approach**. Einstein, São Paulo, v. 10, n. 4, p.449-454, dez. 2012. FapUNIFESP (SciELO). <http://dx.doi.org/10.1590/s1679-45082012000400010>. Disponível em: <https://journal.einstein.br/pt-br/article/utilizacao-do-retalho-fasciocutaneo-do-musculo-peitoral-maior-na-deiscencia-de-esternotomia-uma-nova-abordagem/> . Acesso em: 04 abr. 2019.

ARYAN S. **O retalho miocutâneo do músculo peitoral maior. Um retalho versátil para reconstrução da cirurgia plástica e reconstrutiva de cabeça e pescoço**. 1979; 63 : 73-81. Disponível em: [https://www.uclahealth.org/head-neck-surgery/workfiles/Secure/PMCFlap\\_Ariyan79.pdf](https://www.uclahealth.org/head-neck-surgery/workfiles/Secure/PMCFlap_Ariyan79.pdf). Acesso em: 03/06/2019.

BARNEA, Y.; WEISS, J.; GUR, E. **Uma revisão das aplicações do curativo de hidrofibra com prata (Aquacel Ag ® ) no tratamento de feridas**. Ther Clin Risk

Manag, Israel n. 6, p.21-27, fev. 2010. Disponível em: <https://www.ncbi.nlm.nih.gov/pmc/articles/PMC2817785/> . Acesso em: 02 jun. 2019.

BORGES, E.L. et al. **Fatores associados à cicatrização de feridas cirúrgicas complexa mamária e abdominal: estudo de coorte retrospectivo.** Rev. Latino-am. Enfermagem, São Paulo, e2811;24, p.01-10, 2016. DOI: 10.1590/1518-8345.1398.2811. Disponível em: [http://www.scielo.br/pdf/rlae/v24/pt\\_0104-1169-rlae-24-02811.pdf](http://www.scielo.br/pdf/rlae/v24/pt_0104-1169-rlae-24-02811.pdf) . Acesso em: 31 mar. 2018.

BOVILL, E. et al. **Terapia tópica por pressão negativa em feridas: uma revisão de seu papel e diretrizes para seu uso no manejo de feridas agudas.** Int Wound J., Reino Unido, v.05, n. 04, p.511-529, Out/2008. Disponível em: <https://onlinelibrary.wiley.com/doi/full/10.1111/j.1742481X.2008.00437.x#panepcwreference> . Acesso em: 22 maio 2019.

BRITO, J. D. et al. **Manuseio em um estágio de esternotomia infectada com avanço bilateral de flap miocutâneo do peitoral maior.** Revista Brasileira de Cirurgia Cardiovascular, Rio Preto, v. 24, n. 1, p.58-63, mar. 2009. FapUNIFESP (SciELO). <http://dx.doi.org/10.1590/s0102-76382009000100011>. Disponível em: [http://www.scielo.br/scielo.php?script=sci\\_arttext&pid=S0102-76382009000100011](http://www.scielo.br/scielo.php?script=sci_arttext&pid=S0102-76382009000100011) . Acesso em: 02 abr. 2019.

CAMARGO, P. A. B. et al. **Uso de curativo a vácuo como terapia adjuvante na cicatrização de sítio cirúrgico infectado.** Jornal Vascular Brasileiro, [s.l.], v. 15, n. 4, p.312-316, 5 jan. 2017. FapUNIFESP (SciELO). <http://dx.doi.org/10.1590/1677-5449.002816>. Disponível em: [http://www.scielo.br/scielo.php?pid=S1677-54492017005001102&script=sci\\_abstract&tlng=pt](http://www.scielo.br/scielo.php?pid=S1677-54492017005001102&script=sci_abstract&tlng=pt) . Acesso em: 02 abr. 2019.

CARNEIRO F.S.; et al. **Eventos Adversos na Clínica Cirúrgica de um Hospital Universitário: Instrumento de Avaliação da Qualidade.** Rev. enferm. UERJ, Rio de Janeiro, abr/jun 2011; 19(2):204-11. Disponível em: <http://www.facenf.uerj.br/v19n2/v19n2a06.pdf> . Acesso em: 30/04/2018.

CARVALHO D.V.C; BORGES E.L.; **Tratamento Ambulatorial de Pacientes com Ferida Cirúrgica Abdominal e Pélvica.** REME-Rev. Min. Enferm.;15(1): 25-33, jan./mar., 2011. Disponível em: <http://www.reme.org.br/artigo/detalhes/4> . Acesso em: 15/04/2018.

COFEN. conselho Federal de enfermagem. **RESOLUÇÃO COFEN Nº 567/2018**. Regulamenta a Atuação da Equipe de Enfermagem no Cuidado aos Pacientes com Feridas., Brasília-df, 29 janeiro 2018. Disponível em: [http://www.cofen.gov.br/resolucao-cofenno-567-2018\\_60340.html](http://www.cofen.gov.br/resolucao-cofenno-567-2018_60340.html) . Acesso em: 30 jun. 2019.

COSTA, E. A. M.; MOREIRA, L. L.; GUSMÃO, M. E. N.; **Incidência de eventos adversos cirúrgicos em hospital dia**. Rev. Baiana Saúd., Bahia, v. 40, n. 0, p.154-167, set. 2017. Disponível em: <http://pesquisa.bvsalud.org/portal/resource/pt/biblio-859724> . Acesso em: 05 abr. 2018.

DOHERTY GM. **Cirurgia: Diagnóstico e Tratamento**. 13º Edição. Rio de Janeiro: Guanabara Koogan, 2011.

FONSECA-NETO, O.C.L.; VASCONCELOS, R.; MIRIAM, A.L.. **Fatores de risco associados à deiscência aponeurótica no fechamento da parede abdominal**. Abcd. Arquivos Brasileiros de Cirurgia Digestiva, São Paulo, v. 21, n. 1, p.21-24, mar. 2008. FapUNIFESP (SciELO). <http://dx.doi.org/10.1590/s0102-67202008000100005>. Disponível em: [http://www.scielo.br/scielo.php?script=sci\\_abstract&pid=S0102-67202008000100005&lng=en&nrm=iso&tlng=pt](http://www.scielo.br/scielo.php?script=sci_abstract&pid=S0102-67202008000100005&lng=en&nrm=iso&tlng=pt) . Acesso em: 05 jun. 2018.

GALVÃO, T. F.; PANSANI, T. S. A.; HARRAD, D. **Principais itens para relatar Revisões sistemáticas e Meta-análises: A recomendação PRISMA**. Epidemiologia e Serviços de Saúde, Brasília-df, v. 24, n. 2, p.335-342, jun. 2015. Instituto Evandro Chagas. <http://dx.doi.org/10.5123/s1679-49742015000200017>. Disponível em: <http://www.scielo.br/pdf/ress/v24n2/2237-9622-ress-24-02-00335.pdf> . Acesso em: 30 jun. 2019.

GARBEDIAN, S; STERNHEIM, U. M.; BACKSTEIN, D.; **Wound Healing Problems in Total Knee Arthroplasty**. Orthopedics, Canadá, v. 34, n. 9, p.516-518, 09 set. 2011. Disponível em: <https://pdfs.semanticscholar.org/0403/5c35c963c2b98ae960d09803e9c3ac47dadbd.pdf> . Acesso em: 04 jun. 2019.

GONZÁLVEZ, C. R.; ASUAR, M. E. C.; RIBERA, J. J.. **Tratamento de uma ferida cirúrgica perto de uma fístula arteriovenosa com Aquacel Ag ®**. Rev Soc Espm Enferm Nefrol., Espanha, v. 11, n. 03, p.242-245, 03 jul. 2008. Disponível em:

[http://scielo.isciii.es/scielo.php?script=sci\\_arttext&pid=S113913752008000300010&lang=pt#back](http://scielo.isciii.es/scielo.php?script=sci_arttext&pid=S113913752008000300010&lang=pt#back) . Acesso em: 02 jun. 2019.

HELITO C.P., BUENO D.K., GIGLIO P.N., et al. **Terapia com pressão negativa em feridas no tratamento de lesões graves após artroplastia total do joelho.** *Acta ortop. bras.* [online]. 2017, vol.25, n.2, pp.85-88. ISSN 1413-7852. Disponível em: [http://www.scielo.br/scielo.php?pid=S141378522017000200085&script=sci\\_abstract&lng=pt](http://www.scielo.br/scielo.php?pid=S141378522017000200085&script=sci_abstract&lng=pt). Acesso em: 18/03/2019.

JÚNIOR, M. B. et al. **Uso de retalho de músculo peitoral maior para o tratamento de osteomielite de esterno.** *Rev. Bras. Cir. Plást.*, São Paulo, v. 25, n. 3, p.101-102, 2010. Disponível em: <http://www.rbc.org.br/details/677/uso-de-retalho-de-musculo-peitoral-maior-para-o-tratamento-de-osteomielite-de-esterno> . Acesso em: 02 jun. 2019.

LIMA, V.S. et al. **Retalhos miocutâneos de músculo peitoral maior: resultados e complicações em uma série de 116 casos.** *Rev. Bras. Cir. Plást.*, Porto Alegre, v. 25, n. 3, p.484-489, 2010. Disponível em: <http://www.scielo.br/pdf/rbc/v25n3/v25n3a15.pdf> . Acesso em: 04 jun. 2019.

LOHANAE, P.; POTOVAR, Ts. **Aquacel Ag® em Pediatric Burns - uma auditoria prospectiva.** *Ann Burns Desastres de Fogo, Gales*, v. 03, n. 19, p.144-147, 30 set. 2006. Disponível em: <https://www.ncbi.nlm.nih.gov/pmc/articles/PMC3188096/pdf/Ann-Burns-and-Fire-Disasters-19-144.pdf> . Acesso em: 02 jun. 2019.

MARQUES, G. S. et al. **Estudo preliminar sobre registros de deiscência de ferida operatória em um hospital universitário.** *Revista Hospital Universitário Pedro Ernesto*, Rio de Janeiro, v. 15, n. 4; 2017. Universidade de Estado do Rio de Janeiro. <http://dx.doi.org/10.12957/rhupe.2016.31605>. Disponível em: [http://revista.hupe.uerj.br/detalhe\\_artigo.asp?id=633](http://revista.hupe.uerj.br/detalhe_artigo.asp?id=633) . Acesso em: 18 mar. 2019

MARTÍN, R. M. et al. **Herida en cara y cuello tras cirugía por carcinoma.** *Gerokomos* Vol.28 No.3 Barcelona Sep. 2017, Espanha, v. 28, n. 03, p.01-03, set. 2017. Disponível em: [http://scielo.isciii.es/scielo.php?script=sci\\_arttext&pid=S1134-928X2017000300163](http://scielo.isciii.es/scielo.php?script=sci_arttext&pid=S1134-928X2017000300163) . Acesso em: 01 maio 2019.

PÉREZ, A. A.; ROMERO, G. P. M.; AVILA, J. M. J.. **Terapia de presión negativa**

**como alternativa en el manejo de la infección en cirugía de columna.** Coluna/columna, São Paulo, v. 12, n. 4, p.330-333, dez. 2013. FapUNIFESP (SciELO). <http://dx.doi.org/10.1590/s1808-18512013000400015>. Disponível em: [http://www.scielo.br/scielo.php?script=sci\\_arttext&pid=S1808-18512013000400015](http://www.scielo.br/scielo.php?script=sci_arttext&pid=S1808-18512013000400015) . Acesso em: 21 maio 2019.

PÉREZ A. G. et al. **Colgajo de omento para tratamento de dehiscência de herida esternal.** Cirurgia Plástica Ibero-latinoamericana, [s.l.], v. 39, n. 1, p.81-85, mar. 2013. Instituto de Salud Carlos III/BNCS/SciELO Espana. <http://dx.doi.org/10.4321/s0376-78922013000100011>. Disponível em: [http://novo.more.ufsc.br/artigo\\_revista/insere\\_artigo\\_revista](http://novo.more.ufsc.br/artigo_revista/insere_artigo_revista) . Acesso em: 03 abr. 2019.

PINTO, N. C. et al. **Laser de baixa intensidade em deiscência aguda de safenectomia: proposta terapêutica.** Revista Brasileira de Cirurgia Cardiovascular, Rio Preto, v. 24, n. 1, p.88-91, mar. 2009. FapUNIFESP (SciELO). <http://dx.doi.org/10.1590/s0102-76382009000100017>. Disponível em: [http://www.scielo.br/scielo.php?script=sci\\_arttext&pid=S0102-76382009000100017](http://www.scielo.br/scielo.php?script=sci_arttext&pid=S0102-76382009000100017) . Acesso em: 08 abr. 2019.

POZZOBON, L. R.; et al. **Retalhos de rotação para cobertura após artroplastia total de joelho.** Acta Ortop Bras., São Paulo, v. 21, n. 4, p.219-222, 2013. Disponível em: <http://www.scielo.br/pdf/aob/v21n4/07.pdf> . Acesso em: 22 abr. 2019.

SILVA C.G.; CROSSETTI M.G.O.; **Curativos para tratamento de feridas operatórias abdominais: uma revisão sistemática.** Rev Gaúcha Enferm. 2012; 33(3):182-189. Disponível em: <http://www.lume.ufrgs.br/bitstream/handle/10183/85424/000865840.pdf?sequence=1> Acesso em: 01/05/2018.

SOBRAL, F.R.; CAMPOS, C.J.G.. **Utilização de metodologia ativa no ensino e assistência de enfermagem na produção nacional: revisão integrativa.** Revista da Escola de Enfermagem da Usp, São Paulo, v. 46, n. 1, p.208-218, fev. 2012. FapUNIFESP (SciELO). <http://dx.doi.org/10.1590/s0080-62342012000100028>. Disponível em: [http://www.scielo.br/scielo.php?pid=S0080-62342012000100028&script=sci\\_abstract&tlng=pt](http://www.scielo.br/scielo.php?pid=S0080-62342012000100028&script=sci_abstract&tlng=pt) . Acesso em: 02 jun. 2018.

SOUZA, M. T.; SILVA, M. D.; CARVALHO, R.. **Revisão integrativa: o que é e**



**como fazer.** Einstein, Brasil, v. 8, n. 1, p.102-106, 2010. Disponível em: [http://www.scielo.br/pdf/eins/v8n1/pt\\_1679-4508-eins-8-1-0102.pdf](http://www.scielo.br/pdf/eins/v8n1/pt_1679-4508-eins-8-1-0102.pdf) . Acesso em: 04 jun. 2018.

TAVARES, F. M. O. et al. **Retalho de omento: uma alternativa em cirurgia reparadora da parede torácica.** Rev. Bras. Cir. Plást., Bahia, v. 26, n. 2, p.360-365, 2011. Disponível em: <http://www.scielo.br/pdf/rbcp/v26n2/a28v26n2.pdf> . Acesso em: 04 jun. 2019.

TINCANI A.J. et al. **Retalho miocutâneo peitoral maior: nova técnica para sua confecção.** Rev. Bras. Cir. Cabeça Pescoço, São Paulo, v. 35, n. 2, p.113-116, jun. 2006. Disponível em: [https://www.sbcp.org.br/wp-content/uploads/2014/11/2006\\_352-113-116.pdf](https://www.sbcp.org.br/wp-content/uploads/2014/11/2006_352-113-116.pdf) . Acesso em: 04 jun. 2019