UNIVERSIDADE DE BRASÍLIA

FACULDADE DE AGRONOMIA E MEDICINA VETERINÁRIA

Estudo retrospectivo da ocorrência de linfoma nos felinos domésticos atendidos no Hospital Veterinário da UnB entre os anos de 2015-2016

Hiuane Araújo Weber
Orientadora: Profª Christine Souza Martins

BRASÍLIA - DF

DEZEMBRO/2016

HIUANE ARAÚJO WEBER

Estudo retrospectivo da ocorrência de linfoma nos felinos domésticos atendidos no Hospital Veterinário da UnB entre os anos de 2015-2016

Trabalho de conclusão de curso de graduação em Medicina Veterinária apresentado junto à Faculdade de Agronomia e Medicina Veterinária da Universidade de Brasília

Orientadora: Profª Christine Souza Martins

BRASÍLIA - DF

DEZEMBRO/2016

Weber, Hiuane Araújo

Estudo retrospectivo da ocorrência de linfoma nos felinos domésticos atendidos no Hospital Veterinário da UnB entre os anos de 2015-2016. / Hiuane Araújo Weber; orientação de Profª Christine Souza Martins. – Brasília, 2016.

56 p.: il.

Trabalho de conclusão de curso de graduação – Universidade de Brasília/Faculdade de Agronomia e Medicina Veterinária, 2016.

Cessão de Direitos (obrigatória)

Nome do Autor: Hiuane Araújo Weber

Estudo retrospectivo da ocorrência de linfoma nos felinos domésticos atendidos pelo Hospital Veterinário da UnB entre os anos de 2015-2016:

Ano: 2016

É concedida à Universidade de Brasília permissão para reproduzir cópias desta monografia e para emprestar ou vender tais cópias somente para propósitos acadêmicos e científicos. O autor reserva-se a outros direitos de publicação e nenhuma parte desta monografia pode ser reproduzida sem a autorização por escrito do autor.

(Assinatura)

_____

Hiuane Araújo Weber

FOLHA DE APROVAÇÃO

Nome do autor: WEBER, Hiuane Araújo

Título: Estudo retrospectivo da ocorrência de linfoma nos felinos domésticos atendidos pelo Hospital Veterinário da UnB entre os anos de 2015-2016

Trabalho de conclusão do curso de graduação em Medicina Veterinária apresentado junto à Faculdade de Agronomia e Medicina Veterinária da Universidade de Brasília

Aprovado em

Banca Examinadora

Profª Christine Souza Martins Instituição: UnB

Julgamento: _____ Assinatura: _____

Prof. Dr. Jair Duarte da Costa Junior Instituição: UnB

Julgamento: _____ Assinatura: _____

Dra. Sabrina dos Santos Costa Poggiani Instituição: UnB

Julgamento: _____Assinatura: _____

AGRADECIMENTOS

Agradeço à minha mãe, minha avó e ao meu pai por todo apoio emocional, psicológico e financeiro e suporte para que o sonho de ser médica veterinária fosse realizado. Amo você, mãezinha! Esse diploma é nosso!

Aos meus amados e queridos filhos caninos e felinos vivos e que já viraram estrelinha, pela inspiração, apoio durante as noites viradas de estudos e pelo amor incondicional, em especial à Nina, Cherrie, Pulga, Fred, Bruguelo, Snoopy, Dandara, Mickey, Luma, Petisco, Bigode, Piolha, Bebel, Biju, Amora e Snow.

Aos meus amigos de curso (especialmente à Isa, Debinha, Raiane, Tatá, Let, Jana, Estéfany e Gui), que viraram amigos de profissão e da vida: obrigada por todo o apoio, horas de estudos (e de pânico), risadas, choros, desabafos, trabalhos e, principalmente pela alegria e paixão por essa profissão. Tenho certeza que todos serão excelentes profissionais!

Aos meus amigos de infância, pela amizade, desabafos, compreensão nos momentos de ausência e por suportar as minhas conversas “nojentas” sobre os meus estágios, em especial à Babu, Leta, Bia, Téo, Victor e Lude.

À professora Christine Martins, minha orientadora e inspiração na Medicina Felina, pela paciência, conhecimento compartilhado, ensinamentos e amizade.

Aos professores que contribuíram para a minha formação, seja através de estágios, de conversas, de aulas ou de orientação, muito obrigada por tudo e por fazer parte do meu processo de aprendizagem da Medicina Veterinária, em especial ao Professor Marcelo Ismar S. Santana, Professor Jair Costa e Professora Glaucia Bueno Pereira Neto.

Aos veterinários, residentes e funcionários do Hvet-UnB, os quais me ensinaram muito sobre a Clínica Médica apesar da rotina intensa do Hospital Veterinário, desde procedimentos de rotina ao relacionamento com os tutores dos pacientes, durante todo o período de estágio nesses anos de Graduação.

Aos pacientes que passaram e passarão pela a minha vida profissional tão sonhada que acaba de começar.

‘Bichano de Cheshire poderia me dizer, por favor, que caminho devo tomar para ir embora daqui? ’

‘Isso depende muito de para onde quer ir’, respondeu o Gato.

‘Para mim acho que tanto faz...’, disse a menina.

‘Nesse caso, qualquer caminho serve’, afirmou o Gato.

‘... contanto que eu chegue a algum lugar’, completou Alice para se explicar melhor.

‘Ah, mas com certeza você vai chegar, desde que caminhe bastante’

‘Mas não quero me meter com gente louca”, Alice observou.

‘Oh! É inevitável’, disse o Gato; ‘somos todos loucos aqui. Eu sou louco, você é louca. ’

‘Como sabe que sou louca? ’ Perguntou Alice.

‘Só pode ser’, respondeu o Gato, ‘ ou não teria vindo parar aqui. ’

Lewis Carroll

SUMÁRIO

PARTE I – Estudo retrospectivo da ocorrência de linfoma nos felinos domésticos atendidos pelo Hospital Veterinário da UnB

1. **INTRODUÇÃO**.....1
2. **REVISÃO DE LITERATURA**.....2
   - **2.1.** Etiologia e Epidemiologia.....2
   - **2.2.** Classificação.....4
     - **2.2.1.** Classificação anatômica.....5
     - **2.2.2.** Classificação histológica e imunofenotípica.....8
   - **2.3.** Sinais clínicos.....11
     - **2.3.1.** Linfoma multicêntrico.....11
     - **2.3.2.** Linfoma alimentar.....11
     - **2.3.3.** Linfoma mediastínico.....12
     - **2.3.4.** Linfoma extranodal.....12
   - **2.4.** Diagnóstico 14
     - **2.4.1.** Exame físico.....14
     - **2.4.2.** Hemograma e bioquímica sérica.....15
     - **2.4.3.** Exames de imagem.....16
     - **2.4.4.** Avaliação citológica e histopatológica.....16
     - **2.4.5.** Técnicas moleculares.....18
     - **2.4.6.** Estadiamento.....19
   - **2.5.** Tratamento.....20
     - **2.5.1.** Quimioterapia.....21
     - **2.5.2.** Radioterapia.....26
     - **2.5.3.** Tratamento cirúrgico.....27
     - **2.5.4.** Manejo nutricional.....27
   - **2.6.** Prognóstico.....28
3. **OBJETIVO**.....29
4. **MATERIAL E MÉTODOS**.....30
5. **RESULTADOS E DISCUSSÃO**.....31
6. **CONCLUSÃO**.....36
7. **REFERÊNCIAS**.....37

PARTE II - Relatório de Estágio Curricular

1.INTRODUÇÃO.....44

2. HOSPITAL DE CLÍNICAS VETERINÁRIAS DA UFRGS.....45

2.1. Atividades desenvolvidas.....45

2.2. Casuística.....46

2.3. Comentários e Sugestões.....50

3. HOSPITAL VETERINÁRIO DE PEQUENOS ANIMAIS – UnB.....51

3.1. Atividades desenvolvidas.....51

3.2. Casuística.....52

3.3. Comentários e Sugestões.....55

4. CONCLUSÃO.....55

LISTA DE TABELAS

PARTE I

Tabela 1 – Classificação NCIWF para linfomas.....9
Tabela 2 - Classificação histológica dos tumores hematopoiéticos nos animais domésticos da OMS.....10
Tabela 3 - Sinais clínicos do linfoma extranodal.....13
Tabela 4 - Sistema de estadiamento clínico para o linfoma felino.....19
Tabela 5 – Protocolo de indução quimioterápica.....23
Tabela 6 – Protocolo de Madison-Wisconsin.....24
Tabela 7 – Protocolo COP.....25
Tabela 8 - Protocolo de resgate.....26
Tabela 9 - Frequências absoluta e relativa dos tipos de linfoma observados nos felinos atendidos em 2015 e 2016.....33

PARTE II

HOSPITAL DE CLÍNICAS VETERINÁRIAS DA UFRGS
Quadro 1: Relação de suspeitas clínicas e diagnósticos nos pacientes caninos atendidos durante o período de estágio.....46
Quadro 2: Relação de suspeitas clínicas e diagnósticos nos pacientes felinos atendidos durante o período de estágio.....48
HOSPITAL VETERINÁRIO DE PEQUENOS ANIMAIS – UnB
Quadro 3: Relação de suspeitas clínicas e diagnósticos nos pacientes caninos atendidos durante o período de estágio.....53
Quadro 4: Relação de suspeitas clínicas e diagnósticos nos pacientes felinos atendidos durante o período de estágio.....54

Estudo retrospectivo da ocorrência de linfoma nos felinos domésticos atendidos pelo Hospital Veterinário da UnB entre os anos de 2015-2016

RESUMO

O câncer é atualmente a principal causa de morte nos animais de companhia, sendo responsável por 32% dos óbitos em felinos domésticos. O linfoma é a neoplasia mais comum em gatos, sendo um terço de todas as neoplasias felinas e 90% de todas as neoplasias hematopoiéticas nessa espécie. Ele se inicia no tecido linfoide e pode envolver qualquer órgão ou tecido. O presente estudo teve como objetivo a análise quantitativa dos casos de linfoma nos gatos atendidos no Hospital Veterinário da UnB no período de janeiro de 2015 a setembro de 2016 e sua associação do local anatômico com idade, sexo, presença ou não de infecção pelo vírus da leucemia felina, além do sucesso da terapia quimioterápica e óbito do paciente, por meio do levantamento de dados dos prontuários médicos. Do total de atendimentos realizados, 32 pacientes foram diagnosticados com algum tipo de linfoma felino. Deste total, 12 pacientes eram fêmeas e 20 machos; sendo que 28% das fêmeas obtiveram resultado positivo para o antígeno da FeLV e 43% dos machos eram positivos. A maioria predominante dos pacientes, 25 animais, pertencia ao grupo jovem e apenas 7 felinos eram do grupo adulto. 95% dos jovens deste estudo eram FeLV positivos e 66% dos adultos eram FeLV negativos. O tipo de linfoma mais frequente foi o mediastínico, seguido pelo extranodal (medular e renal), alimentar e multicêntrico. Todos os animais com linfoma alimentar eram adultos FeLV negativos; os que apresentaram linfoma extranodal (medular e renal) eram jovens FeLV positivos. 85% dos pacientes jovens com linfoma mediastínico eram FeLV positivos e todos os com linfoma multicêntrico, FeLV negativo. Em relação a realização do tratamento quimioterápico destes pacientes, 59% realizou a quimioterapia através da utilização do protocolo de Madison- Wisconsin, sendo que 37% dos animais estava clinicamente bem e sem recidiva do linfoma até o momento deste estudo. O restante dos felinos veio a óbito, foi submetido a eutanásia ou o tutor não tinha condições financeiras de realizar o tratamento do animal. Com esse estudo, foi possível observar uma alta prevalência de felinos jovens FeLV positivos com linfoma, o que poderia ser evitado com a vacinação e teste dos animais para FeLV precoce, separação dos infectados e maior difusão de informações sobre esse vírus para os tutores de felinos domésticos.

Palavras-chave: neoplasia, felino, FeLV

ABSTRACT

Cancer is currently the leading cause of death in companion animals, accounting for 32% of deaths in domestic cats. Lymphoma is the most common neoplasia in cats, one third of feline neoplasms and 90% of all feline hematopoietic neoplasms. It starts in the lymphoid tissue and can involve any organ or tissue. The present study had the objective to make a quantitative analysis of cases of feline lymphoma in cats treated at the Hospital Veterinário da UnB from January 2015 to September 2016 and its association of the anatomical site with age, sex, presence of feline leukemia virus infection, as well as the success with chemotherapy treatment, and

patient death, through the collection of data from medical records. Of the total number of visits performed by the Feline Clinic of Hvet, 32 patients were diagnosed with some type of feline lymphoma. Of this total, 12 patients were female and 20 were male; 28% of females tested positive for FeLV antigen and 43% of males tested positive. The majority of patients, 25 animals, belonged were young and only 7 cats belonged to the adult group. 95% of the youngsters in this study were FeLV positive and 66% of the adults were FeLV negative. The most frequent type of lymphoma was the mediastinal one, followed by extranodal (medular and renal), alimentary and multicentric. All animals with alimentary lymphoma were FeLV negative adults; those with extranodal lymphoma (spinal and renal) were young FeLV positive. 85% of the young patients with mediastinal lymphoma were FeLV positive and all with multicenter lymphoma, FeLV negative. Regarding the chemotherapy treatment of these patients, 59% underwent chemotherapy using the Madison-Wisconsin protocol, with 37% of the animals being clinically well and without lymphoma recurrence at the time of the study. The remaining patients died,underwent euthanasia or the owner did not have financial conditions to carry out the treatment. With this study, it was possible to observe a high prevalence of young FeLV-positive cats with lymphoma, which could be avoided by vaccination and testing of animals for early FeLV infection, separation of the infected and greater diffusion of information about this virus for cat owners.

Keywords: neoplasia, feline, FeLV

PARTE I

Estudo retrospectivo da ocorrência de linfoma nos felinos domésticos atendidos no Hospital Veterinário da UnB entre os anos de 2015-2016

1. INTRODUÇÃO

O câncer é atualmente a principal causa de morte nos animais de companhia, sendo responsável por 32% dos óbitos em felinos domésticos. A prevalência dessa doença aumentou nos últimos anos devido a diversos fatores, entre eles está o aumento da expectativa de vida dos felinos domésticos. Isso está relacionado com uma medicina preventiva praticada, melhoria da nutrição destes pacientes e ao melhor diagnóstico, controle e prevenção de doenças infecciosas (WITHROW, 2007).

Além disso, o felino doméstico é considerado como um membro da família, o que também contribui para uma crescente procura por atendimentos médicos veterinários pelos tutores. Portanto, o médico veterinário deve sempre exercer seu papel levando informações, promovendo o bem-estar animal, a prevenção de doenças e saúde desses pacientes.

O linfoma (linfoma maligno ou linfossarcoma) é a neoplasia mais comum em gatos, sendo um terço de todas as neoplasias felinas e 90% de todas as neoplasias hematopoiéticas dos felinos. Ele se inicia no tecido linfoide e pode envolver qualquer órgão ou tecido (SCHMIDT e CRYSTAL, 2011). Trata-se de uma doença heterogênea com diversos sinais clínicos e respostas à terapia. A genética do paciente associada com sua imunocompetência, localização e subtipo morfológico de linfoma contribuem para essa heterogeneidade e seu prognóstico (BURKHARD, 2013).

O presente estudo teve como objetivo a análise quantitativa dos casos de linfoma felino nos felinos domésticos atendidos no Hospital Veterinário da UnB e sua associação do tipo de linfoma em relação à sua forma anatômica com idade, sexo e presença ou não de infecção pelo vírus da leucemia felina, no período de janeiro de 2015 a setembro de 2016, por meio do levantamento de dados acerca da idade, sexo, resultado do teste ELISA para o antígeno do vírus da leucemia felina, sintomatologia clínica, suspeita de linfoma, realização de quimioterapia e óbito ou não do paciente.

2. REVISÃO DE LITERATURA

2.1. Etiologia e Epidemiologia:

A etiologia do linfoma é multifatorial, uma vez que vários fatores podem exercer influência no desenvolvimento dessa neoplasia. A exposição a fumo de tabaco, os vírus da leucemia felina e da imunodeficiência felina, além da imunocompetência do organismo e associação com estado crônico de inflamação e presença de *Helicobacter spp* são alguns desses fatores (WOOLDRIGE et al, 2002; BRIDGEFORD et al, 2008; SCHMIDT & CRYSTAL, 2011).

Bertone et al (2002) comprovaram que gatos que tiveram qualquer exposição à fumaça de tabaco possuem 2,4 vezes mais risco de desenvolver linfoma do que aqueles que vivem em ambientes de não-fumantes. Já gatos com mais de 5 anos de exposição, apresentam 3,2 vezes mais risco. Isso se deve ao fato dos felinos inalarem a fumaça e de ingerirem as partículas do tabaco que se depositam no pelo durante o "*grooming"*. Diversos componentes da fumaça do tabaco são carcinogênicos para o tecido linfoide e podem causar mutações nos precursores dos linfócitos, resultando no linfoma.

O vírus da leucemia felina (FeLV) tem a capacidade de danificar a função normal de proto-oncogenes através da inserção de elementos virais, dando origem a oncogenes. Gatos infectados com FeLV têm um risco 62 vezes maior de desenvolver linfoma, enquanto que animais infectados com o vírus da imunodeficiência felina (FIV) o risco é 6 vezes maior e para a infecção por ambos os vírus o risco é 77 vezes maior de desenvolver linfoma quando comparados com gatos não infectados (SHELTON et al, 1990; ABRAMO et al, 1994; CALLANAN et al, 1996). O vírus da leucemia felina costuma induzir linfomas de linfócitos T (ELLIS et al, 1996). As formas mais comuns são a multicêntrica e a mediastínica, porém, as formas medular, renal, ocular e outras também são reportadas em felinos infectados com o FeLV (BEATTY et al, 2014).

No passado em países desenvolvidos, gatos jovens a de meia-idade (média 7 anos) eram mais comumente diagnosticados com linfoma, mas

recentemente estudos mostraram que o linfoma é uma doença mais encontrada em animais idosos (acima de 11 anos) (MEICHNER et al, 2012). Isso é resultado da menor prevalência de gatos com infecção progressiva de FeLV como fator contribuinte do linfoma, já que gatos FeLV positivos com linfoma associado são, em sua maioria, mais novos que gatos negativos com linfoma. Além disso, melhorias no diagnóstico médico veterinário, o acesso a especialistas e o aumento da preocupação dos tutores em levar seus animais ao veterinário, contribuíram para um aumento considerável de gatos mais velhos indo ao médico e com diagnóstico de linfoma (MATIZ, 2016).

Quando o linfoma é causado pelo FeLV, normalmente está associado com infecção progressiva. Entretanto, infecções regressivas também podem estar envolvidas na formação tumoral e a prevalência do linfoma causado pelo FeLV pode ser maior do que o indicado no teste sanguíneo de antígeno convencional. DNA proviral do vírus já foi detectado em linfomas de gatos FeLV negativos e linfomas já ocorreram em gatos de laboratório negativos para antígeno de FeLV previamente infectados. Isso sugere que o vírus pode estar associado com uma proporção maior de linfomas do que o esperado. (JACKSON et al, 1993).

A infecção pelo vírus da imunodeficiência felina também pode aumentar a incidência de linfoma nos felinos. Suspeita-se que o FIV tem papel indireto na formação do linfoma, devido ao fato deste ser um provírus que é ocasionalmente detectado em células tumorais (; WANG, et al, 2001; BEATTY et al, 2002). Gatos infectados com FIV costumam ter linfomas de linfócitos B (ABRAMO, 1994). Mecanismos indiretos que podem levar ao desenvolvimento do linfoma pela FIV incluem a imunossupressão sistêmica mediada por células em relação a imunidade humoral e a hiperplasia crônica dos linfócitos B (ENDO et al, 1997; BEATTY et al, 2002).

Alguns autores sugerem uma associação entre o linfoma felino e o estado de inflamação crônica, tal como a doença inflamatória intestinal, embora ainda não haja comprovação (WOOLDRIGE et al, 2002; VAIL, 2007; BRYAN, 2010; BARRS, 2012). Em pacientes humanos, a progressão da doença inflamatória intestinal para linfoma, como ocorre na doença celíaca crônica é bem documentada. Em felinos domésticos, alguns estudos

descrevem a doença inflamatória intestinal prévia ou concomitante ao linfoma, sendo em 33,3% a 60% dos casos. Além disso, a descrição da enterite linfoplasmocítica em outras partes do intestino acometido pelo linfoma linfocítico sugere o aparecimento de linfoma em um cenário inflamatório do intestino (CARRERAS et al, 2003; MOORE et al, 2005; ROCCABIANCA et al, 2006; BRISCOE et al, 2011).

A presença de infecção por *Helicobacter spp* também já foi associada com o surgimento de linfomas em felinos domésticos; colocando a hipótese destes agentes infecciosos como uma das causas desta neoplasia. No entanto, mais estudos são necessários para definir melhor o papel do *Helicobacter spp*. como causa, fator exacerbador ou apenas coincidência na gênese de linfoma gástrico nos gatos (BRIDGEFORD et al., 2008).

A idade média dos casos de linfoma felino é 11 anos, porém animais entre 1 ano e 16 anos de idade também podem apresentar essa neoplasia (VEZZALI et al, 2010). Há também uma referência de apresentação bimodal com um pico aos 2 anos de idade (correspondente, na sua maioria, a gatos infectados com o FeLV) e outro aproximadamente entre os 10 e os 12 anos (COUTO, 2009). Um estudo australiano refere que o linfoma ocorre em uma maior representação na raça siamesa/oriental, isso também foi observado no estudo norte-americano de Louwerens et al. (2005), e de felinos machos (GABOR et al, 1998).

A forma mediastínica ocorre mais em gatos jovens e infectados com o FeLV, enquanto a forma intestinal está associada a gatos mais velhos e não infectados com o FeLV (VAIL, 2007; TAYLOR et al., 2009). Atualmente em países desenvolvidos, a forma alimentar é considerada a mais comum (MICHEL & SORENMO, 2008), seguida da mediastínica e multicêntrica.

2.2. Classificação:

O linfoma pode ser classificado quanto a sua forma anatômica e quanto ao seu imunofenotipo e tipo histológico.

2.2.1. Classificação anatômica:

As quatro principais localizações anatômicas do linfoma são: multicêntrica (linfoadenopatia com envolvimento do baço, fígado e/ou a medula óssea), alimentar (tumores gastrintestinais com envolvimento do linfonodo associado), mediastínica (tumores solitários no mediastino cranial) e extranodal ou sem classificação (linfomas que afetam os olhos, pele, cavidade nasal, sistema nervoso central e outros locais extranodais) (COUTO, 2001).

O linfoma multicêntrico é normalmente caracterizado pela linfoadenopatia generalizada associada ou não com hepatomegalia, esplenomegalia e lesões extranodais oculares, cutâneas, renais e neuronais. Os linfonodos afetados costumam estar aumentados, cerca de 5 a 15 vezes o tamanho normal, indolores e móveis (COUTO, 2009). O fígado quando infiltrado, encontra-se na maioria dos casos associado a alguma forma gastrintestinal, porém é descrita a infiltração exclusiva do fígado (pouco frequente) (MATIZ, 2016).

O linfoma alimentar caracteriza-se pelo acometimento de órgãos do trato gastrintestinal, podendo ter ou não envolvimento de linfonodos mesentéricos. Alguns autores incluem nessa classificação órgãos como pâncreas, fígado e baço, enquanto outros agrupam esses dois últimos órgãos no linfoma multicêntrico. As regiões do trato gastrintestinal comumente mais acometidas são a porção de jejuno e íleo e a transição íleo-ceco-cólica (WILSON, 2008; BEATTY, 2012). Este pode estar presente sob a forma de massa isolada ou difusa infiltrativa em áreas extensas, podendo atingir a camada muscular e submucosa, resultando num espessamento e oclusão intestinal parcial ou total (VAIL, 2007; ARGYLE, 2008).

A forma alimentar do linfoma é considerada a mais comum no gato e representa entre 31% a 52,1% de todos os linfomas felinos (CESARI et al, 2009; VEZZALI et al., 2010). Dois terços a três quartos dos casos desse tipo de linfoma registrados são de linfócitos B. A maioria dos casos ocorre em animais geriátricos (idade média de 12 anos) e poucos estão associados a

infecção pelo FIV (POHLMAN et al, 2009), existindo, no entanto, exceções. O linfoma digestivo de baixo grau é considerado uma doença indolente com os mesmos sinais que a doença inflamatória intestinal e que ocorre em gatos domésticos geriátricos (LINGARD et al., 2009).

A forma mediastínica é a segunda mais comum na espécie felina, representando cerca de 10-20% de todos os casos de linfoma (VAIL, 2013). Ocorre mais comumente em jovens entre os 2 e 4 anos, FeLV positivos e surge acompanhado de alterações fenotípicas dos linfócitos T. Esta forma de linfoma afeta geralmente o timo e os linfonodos mediastínicos e esternais, e na maioria dos casos o linfoma confina-se ao mediastino. É comum o desenvolvimento de efusão pleural, no entanto, a hipercalcemia é bastante rara (VAIL, 2013).

O linfoma extranodal pode desenvolver-se na cavidade nasal, nos rins, olhos, espaço retrobulbar, no sistema nervoso central, pele, laringe, faringe e pulmões (MOORE, 2013).

O linfoma nasal é o mais frequente das apresentações extranodais (incluindo o nasofaringeo e o sinonasal) (TAYLOR et al, 2009; VAIL, 2013). Normalmente este tipo de linfoma é bem delimitado, no entanto, em 20% dos casos há metástase para outros locais, como o sistema nervoso central (SNC) (LITTLE et al, 2007). Ocorre geralmente em gatos idosos (9 a 12 anos), FeLV/FIV negativos e cerca de ¾ dos casos têm origem nos linfócitos B. Todavia, imunofenótipos malignos de linfócitos T e de linfócitos B ou T podem ser encontrados em aproximadamente 10% a 15% dos casos (LITTLE et al, 2007; HANEY, 2009; TAYLOR et al, 2009). A raça Siamesa é a mais predisposta, tendo-se também verificado uma maior proporção de casos nos machos (HANEY, 2009). Histologicamente, a maioria dos linfomas nasais apresenta um grau de malignidade de intermediário a alto (LITTLE et al, 2007; HANEY, 2009; VAIL, 2013).

Gatos com linfoma renal geralmente são mais velhos e FeLV negativos; esta é a segunda forma extranodal mais frequente nos felinos. O envolvimento renal é bilateral e é incomum ter linfoma renal sem o comprometimento de outro órgão ou sistema associado. Um estudo de Garbor et al (1998) concluíram que somente 26% dos felinos estudados

possuíam o linfoma exclusivamente renal. Dos 20 entre 50 gatos estudados, os outros sítios de linfoma eram localizados na cavidade abdominal (nódulos mesentéricos isolados ou envolvimento hepático, esplênico ou do trato gastrintestinal). A idade média de diagnóstico é 7,5 anos, porém, cerca de 6% dos linfomas renais ocorre em gatos com menos de 1 ano de idade (LITTLE et al, 2007; TAYLOR et al, 2009; VAIL, 2013). A maioria dos casos não está associada a FeLV/FIV. Não obstante, estudos recentes mostram que cerca de 25% dos casos são FeLV positivos, e a maioria apresenta um imunofenótipo alterado de linfócitos B (VAIL, 2013). A extensão do linfoma renal para o SNC é frequente e ocorre em 40% a 50% de gatos tratados (VAIL, 2013).

O linfoma ocular é raro no gato, foram identificados 5 em 110 casos de linfoma extranodal (TAYLOR et al, 2009; VAIL, 2013), podendo ser unilateral ou bilateral e pode preceder doença sistêmica em alguns casos. É mais comum estar associado com linfoma multicêntrico. O envolvimento ocular pode se estender e afetar o espaço retrobulbar, causando exoftalmia (MOORE, 2013).

O linfoma do SNC, nos gatos, apresenta uma frequência relativa de 3% (VAIL, 2013). De acordo com a sua origem, pode ser intracraniano, medular ou misto, sendo mais comum o medular. Pode ser primário, mas na maioria dos casos (cerca de 80%) resulta de metastização do linfoma multicêntrico (VAIL, 2013). Ocorre tanto em locais intradurais como extradurais, em animais mais velhos e FeLV-negativos, contrariamente ao passado nos países desenvolvidos, em que era mais comum a incidência de linfoma extradural no canal medular e em gatos FeLV-positivos. Podem estar envolvidas múltiplas regiões da medula espinhal e encéfalo. É comum, nestes pacientes, o envolvimento de outros órgãos e medula óssea (VAIL, 2007).

Geralmente, o linfoma cutâneo é primário, surge em animais geriátricos (10 a 12 anos), frequentemente FeLV-negativos. Esta apresentação pode ser solitária ou generalizada. Existem duas formas distintas de linfoma cutâneo: epiteliotrópica, composta por linfócitos T, e não-epiteliotrópica, usualmente composta por linfócitos B (VAIL, 2007).

No gato, o linfoma laríngeo representa cerca de 11% de todas as doenças laríngeas. Num estudo, 10% de 110 casos de linfoma extranodal tratavam-se de casos de linfoma laríngeo (TAYLOR, 2009). Ocorre em gatos geriátricos (média de idade de 9 anos), não está associado à infeção pelo FeLV e pode ser solitário ou ocorrer como uma localização da forma multicêntrica (VAIL, 2013).

2.2.2. Classificação imunofenotípica e histológica:

Existem diversos sistemas de classificação histológica dos linfomas. Os mais utilizados nos linfomas dos felinos domésticos são os sistemas do *National Cancer Institute Working Formulation* (NCIWF), da *Revised European American Lymphoma* (REAL) e da Organização Mundial de Saúde (OMS). Não existe um consenso quanto a um modelo único de classificação (SATO et al, 2014).

A classificação do NCIWF (Tabela 1) é baseada na apresentação morfológica, agrupando os linfomas em três graus de malignidade: baixo, intermediário e alto, de acordo com sua progressão natural (VAIL, 2007). Os linfomas de baixo grau são formados por células pequenas com baixo índice mitótico, que normalmente progridem lentamente. No entanto, apesar de serem menos responsivos à quimioterapia, comparativamente aos linfomas de alto grau de malignidade, estão associados a tempos de sobrevivência maiores (VAIL, 2013). A remissão da neoplasia pode ser alcançada passadas várias semanas ou pode não chegar a ser completa. Por outro lado, os linfomas de alto grau de malignidade apresentam um índice mitótico elevado e respondem positivamente à quimioterapia (VAIL, 2013). Linfomas com estes graus de malignidade mostram uma rápida progressão, acabando por causar a morte do animal se nenhuma terapia efetiva for rapidamente realizada. Estes tumores respondem rapidamente à quimioterapia e normalmente mostram uma remissão completa. O grande problema com os linfomas de alto grau é que podem desenvolver facilmente resistência quimioterápica devido ao seu elevado potencial para o aparecimento de

mutações que favorecem a sobrevivência de células com elevado índice mitótico (VAIL, 2013).

TABELA 1- Classificação NCIWF para linfomas

Baixo grau	Grau intermediário	Alto grau
Linfoma linfocítico de pequenas células	Linfoma folicular de grandes células	Linfoma imunoblástico de grandes células
Linfoma folicular de pequenas células	Linfoma difuso de pequenas células	Linfoma linfoblástico
Linfoma folicular misto de pequenas e grandes células	Linfoma difuso misto de pequenas e grandes células	Linfoma de células pequenas não clivadas (tipo *Burkitt* e não *Burkitt*)
	Linfoma difuso de grandes células	

Fonte: *National Cancer Institute Sponsored Study of Non-Hodgkin's Lymphomas*, 1982.

Já o sistema de classificação REAL é baseado nas características morfológicas, imunológicas e genéticas (LU, 2005). Ele foi desenvolvido por hematopatologistas dos EUA, Europa e Ásia em 1994 no International Lymphoma Study Group. O sistema da OMS tem um esquema de classificação histológica que usa o sistema REAL como base para definir categorias histológicas de tumores hematopoiéticos e linfóides em animais domésticos. Ele incorpora critérios anatômicos, histológicos e imunofenotípicos com o objetivo de obter um diagnóstico assertivo das doenças neoplásicas (VAIL, 2007). Segundo este sistema, as neoplasias são divididas conforme a sua origem imunofenotípica em linfócitos B ou em linfócitos T/células "natural killers" e posteriormente estratificadas em

neoplasias de células precursoras ou de células maduras (como indicado na Tabela 2) (VAIL, 2007).

TABELA 2 – Classificação histológica dos tumores hematopoiéticos nos animais domésticos da OMS

Neoplasias linfoides das células B	Neoplasias linfoides das células T
Neoplasia das células B precursoras: • Leucemia/ linfoma linfoblástico de linfócitos B	**Neoplasia das células T e NK precursoras:** • Leucemia/ linfoma linfoblástico de linfócitos T

Neoplasia de células B maduras:
• Leucemia/linfoma linfocítico crônico de linfócitos B
• Linfoma linfocítico de tipo intermédio de linfócitos B
• Linfoma linfoplasmocítico
• Linfomas foliculares:
  ○ Linfoma das células do manto
  ○ Linfoma folicular de células centrais do tipo I,II ou III
  ○ Linfoma nodal da zona marginal
  ○ Linfoma esplênico da zona marginal
• Linfoma extranodal da zona marginal do tecido linfoide associado às mucosas (MALT)
• Leucemia de “hairy cells”
• Tumores plasmocíticos:
  ○ Plasmocitoma indolente
  ○ Plasmocitoma anaplásico
  ○ Mieloma de células plasmáticas
• Linfomas de linfócitos B grandes:
  ○ Linfoma de linfócitos B rico em linfócitos T
  ○ Linfoma imunoblástico de células grandes
  ○ Linfoma difuso de linfócitos B grandes
	Neoplasia de células T/NK maduras:
	• Distúrbios linfoproliferativos de células grandes e granulares:
	  ○ Leucemia linfocítica crônica de linfócitos T
	  ○ Linfoma/ leucemia linfoproliferativa de linfócitos T grandes granulares
	  ○ Leucemia linfocítica crônica de célula NK
	• Neoplasias cutâneas de linfócitos T:
	  ○ Linfoma cutâneo epiteliotrópico
	  ○ Linfoma cutâneo não-epiteliotrópico
	• Linfoma de linfócitos T extranodal/periférico:
	  ○ Do tipo linfoide misto
	  ○ Do tipo inflamatório misto
	• Linfoma/ leucemia de células adultas tipo linfócitos T
	• Linfoma angioimunoblástico
	• Linfoma angiotrópico:
	  ○ Angiocêntrico
	  ○ Angioinvasivo
	• Linfoma intestinal de linfócitos T
	• Linfoma anaplásico de células grandes

○ Linfoma tímico de linfócitos B (mediastínico) ○ Linfoma intravascular de linfócitos B grandes • Linfoma de linfócitos B de alto grau de tipo Burkitt	

Fonte: VALLI et al, 2002.

2.3 Sinais clínicos

Os sinais clínicos associados a presença de linfoma dependem da sua forma anatômica e extensão da doença, o que os torna extremamente variáveis entre si.

2.3.1. Linfoma multicêntrico

Pacientes com esse tipo de linfoma podem apresentar sinais clínicos variados e os animais normalmente estão deprimidos e letárgicos. Linfadenopatia periférica é uma apresentação pouco comum nos felinos domésticos; mas quando ocorre, pode levar a obstruções mecânicas, resultando em edemas, dispneia e tosse. Perda de peso, anorexia e letargia também podem aparecer. Ao exame físico, o médico veterinário pode encontrar linfoadenopatia generalizada, associada ou não com hepatomegalia, esplenomegalia e lesões extranodais oculares, cutâneas, renais e neuronais (COUTO, 2001).

2.3.2. Linfoma alimentar

Os sinais clínicos do linfoma alimentar variam dependendo do tipo histopatológico e órgão acometido, porém a maior parte apresenta sinais de perda de peso, vômitos, diarreia e anorexia. No linfoma de baixo grau, a duração desses sinais é prolongada, demorando meses antes de ser diagnosticado. Já o linfoma de alto grau diferencia-se devido a rápida

evolução dos sinais gastrintestinais – vômitos, diarreia, anorexia aguda, perda de peso e icterícia. Nesses casos, até 80% dos pacientes podem ter massa abdominal palpável e hepatomegalia, enquanto que a infiltração difusa da parede intestinal em casos de linfoma de baixo grau é percebida como espessamento das alças intestinais (MATIZ, 2016).

Cerca de 10% dos pacientes pode apresentar polidipsia e poliúria devido a hipercalcemia causada como síndrome paraneoplásica. Hipoglicemia e hipoalbuminemia com aumento da globulina são alterações descritas em alguns estudos (MATIZ, 2016).

2.3.3. Linfoma mediastínico

Gatos com linfoma mediastínico apresentam como sinais clínicos dispneia, taquipneia, diminuição da compressibilidade torácica, regurgitação, disfagia, tosse, anorexia, perda de peso. Raramente observa-se síndrome de Horner, por compressão periférica do nervo simpático, ou edema no pescoço por compressão da veia cava cranial (VAIL, 2013).

A regurgitação e a tosse são desencadeadas pela compressão do trato respiratório e trato digestivo superior devido ao aumento do tamanho dos linfonodos mediastinais e esternais. A dispneia em repouso e a taquipneia estão associadas com efusão pleural e/ou à presença de massa intratorácica ocupando o espaço mediastinal cranial. Os achados na ausculta torácica são o abafamento dos sons pulmonares e cardíacos (VAIL, 2007).

Em condições crônicas descompensadas, os gatos apresentam um padrão respiratório restritivo pela diminuição da capacidade de expansão pulmonar, além de cianose, ortopneia e/ou respiração oral (MATIZ, 2016).

2.3.4. Linfoma extranodal

De acordo com órgão comprometido pelo linfoma extranodal, haverá um conjunto de sinais clínicos associados. De maneira geral, todos os gatos

com linfoma independentemente do tipo histológico, apresentam sinais inespecíficos como anorexia, letargia, depressão e perda de peso. Na tabela 3 estão resumidos os sinais clínicos de acordo com tipo de linfoma. Em relação ao linfoma nasal, os sinais clínicos podem ser confundidos com quadros inflamatórios crônicos do trato respiratório superior (rinite crônica) (MATIZ, 2016).

A renomegalia pode ser palpada no exame físico no linfoma renal. Os sinais típicos de doença renal também costumam estar associados a esse quadro (MATIZ, 2016).

As convulsões não costumam ser descritas como parte das manifestações clinicas do linfoma neural. Entretanto, o linfoma medular apresenta rápida evolução, evidenciando-se extensão dos sinais ao longo da medula (MATIZ, 2016).

O linfoma cutâneo apresenta diferentes sinais clínicos, desde lesões eritematosas com alopecia e descamação a nódulos ulcerados pelo corpo inteiro (MATIZ, 2016).

TABELA 3 - Sinais clínicos do linfoma extranodal felino

Tipo de linfoma extranodal	Sinais clínicos
Linfoma nasal/paranasal	Secreção nasal, espirros, epistaxe, estridor/estertor, deformidade facial, epífora, tosse
Linfoma renal	Renomegalia, anorexia, perda de peso, poliúria/polidipsia
Linfoma neural intracraniano	Anorexia/letargia, ataxia, alteração do comportamento, amaurose
Linfoma medular	Paresia/paraplegia, ataxia, dor espinhal
Linfoma laríngeo	Dispneia, disfonia, estridor

Linfoma cutâneo	Placa eritematosa, alopecia, descamação, nódulos, placas ulceradas
Linfoma ocular	Uveíte, massa na íris, glaucoma, prolapso de terceira pálpebra, exoftalmia

Fonte: Matiz, 2016.

2.4. Diagnóstico

A avaliação diagnóstica deve incluir o exame físico completo, hemograma, perfil bioquímico sérico, testes de FeLV e FIV e urinálise (VAIL, 2013). Devem ainda ser realizados exames complementares de imagem (ultrassonografia abdominal, radiografia torácica e abdominal), aspiração/citologia de medula óssea (BERGMAN, 2007) ou de outros tecidos afetados para obtenção de um diagnóstico definitivo e estadiamento da doença (VAIL, 2013).

2.4.1. Exame físico

O exame físico deve ser sempre completo e deve fazer parte da abordagem diagnóstica de qualquer doença. No linfoma felino, pode-se observar baixo índice de escore de condição corporal do animal e linfoadenomegalia (MOORE, 2009; VAIL, 2010).

As mucosas visíveis podem estar pálidas, ictéricas, com petéquias ou com úlceras urêmicas, indicando respectivamente anemia, doença hepática trombocitopenia e doença renal (COUTO, 2009).

A palpação abdominal pode revelar um aumento da espessura das alças intestinais, a presença de massa, linfoadenopatia mesentérica e organomegalia (VAIL, 2013).

Um tórax com baixa compressibilidade associado com abafamento dos sons cardíacos e pulmonares podem ser indicativos de presença de massa mediastínica ou efusão pleural (MOORE, 2009).

2.4.2. Hemograma e bioquímica sérica

Os felinos devem ser testados para FIV e FeLV e devem ser submetidos a exames de hemograma e bioquímica sérica tanto para auxiliar no estadiamento da doença, para estabelecer um registro dos dados hematológicos iniciais do animal quanto para comparação com as análises futuras e avaliação do grau de mielosupressão induzido pelo tratamento (COUTO, 2001).

O hemograma pode estar normal ou indicar a presença de anemia, normalmente normocítica normocrômica arregenerativa, associada com doença crônica. Ás vezes é uma anemia regenerativa indicativa de perda de sangue ou hemólise. Quando há mielofitise, a anemia é acompanhada por trombocitopenia e leucopenia. Em animais com evidência de hemorragia, além de realizar uma contagem de plaquetas, deve-se fazer contagem de reticulócitos e testes de coagulação (VAIL, 2013).

As alterações bioquímicas de pacientes com linfoma refletem os órgãos afetados, embora não sejam específicas para o diagnóstico. A hipoproteinemia é um sinal comum em animais com linfoma alimentar. Aumento dos níveis séricos de creatinina e ureia pode ocorrer secundariamente à infiltração da neoplasia renal, à nefrose ou à desidratação. Uma elevação das enzimas hepáticas associada ou não com hiperbilirrubinemia pode resultar da infiltração tumoral do fígado (VAIL, 2013). A hiperglobulinemia pode ocorrer em linfomas de linfócitos B. O tipo de alterações bioquímicas é importante, pois reflete a forma anatômica de linfoma. A urinálise pode indicar doença renal na presença de isostenúria e proteinúria sem sedimento ativo (VAIL, 2013).

2.4.3. Exames de imagem

Os exames de imagem são importantes não só para a obtenção de um diagnóstico, mas também para avaliar o estágio clínico e, posteriormente, caracterizar a resposta ao tratamento. Podendo ainda auxiliar na determinação do prognóstico (COUTO, 2001).

A radiografia torácica permite identificar alterações pulmonares, como a presença de infiltrados e linfadenomegalia torácica. No linfoma mediastínico, pode haver efusão pleural associada ou não com a presença de massas na região mediastínica cranial (COUTO, 2001). Na radiografia abdominal pode ser observada hepatomegalia, esplenomegalia, alterações de silhueta renal, linfadenomegalia abdominal, presença de obstrução intestinal ou de uma massa e ainda de ascite (VAIL, 2013). Nos felinos com linfoma medular e neural intracraniano, pode-se realizar uma mielografia, tomografia e/ou ressonância magnética (SMITH, 2006).

A ultrassonografia abdominal pode ajudar no diagnóstico do linfoma alimentar mostrando alterações ecográficas tais como linfadenomegalia (com linfonodos hipoecogênicos e com margens irregulares), presença de massa hipoecogênica, aumento da espessura da parede gástrica ou intestinal focal ou difusa, perda de definição das diferentes camadas da parede intestinal, hipomotilidade regional, esplenomegalia, hepatomegalia e efusão abdominal (VAIL, 2007).

2.4.4. Avaliação Citológica e histopatológica

A confirmação do diagnóstico de linfoma deve ser efetuada através da realização de uma análise citológica, histopatológica ou molecular. A citologia consiste na observação de células individuais, sem ter em conta a arquitetura estrutural do tecido (THRALL, 2007). Permite fazer a identificação rápida de populações linfocitárias anormais, monomórficos, mas não possibilita uma classificação completa do linfoma (BRYAN, 2010). Tipicamente, a maioria das células apresenta grandes dimensões (> 2 vezes

o diâmetro dos eritrócitos), características do tipo linfoide, com nucléolo evidente e citoplasma basófilo ou cromatina fina sem nucléolo visível. Pode ser um meio de diagnóstico muito útil, uma vez que é rápido e pouco dispendioso. De acordo com Couto (2009), 70% a 75% dos casos de linfoma felino podem ser diagnosticados através desta técnica. Porém, em casos de suspeita de linfoma felino multicêntrico, a punção aspirativa por agulha fina (PAAF) do linfonodo não é, na maioria das vezes, suficiente, devido à dificuldade em distinguir linfoma de hiperplasia benigna do linfonodo. Nestes animais é melhor a excisão total do linfonodo para análise histopatológica, uma vez que a orientação, capacidade invasiva e estrutura podem ser fatores necessários para o diagnóstico (VAIL, 2007).

Quando há suspeita de linfoma mediastínico, a realização de PAAF ecoguiada da massa ou de citologia da efusão pleural podem ser conclusivas ao revelar uma população de linfoblastos. A PAAF pode ser diagnóstica em casos de linfoma renal. Como o linfoma medular pode estar associado com o renal, a análise do líquor deve ser realizada, podendo revelar a presença de células linfoides malignas, confirmando o diagnóstico (VAIL, 2007; COUTO, 2009).

A biópsia é necessária para a classificação histológica completa de acordo com o tipo de célula e padrão de crescimento, bem como para a imunofenotipagem, que também pode ser realizada em citologia e por citometria de fluxo. Ela pode ser incisional, excisional e é realizada para obter mais informação acerca da neoplasia para futuro tratamento (COUTO, 2001).

Kleinschmidt et al (2010) compararam as vantagens diagnósticas de biópsias incisionais do sistema gastrintestinal realizadas através de laparotomia exploratória com as obtidas por endoscopia. Estes autores concluíram que as amostras provenientes do método menos invasivo geralmente só incluíam a mucosa gastrintestinal, contrariamente às amostras obtidas por laparotomia, que englobavam a camada mucosa, submucosa e muscular e, se necessário, poderia proceder-se à coleta de amostras de outros órgãos, como os linfonodos mesentéricos. Portanto, o

melhor método de diagnóstico do linfoma alimentar é o de biópsia por laparatomia.

2.4.5. Técnicas moleculares

As técnicas moleculares são úteis quando as avaliações citológica e histológica dos tecidos ou fluidos são insuficientes para o diagnóstico de linfoma (VAIL, 2013). Como material de estudo destas técnicas, podem ser analisados tecidos, células de sangue periférico, linfonodos, efusões e outros órgãos ou tecidos através de técnicas moleculares como a histoquímica, citoquímica, imunohistoquímica, imunocitoquímica, citometria de fluxo e PCR. Atualmente, apenas são usadas de rotina a imunofenotipagem e a PCR, que é importante para a distinção entre células neoplásicas ou células linfoides inflamatórias (Diagnostic Center for Population and Animal Health [DCPAH], 2014). Esta técnica é usada para amplificar as regiões variáveis dos genes de linfócitos T e de receptores de imunoglobulinas com o objetivo de detectar a presença de populações de linfócitos clonais (BURKHARD, 2013).

Os linfomas podem ser caracterizados como sendo de linfócitos B ou linfócitos T através da imunofenotipagem. Esta é efetuada pela citometria de fluxo ou por técnicas imunohistoquímicas e imunocitoquímicas. Quando uma população de células homogêneas com o mesmo imunofenótipo é detectada num determinado tecido, confirma-se a existência de um processo neoplásico. Contudo, há exceções, e a aparência morfológica das células e também a localização anatômica do tumor não podem ser usadas unicamente para determinar o imunofenótipo do linfoma (VAIL, 2013).

Para se fazer a determinação precisa do imunofenótipo, são aplicados anticorpos contra antígenos em cortes histológicos (imunohistoquímica), amostras citológicas (imunocitoquímica) ou em células individuais em meio fluido (citometria de fluxo). O imunofenótipo dos linfócitos é identificado pela determinação da expressão de marcadores específicos nos linfócitos B (CD79a, CD20 e CD21) e nos linfócitos T (CD3, CD4 e CD8). As técnicas

moleculares também são úteis na detecção de recidivas e na determinação do estadiamento clínico do animal (VAIL, 2013).

2.4.6. Estadiamento

Na maioria das neoplasias dos felinos, determinar o estágio clínico da doença é importante tanto no prognóstico como na estratégia de um tratamento apropriado. O estágio clínico se refere à extensão da enfermidade, mas é difícil definir em gatos devido às variadas formas do linfoma (MOORE, 2013). A tabela 4 apresenta o sistema de estadiamento para o linfoma felino definido por Mooney e Hayes (1986).

TABELA 4 – Sistema de estadiamento clínico para o linfoma felino

Estágio	Progressão da doença
I	- Um tumor (extranodal) ou afecção de uma área anatômica (nodal); - Inclui tumores intratorácicos primários;
II	- Um tumor (extranodal) com envolvimento de linfonodos regionais; - Dois ou mais nódulos do mesmo lado do diafragma; - Dois tumores (extranodais) com/sem envolvimento de linfonodos regionais do mesmo lado do diafragma; - Tumor primário ressecável do trato gastrintestinal, normalmente na área ileocecal, com envolvimento de linfonodos mesentéricos associados;
III	- Dois tumores (extranodais) em locais opostos do diafragma; - Dois ou mais nódulos acima e abaixo do diafragma;

	- Todas as doenças extensas intra-abdominais primárias e não ressecável; - Todos os tumores epidurais ou paravertebrais, independentemente do outro local do tumor ou locais;
IV	- Estágios I-III com envolvimento do fígado e/ou baço;
V	- Estágios I-IV com envolvimento inicial do SNC, da medula óssea ou de ambos.
Subestágio a	Sem sinais sistêmicos
Subestágio b	Com sinais sistêmicos

Fonte: Moore, 2013.

O estadiamento do linfoma está diretamente relacionado com a resposta ao tratamento: gatos do estágio I apresentam melhor resposta do que aqueles que são dos estágios IV/V; além disso, animais dos estágios I e II possuem maior sobrevida do que aqueles de outros estágios (MOORE, 2013). O estágio I costuma ocorrer em gatos com linfoma extranodal. A forma anatômica mais reportada nesse estágio foi a nasal, a qual está associada com uma remissão e sobrevida mais longas (MOORE, 2013).

2.5. Tratamento

Uma vez estabelecido o diagnóstico, o prognóstico e as opções terapêuticas devem ser discutidos com o tutor do animal (COUTO, 2001). As taxas de remissão completa nos gatos com linfoma tratados com vários protocolos quimioterápicos são de aproximadamente 65 a 75%. A sobrevida de gatos com linfoma não tratados tende a ser baixa, entre duas a oito semanas segundo alguns estudos (MOORE, 2013). Já gatos tratados têm expectativa de vida de seis a nove meses com o tratamento quimioterápico e aproximadamente 20% dos animais vivem por mais de um ano (COUTO,

2001). A razão para essa taxa de sobrevida mais curta, mesmo com tratamento, se dá pelo fato da remissão ser difícil de ser reinduzida, uma vez ocorrendo a infecção pelo FeLV, o que torna o prognóstico desfavorável para gatos com linfoma (COUTO, 2001).

Devido à grande variação de tipos histológicos e localizações anatômicas do linfoma felino, o tratamento não é consensual nem previsível (VAIL, 2007). A quimioterapia é o tratamento mais utilizado, embora em determinadas localizações anatômicas, a radioterapia e a cirurgia sejam mais indicadas.

2.5.1. Quimioterapia

Tendo em vista que o linfoma é uma neoplasia sistêmica, a base do tratamento é a quimioterapia. O uso da quimioterapia adequada conduz ao aumento da longevidade e da qualidade de vida dos pacientes oncológicos, conseguindo-se, em alguns casos, alcançar a cura (COUTO, 2001). O tratamento quimioterápico tem como objetivo: inicialmente, induzir a remissão completa e duradoura; em casos de recidiva da neoplasia, reinduzir a sua remissão; e ainda quando não há resposta à terapia, induzir a remissão com fármacos fora dos protocolos mais comuns. Os felinos costumam tolerar bem esse tipo de tratamento. A maioria dos protocolos utiliza diferentes combinações com os seguintes fármacos: ciclofosfamida, clorambucil, lomustina, doxorrubicina, vincristina e prednisolona. A avaliação da resposta ao tratamento é feita pelos sinais clínicos, exame físico e diagnóstico por imagem (VAIL, 2007).

A ciclofosfamida, o clorambucil e a lomustina fazem parte do grupo de fármacos citotóxicos ou antineoplásicos, os quais impossibilitam a replicação celular (MOORE e FRIMBERGER, 2009). A monitorização do paciente através de hemogramas é indicada, já que tais fármacos podem causar mielossupressão (MOORE e FRIMBERGER, 2009). O clorambucil e a lomustina podem causar neutropenia, trombocitopenia, elevações de ALT e da creatinina, portanto, o acompanhamento do hemograma, antes do

tratamento e sete dias depois, e também pela mensuração sérica de ALT e creatinina devem ser feitos em pacientes que utilizam tais medicações (OGILVIE e MOORE, 2001).

A administração da doxorrubicina é recomendada em infusão contínua de solução salina a 0,9% durante 20 minutos; seu extravasamento provoca necrose tecidual (OGILVIE e MOORE, 2001). A monitorização deste fármaco deve incluir hemograma, controle de sinais gastrintestinais (vômitos, colite) e avaliação das funções hepática e renal (CRYSTAL e SCHMIDT, 2011; OGILVIE e MOORE, 2001).

A vincristina impede a formação do fuso mitótico durante o processo de mitose da célula tumoral. Sua administração é endovenosa e pode causar necrose em caso de extravasamento; sua utilização deve ser acompanhada da realização de hemograma sete dias após a administração (OGILVIE e MOORE, 2001).

Os imunomoduladores são fármacos que alteram a resposta imunológica do paciente e podem ser utilizados no tratamento das neoplasias. Os corticosteroides, como a prednisolona, têm efeitos linfolíticos e são capazes de suprimir a mitose dos linfócitos (OGILVIE e MOORE, 2001).

Os protocolos de quimioterapia podem ser de fármaco único, mas a associação de diferentes fármacos é mais utilizada. Esta estratégia consegue um efeito citotóxico numa população heterogênea de células neoplásicas e previne de forma mais eficaz o desenvolvimento de resistências farmacológicas. Além disso, o linfoma felino possui baixa resposta terapêutica ao protocolo de fármaco único. Os protocolos de múltiplos fármacos normalmente são conhecidos por siglas constituídas pela primeira letra do nome comercial ou da substância ativa (COUTO, 2001).

Os protocolos utilizados nos EUA são, na sua maioria, modificações do protocolo humano CHOP [ciclofosfamida, doxorrubicina, vincristina (Oncovin®) e prednisolona]. Já na Europa é mais comum o uso do COP [ciclofosfamida, vincristina (Oncovin®) e prednisolona] em casos de linfoma felino, existindo uma compilação que refere resultados semelhantes aos obtidos com o protocolo CHOP (VAIL, 2007). Alguns estudos referem uma

atividade limitada da doxorrubicina como agente único, embora estejam também registrados bons resultados com a adição deste quimioterápico a protocolos combinados. De qualquer forma, é importante mencionar que os gatos são menos tolerantes à doxorrubicina do que os cães. A dose (30 mg/m^2) que normalmente é referida para estes últimos é tóxica para os gatos, mas com uma redução da dose para 20 mg/m^2 este fármaco já pode ser administrado com alguma segurança. A função renal deve ser monitorizada nos pacientes em que a doxorrubicina é administrada devido a toxicidade renal (CRYSTAL & SCHMIDT, 2011).

Nas tabelas 5 a 8 estão descritos alguns dos diferentes protocolos quimioterápicos que podem ser utilizados no tratamento do linfoma felino.

TABELA 5 – Protocolo de indução

Protocolo de indução de remissão		
COAP	Ciclofosfamida	200-300 mg/m^2 PO SID q 3 semanas
	Vincristina	0,5 mg/m^2 EV semanalmente durante 5 semanas
	Citosina arabinosídeo	110 mg/m^2 EV/SC diariamente, durante 4 dias
	Prednisolona	50 mg/m^2 PO q 24h durante 1 semana, seguido de 20mg/m^2 PO q 48h
COP	Ciclofosfamida	200-300 mg/m^2 PO q 3 semanas
	Vincristina	0,5 mg/m^2 EV semanalmente
	Prednisolona	40-50 mg/m^2 PO q 24h durante 1 semana, seguido de 20-25 mg/m^2 PO q 48h

Fonte: CRYSTAL e SCHMIDT, 2011.

TABELA 6 – Protocolo de Madison-Wisconsin

Protocolo de Wisconsin – Madison	
Semana 1	Vincristina (0,5-0,7 mg/m² IV) Prednisolona (2 mg/kg PO) L-asparaginase 400 U/kg SC
Semana 2	Ciclofosfamida (200 mg/m² IV ou 50 mg/m² PO 4d) Prednisolona (1,5 mg/kg) PO por dia
Semana 3	Vincristina Prednisolona (1 mg/kg) PO por dia
Semana 4	Doxorrubicina (25 mg/m²) IV Prednisolona (0,5 mg/kg) PO por dia
Semana 6	Vincristina
Semana 7	Ciclofosfamida
Semana 8	Vincristina
Semana 9	Doxorrubicina
Semana 11	Vincristina
Semana 13	Ciclofosfamida
Semana 15	Vincristina
Semana 17	Doxorrubicina
Semana 19	Vincristina
Semana 21	Ciclofosfamida
Semana 23	Vincristina
Semana 25	Doxorrubicina

Fonte: CRYSTAL e SCHMIDT, 2011.

TABELA 7 – Protocolo COP

Protocolo COP	
Este protocolo deve ser aplicado durante um ano	Ciclofosfamida 300 mg/m² PO q 3 semanas
	Vincristina 0,75 mg/m² IV q 3 semanas
	Prednisolona 2 mg/m² PO continuamente

Fonte: CRYSTAL e SCHMIDT, 2011.

Casos de linfoma que envolvam o sistema nervoso central devem incluir na quimioterapia fármacos que atravessem a barreira hemato-encefálica, como a prednisolona. No protocolo CHOP é recomendada a adição de citosina arabinosídeo, que atinge níveis terapêuticos no líquido cérebro-espinhal (VAIL, 2013). É recomendada também para o tratamento desta forma de linfoma a combinação de quimioterapia com asparaginase, vincristina e prednisolona com citorredução cirúrgica ou radioterapia (OGILVIE e MOORE, 2001).

O linfoma linfocítico, uma forma distinta de linfoma intestinal em felinos domésticos composta por linfócitos pequenos, responde bem a terapêutica oral de prednisolona (10mg/gato diariamente) e clorambucil (15mg/m² administrado uma vez por dia durante quatro dias seguidos de três em três semanas) (BARRS e BEATTY, 2012b).

Animais que apresentam recidiva da neoplasia resistente aos fármacos utilizados, devido a alterações genéticas nas células neoplásicas, podem usar protocolos de reindução. Na primeira recidiva, é recomendada a reindução com uma repetição do protocolo utilizado com sucesso anteriormente. Apesar da grande probabilidade do animal responder novamente à terapêutica, a duração desta segunda resposta será bem inferior à primeira, embora existam casos excepcionais (COUTO, 2009; VAIL, 2013). Nos casos em que essa tentativa de reindução não obtenha resultados positivos, torna-se necessário recorrer a protocolos de resgate (Tabela 8). As respostas a estes protocolos não são longas (média de 1,5 a

3 meses), mas um pequeno número de animais pode se beneficiar de respostas mais duradouras (COUTO, 2009).

TABELA 8 – Protocolo de resgate

Protocolo de resgate	
DC (ciclos de 21 dias)	Doxorrubicina 1 mg/kg IV no dia 1 Ciclofosfamida 200-300 mg/m² PO no dia 10 ou 11 Dexametasona (opcional) 4 mg/gato q 1-2 semanas
MiC (ciclos de 21 dias)	Mitoxantrona 4-6 mg/m² IV q 3 em infusão continua durante 4 a 6 horas no dia 1 Ciclofosfamida 200-300 mg/m² PO no dia 10 ou 11 Dexametasona (opcional) 4 mg/gato q 1-2 semanas
MiCA (ciclos de 21 dias)	Mitoxantrona 4-6 mg/m² IV q 3 em infusão continua durante 4 a 6 horas no dia 1 Citosina arabinosídeo 200 mg/m² IV em infusão continua durante 4 a 6 horas no dia 1 Ciclofosfamida 200-300 mg/m² PO no dia 10 ou 11 Dexametasona (opcional) 4 mg/gato q 1-2 semanas

Fonte: COUTO, 2009.

2.5.2. Radioterapia

A radioterapia pode ser aconselhada em casos selecionados, embora o seu uso no tratamento de linfoma seja limitado. É indicada no tratamento

do linfoma em estágio I (afecção de um linfonodo), do linfoma extranodal solitário (nasal, cutâneo ou medular), no tratamento paliativo do linfoma localizado (linfadenopatia mandibular, linfoma renal, linfoma mediastínico com síndrome da veia cava e linfoma com envolvimento ósseo) e nos estágios terminais em que há resistência à quimioterapia (VAIL, 2013).

A maioria dos felinos alcança a remissão completa durante 1-2 anos, se forem FeLV negativo e, caso o linfoma se restringir apenas à cavidade nasal e paranasal. É, então, importante fazer um correto estadiamento da doença para assegurar que o linfoma é localizado, antes de se considerar a terapia local em substituição do tratamento sistêmico (VAIL, 2013).

2.5.3. Tratamento Cirúrgico

A cirurgia pode ser utilizada no tratamento do linfoma localizado (estágio I) ou do linfoma extranodal solitário. É de extrema importância realizar o estadiamento da doença antes do tratamento do local cirúrgico, para garantir que não existe envolvimento sistêmico (multicêntrico) (VAIL, 2013).

2.5.4. Manejo nutricional

O suporte nutricional é importante, já que a maioria dos pacientes felinos com linfoma apresentam-se caquéticos no momento do diagnóstico, devido a síndrome paraneoplásica. Isto torna-se particularmente relevante em casos de linfoma alimentar, onde a terapêutica nutricional é um desafio. Os pacientes com linfoma digestivo podem ter má absorção de nutrientes e sofrer de deficiência de cobalamina. Deste modo, pode ser benéfica a suplementação parenteral de cobalamina nestes gatos (BEATTY e BARRS, 2012b).

Por vezes, a diminuição do apetite e a anorexia têm origem na dor e no desconforto e, através da administração de anti-inflamatórios,

analgésicos e da remissão neoplásica, o animal pode apresentar melhoras nestes sinais. Quando isso não acontece, pode-se recorrer à utilização de estimulantes do apetite, como a mirtazapina ou a ciproheptadina associada com antieméticos (BARRS e BEATTY, 2012b). Os corticosteróides também podem ser usados e têm como vantagem o fato de muitas vezes estarem incluídos nos protocolos de quimioterapia para linfoma felino. Os antieméticos recomendados são: metoclopramida, ondansetrona e maropitant (MICHEL & SORENMO, 2008). Em casos de gatos com linfoma em que a anorexia é um sinal persistente é recomendada a colocação de sonda esofágica (VAIL, 2007).

2.6. Prognóstico

Geralmente, a porcentagem de gatos com linfoma que apresenta uma resposta completa à quimioterapia está entre 50% a 70%, com tempo médio de remissão de 4 meses e o tempo médio de sobrevivência de 6 meses. No entanto, um número significativo de gatos com linfoma que atingem uma resposta completa com protocolos de múltiplos agentes quimioterápicos desfruta de tempo de remissão e sobrevivência mais prolongados – mais de 2 anos para linfoma de pequenas células (SIMON et al, 2008; VAIL, 2013).

A grande heterogeneidade das formas anatômicas do linfoma em gatos e a diversidade na sua frequência tornam difícil a emissão de prognósticos. Os fatores associados a prognósticos positivos são: a presença de linfoma de baixo grau, uma resposta completa ao tratamento, a inexistência de infecção pelo FeLV e um estágio clínico inicial. Contrastando com estes fatores positivos encontra-se o linfoma de grandes células e granulares, pois a sua progressão é agressiva e responde mal aos tratamentos com quimioterápicos (VAIL, 2013).

Para gatos com linfoma alimentar tratados com protocolos de quimioterapia que incluíam doxorrubicina, o tempo médio de sobrevivência foi de 7 a 10 meses. Os gatos com linfoma alimentar de baixo grau tratados

com prednisolona e clorambucil também apresentaram bom prognóstico e tempo de remissão prolongado (BARRS e BEATTY, 2012b).

Os gatos jovens infectados com FeLV e com linfoma mediastínico apresentam um prognóstico menos favorável, com um tempo de vida esperado de 2 a 3 meses com quimioterapia. Já os gatos com idade mais avançada, de raça siamesa e sem infecção por FeLV usufruem de taxas de remissão completa de 90% e com uma duração bastante longa (FABRIZIO et al, 2013).

O linfoma nasal felino registra as melhores taxas de sobrevivência e duração de remissão (até 1,5 anos), devido ao excelente controle obtido pela radioterapia local (ou quimioterapia quando essa não está disponível) (VAIL, 2007).

Os gatos com linfoma renal estão geralmente associados a tempos de sobrevivência curtos, de 3 a 6 meses. Estão também associados a infiltração do sistema nervoso central, sendo recomendada a adição de citosina arabinosídeo para que a quimioterapia penetre na barreira hemato-encefálica, prevenindo ou reduzindo, teoricamente, as metástases neste local (VAIL, 2007).

3. OBJETIVO

O presente estudo teve como objetivo a análise quantitativa dos casos de linfoma nos felinos domésticos atendidos no Hospital Veterinário da UnB e sua associação do tipo de linfoma com idade, sexo e presença ou não de infecção pelo vírus da leucemia felina, no período de janeiro de 2015 a setembro de 2016, por meio do levantamento de dados acerca da idade, sexo, resultado do teste ELISA para o antígeno do vírus da leucemia felina, suspeita de linfoma, realização de quimioterapia e óbito ou não do paciente.

4. MATERIAIS E MÉTODOS

Nesse estudo retrospectivo foram incluídos felinos domésticos que foram atendidos pelo serviço de Clínica Médica de Animais de Companhia do Hospital Veterinário da Universidade de Brasília entre janeiro de 2015 a setembro de 2016.

A partir dos registros destes pacientes adquiridos através da ata de atendimento do serviço de Medicina Felina do HVET, onde consta nome do paciente, número de registro, idade, raça, tipo de atendimento (consulta nova, retorno clínico ou internação), suspeita clínica e nome do médico veterinário responsável, seus prontuários foram analisados e dados como sexo, idade, resultado da presença de infecção por FeLV, sintomatologia clínica, localização anatômica do tumor, realização ou não de quimioterapia no tratamento e óbito ou não do paciente foram investigados. Os dados foram obtidos somente com que constava nos prontuários médicos; não houve contato com os tutores para saber o desfecho dos casos dos pacientes deste estudo. O diagnóstico do linfoma, dependendo da localização foi confirmado ou através de biópsias obtidas por laparatomia, endoscopia ou por necropsia ou ainda citologia de efusões torácicas**.** Informações sobre o exame físico, hemograma, bioquímicos séricos, urinálise, radiografias, ultrassonografias, resultados de citologias, biópsias e de necropsias foram utilizados para ajudar na classificação anatômica dos tipos de linfoma encontrados. O diagnóstico para a infecção por FeLV foi feito através de teste ELISA para detecção do antígeno do vírus da leucemia felina/anticorpos do vírus da imunodeficiência felina.

Os animais que tiveram idade entre 0 a 6 anos foram considerados como jovens; e aqueles que possuíram mais de 7 anos, como adultos.

Os dados foram organizados em planilhas no programa Excel ® 2016 para organização em gráficos encontrados no presente trabalho.

5. RESULTADOS E DISCUSSÃO

De 3250 atendimentos realizados pelo setor de Clínica Médica de Felinos do HVet entre os anos de 2015 a 2016, 32 pacientes foram diagnosticados com algum tipo de linfoma.

Deste total, 12 pacientes (37,5%) eram fêmeas e 20 (62,5%) machos; sendo que 9 (28%) fêmeas obtiveram resultado positivo para o antígeno da FeLV no teste ELISA e 14 (43%) machos deram positivo, como pode ser observado no gráfico 1. Essa diferença na frequência entre machos e fêmeas infectados está em concordância com a literatura recente. Hartmann (2012) concluiu que os gatos machos, não castrados com acesso à rua são normalmente mais infectados com o vírus da FeLV do que as fêmeas, devido ao fato destes participarem de brigas e ter contato com outros gatos. Segundo a literatura, o linfoma felino não possui predisposição sexual, apesar de ocorrer com uma maior frequência em machos (SCHIMIDT, 2011), como pode ser observado no presente estudo.

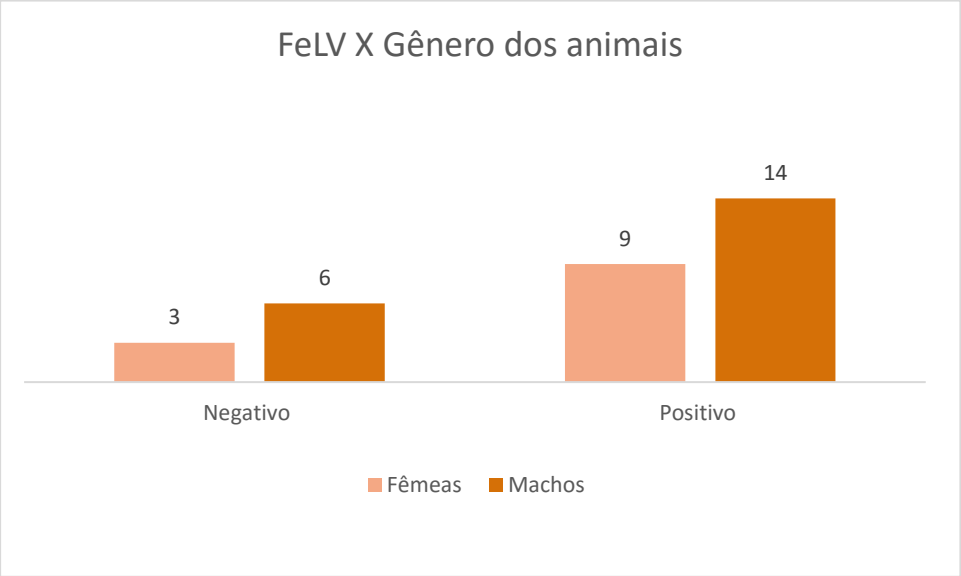

Gráfico 1 – Distribuição dos felinos em relação ao seu gênero e presença ou não de infecção pelo vírus da leucemia felina.

A maioria predominante dos pacientes, 25 animais, pertencia ao grupo etário entre 0 a 6 anos e apenas 7 felinos apresentaram idade entre 7

a 18 anos. 95% dos jovens deste estudo eram FeLV positivos, enquanto apenas 34% dos adultos foram positivos (demonstrado no gráfico 2). Tais dados não confirmam o que se observou nos últimos estudos nos países desenvolvidos sobre o linfoma felino. Segundo Meichner et al (2012), o linfoma felino é uma doença prevalente em animais mais velhos (média de 11 anos) e FeLV negativos. É possível que isso esteja relacionado com o fato de os tutores se preocuparem mais em levar seus animais ao médico veterinário para consultas de rotina, à melhoria dos métodos diagnósticos e ao acesso a especialistas em medicina felina.

Os animais jovens acometidos pelo linfoma e FeLV positivos eram mais comuns na década de 80 nos países desenvolvidos, antes do advento da vacina contra o vírus da leucemia felina. Nessa época, cerca de 70% dos felinos com linfoma eram FeLV positivos e jovens (FABRIZIO, 2013). É importante ressaltar que a realidade da medicina veterinária brasileira ainda se encontra nessa fase com alta prevalência de gatos jovens com linfoma infectados com FeLV ao contrário dos países desenvolvidos.

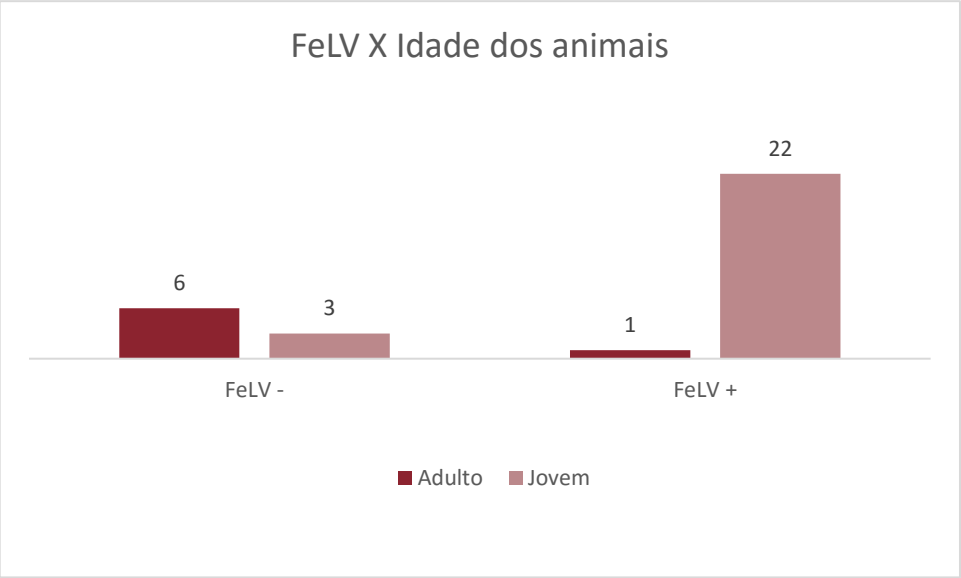

Gráfico 2 – Distribuição dos animais em relação à FeLV e sua faixa etária

O tipo de linfoma mais frequente entre os pacientes analisados foi o linfoma mediastínico, seguido pelo extranodal, alimentar e multicêntrico. Os dados encontrados podem ser observados na tabela 9. De acordo com a

literatura, as formas anatômicas mais comuns de linfoma são a alimentar, seguida da mediastínica e multicêntrica; a extranodal é incomum nos felinos (SCHMIDT, 2011). O linfoma extranodal pode ocorrer em qualquer local e é bem mais comum nos felinos em relação aos cães (BLACKWOOD, 2013). Antes do advento da vacina contra o FeLV, o linfoma mediastínico era a forma anatômica mais comum, representando cerca de 20-40% dos casos nos Estados Unidos (EUA), 10-50% na União Europeia e 70% no Japão. A introdução da vacina reduziu significantemente a prevalência da infecção pelo vírus e a proporção de casos de linfoma mediastínico felino nos países desenvolvidos; estudos recentes reportaram que menos de 15% dos casos de linfoma entre 1998 e 2005 foram da forma mediastínica nos EUA e 25% na Austrália em 1997 (FABRIZIO, 2013).

Através deste estudo, pode-se observar que isso não aconteceu nos casos de felinos atendidos pelo Hospital Veterinário da UnB. A baixa difusão de informação sobre o vírus da leucemia felina entre os veterinários de Brasília, e até mesmo do Brasil, e os tutores associada com o contato de animais positivos e negativos e com a baixa prevalência de animais vacinados pode predispor o aumento de casos de linfoma na população felina brasiliense.

TABELA 9 - frequência absoluta (N) e relativa (%) dos tipos de linfoma observados nos felinos atendidos em 2015 e 2016.

Tipo de linfoma	**N**	%
Mediastínico	20	62,50%
Extranodal	6	18,75%
Alimentar	4	12,50%
Multicêntrico	2	6,25%
Total	32	100%

De acordo com o gráfico 3, todos os animais com linfoma alimentar eram adultos FeLV negativos; os que apresentaram linfoma extranodal (medular e renal) eram jovens FeLV positivos. 85% dos pacientes jovens com linfoma mediastínico eram FeLV positivos e os dois com linfoma multicêntrico, FeLV negativo.

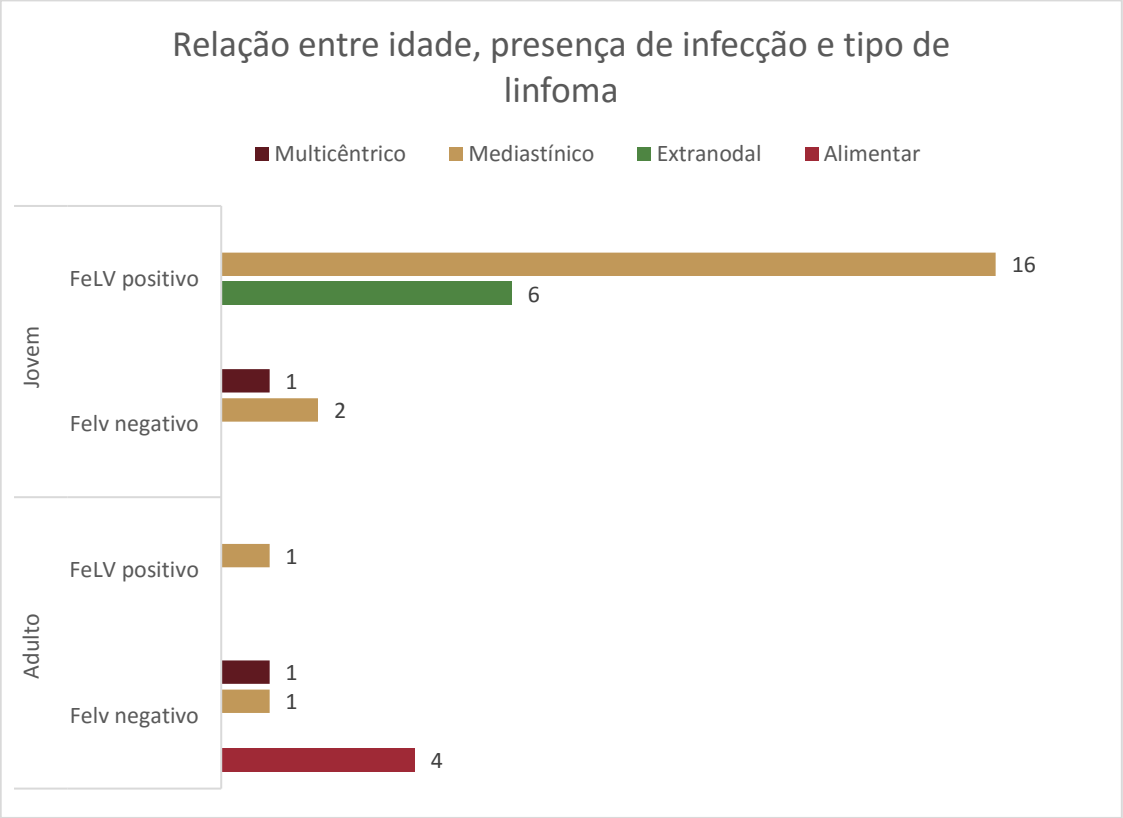

Gráfico 3 - Relação entre a idade, presença ou não da infecção por FeLV e o tipo de linfoma diagnosticado nos felinos estudados

Em concordância com a literatura consultada, a forma mediastínica ocorreu com mais frequência em animais jovens e infectados com o FeLV, enquanto a forma alimentar foi associada a gatos mais velhos e não infectados com o vírus (VAIL, 2007; TAYLOR et al., 2009).

Quanto aos sinais clínicos associados a presença de linfoma, os resultados encontrados foram bem semelhantes aos da literatura consultada. Os dois animais nos quais a suspeita era linfoma multicêntrico

apresentaram dispneia, hiporexia, cianose, linfoadenomegalia periférica, emagrecimento e ascite. Vômitos, diarreia, perda de peso, hiporexia, emagrecimento progressivo, espessamento de alças intestinais na ultrassonografia abdominal, massa abdominal palpável em região hipogástrica e linfonodos mesentéricos palpáveis foram os sinais clínicos apresentados pelos quatro pacientes com linfoma alimentar.

Os 20 pacientes que foram diagnosticados com linfoma mediastínico apresentaram como principais sinais clínicos dispneia, taquipneia, hiporexia, anorexia, hipodipsia, oligúria, apatia, regurgitação, perda de peso, linfoadenomegalia, anemia, efusão pleural, massa mediastínica cranial na radiografia torácica, diminuição da compressibilidade torácica e abafamento sons respiratórios e cardíacos à auscultação.

Somente um paciente foi diagnosticado com linfoma renal apresentando anorexia, adipsia, vômitos, perda de peso, renomegalia na palpação, na radiografia e na ultrassonografia abdominais. Cinco gatos apresentaram suspeita de linfoma medular, com apatia, hiporexia, emagrecimento, paresia/ paralegia de membros pélvicos, dispneia e ataxia.

Em relação a realização do tratamento quimioterápico, 18 pacientes (56%) realizaram a quimioterapia com o protocolo de Madison- Wisconsin e 1 paciente diagnosticado com linfoma alimentar foi tratado com a terapêutica oral de prednisolona (10mg/gato diariamente) e clorambucil (15mg/m² administrado uma vez por dia durante quatro dias seguidos de três em três semanas), sendo que 37% (7 gatos tratados) dos animais estava clinicamente bem e sem recidiva do linfoma até o momento deste estudo; geralmente, a porcentagem de gatos com linfoma que usufrui de uma resposta completa à quimioterapia é entre 50% a 70% segundo Simon et al (2008) e Vail (2013).

O restante dos felinos veio a óbito, foi submetido a eutanásia ou o tutor não tinha condições financeiras de realizar o tratamento do animal. É importante ressaltar que dos 32 pacientes estudados, não foi possível saber se 12 estavam vivos após o diagnóstico do linfoma ou após ao tratamento com a quimioterapia, devido ao fato de seus tutores não terem feito o retorno

clínico no hospital veterinário e de não ter havido contato com eles para saber o desfecho dos casos dos animais.

6. CONCLUSÃO

Com a realização deste estudo, pôde-se observar que, ao contrário do que se vê nos países desenvolvidos, muitos dos felinos acometidos com linfoma, especialmente o mediastínico, são jovens e infectados com o vírus da leucemia felina. Isso pode ser explicado pela falta de difusão de informação entre veterinários e tutores sobre a importância epidemiológica do vírus da FeLV associada com o contato entre gatos infectados e não infectados, a baixa realização do teste para o antígeno viral e a baixa inserção da vacina contra a FeLV nos protocolos vacinais de rotina.

A associação entre o desenvolvimento de linfomas e o vírus da leucemia felina já foi claramente estabelecida: gatos naturalmente infectados com o vírus possuem maior risco de desenvolver linfoma do que aqueles não infectados (RICKARD, 1969). Portanto, prevenir a infecção viral é fundamental para evitar o surgimento do linfoma; evitar os fatores de risco com exposição a fumaça de cigarro, testar, vacinar e separar por grupos de infectados e não infectados por FIV e FeLV também ajuda a diminuir a ocorrência dessa neoplasia.

Quanto ao linfoma em felinos mais idosos, é importante realizar consultas e exames periódicos desses pacientes, principalmente para “check up”, controle das doenças que podem surgir com o avanço da idade e manutenção da qualidade de vida desses pacientes.

As limitações deste estudo ocorreram por falha nas informações acerca do exame físico, métodos diagnósticos e resultados de exames, o que tornou muitos dos prontuários consultados incompletos. Além disso, alguns tutores não apresentaram condição financeira para arcar com os exames complementares sugeridos pelo médico veterinário, o que dificultou o diagnóstico definitivo da doença. Com isso, alguns animais tiveram o diagnóstico de linfoma presuntivo através da presença ou não da infecção

por FeLV, associada com a idade do animal, sinais clínicos e exames complementares básicos como hemograma, bioquímicos séricos e análise de efusões.

O linfoma deve estar sempre entre os diagnósticos diferenciais da espécie felina, já que este pode apresentar diversas formas anatômicas e, consequentemente, sinais clínicos extremamente variáveis entre si de acordo com o local afetado por esta neoplasia.

7. REFERÊNCIAS:

ABRAMO, P. A.; BALDINOTTI. F.; PISTELLO, M.; DA PRATO, L.; BENDINELLI, M. Malignant lymphoma associated with experimentally induced feline immunodeficiency virus infection. **Journal of comparative pathology**, v. 110, n.4, p.319-28. 1994.

ARGYLE, D.J. What is new in canine and feline lymphoma. In: **Proceedings of the 33rd World Small Animal Veterinary Congress, Dublin, Ireland,** pp. 518-520. 2008.

BARRS, V.; BEATTY, J. Feline alimentary lymphoma. Classification, risk factors, clinical signs and non-invasive diagnostics. **Journal of Feline Medicine and Surgery**, v.14, p. 182-190, 2012a.

BARRS, V.; BEATTY, J. Feline alimentary lymphoma: Further diagnostics, theraoy and prognosis. **Journal of Feline Medicine and Surgery**, v.14, p.191-201, 2012b.

BEATTY, J.; TERRY, A.; MACDONALD, J.; GAULT, E.; CEVARIO, S.; O'BRIEN, S.J.; et al. Feline immunodeficiency vírus integration in B-cell lymphoma identifies a candidate tumor suppressor gene on human chromosome 15q15. **Cancer research**, v.62, n.24, p.7175-80. 2002.

BEATTY, J. Viral causes of feline lymphoma: Retroviruses and beyond. The Veterinary Journal (2014), doi: 10.1016/j.tvjl.2014.05.026

BERGMAN P. J. (2007). *TOP 10 recent advances in veterinary oncology*. In *Proceedings of the Latin American Veterinary conference 2007*

BERTONE, E.R., SNYDER, L.A. & MOORE, A.S. Environmental tobacco smoke and risk of mallignant lymphoma in pet cats. **American Journal of Epidemiology**, v.156, n.3, 268-273. 2002.

BLACKWOOD, L. Cats with câncer: where to start. **Journal of Feline Medicine and Surgery**, v.15, p. 366-377. 2013.

BRIDGEFORD, E.R.; MARINI R.P.; FENG, Y.; PARRY, N.M.A.; RICKMAN, B. & FOX, J.G. Gastric Helicobacter species as a cause of feline gastric lymphoma: A

viable hypothesis. **Veterinary Immunology and Immunopathology**, v.123, p.106-113. 2008.

BRISCOE, K.A.; KROCKENBERGER, M.; BEATTY, J.A.; CROWLEY, A.; DENNIS, M.M.; CANFIELD, P.J./ DHAND, N.; LINGARD, A.E.; BARRS, V.R. Histopathological ad immunohistochemical evaluation of 53 caes of felines lymphoplasmacytic enteritis and low-grade alimentary lymphoma. **Journal of Comparative Pathology**, v.145, p. 187-198, 2011.

BRYAN, J.N. Tumors of the hematopoietic system. Em: HENRY, C.J; HIGGINBOTHAM, M.L. **Cancer management in small animal practice**. Saint Louis: Saunders Elsevier, p. 348-353, 2010.

BURKHARD, M.J; BIENZLE, D. Making sense of Lymphoma Diagnostics in Small Animal Patients. **Veterinary Clinics of North America: Small Animal Practice**, v.43, pp 1331-1347. 2013.

CALLANAN, J.J.; JONES, B.A.; IRVINE, J.; WILLETT, B.J.; MCCANDLISH, I.A.; JARRETT, O. Histologic classification and immunophenotype of lymphosarcomas in cats with naturally and experimentally acquired feline immunodeficiency virus infections. **Veterinary Pathology**, v.33, n.3, p. 264-72. 1996.

CARRERAS, J.K; GOLDSCHMIDT, M; LAMB, M.; MCLEAR, R.C.; DROBATZ, K.J.; SORENMO, K.U. Feline epitheliotropic intestinal malignant lymphoma: 10 cases (1997-2000). **Journal of Veterinary Internal Medicine**¸v.17. p.326-331, 2003.

CESARI, A.; BETTINI, G.; VEZZALI, E. Feline intestinal T-cell lymphoma: assessment of morphologic and kinetic features in 30 cases. **Journal of Veterinary Internal Medicine**, v.22, p, 1345-1347, 2009.

COUTO, C.G. Lymphoma in the cat and dog. In Nelson, R.N. & Couto, C.G. (Eds). **Small animal internal medicine**. (4th ed.). (pp. 1175-1186). Missouri: Mosby Elsevier. 2009.

COUTO, G.C. What is new on feline lymphoma? **Journal of Feline Medicine and Surgery**, v.3, p. 171-176, 2001.

CRYSTAL, M.A.; SCHMIDT, B.R. Chemotherapy for lymphoma. In: NORSWORTHY, G.D.; GRACE, S.F.; CRYSTAL, M.A.; TILLEY, L.P. **The Feline Patient**. Section 1: Diseases and Conditions. 4 ed. Blackwell Publishing Ltd, 2011. cap 34, p. 76-80.

Diagnostic Center for Population and Animal Health (2014). *PCR for Antigen Receptor Rearrangements (PARR).* Acesso em 23 de novembro de 2016. Disponível em: http://www.animalhealth.msu.edu/ClientEducation/MKTG.CARD.ANATOMICPATHOLOGY.010.PDF

ELLIS, J.A.; JACKSON, M.L.; BARTSCH, R.C.; MCGILL, L.G.; MARTIN, K.M.; TRASK, B.R.; et al. Use of immunohistochemistry and polymerase chain reaction for detection of oncornaviruses in formalin-fixed, paraffin-embedded fibrosarcomas

from cats. **Journal of the American Veterinary Medical Association,** v.209, n.4, p.767-71. 1996.

ENDO, Y.; CHO, K.W.; NISHIGAKI, K.; MOMOI, Y.; NISHIMURA, Y.; MIZUNO, T.; et al. Molecular characteristics of malignant lymphomas in cats naturally infected with feline immunodeficiency virus. **Veterinary immunology and immunopathology,** v.57, n.3-4, p.153-67. 1997.

FRABIZIO, F.; CALAM, A.E.; DOBSON, J.M.; MIDDLETON, S.A.; MURPHY, S.; TAYLOR, S.S.; SCHWARTZ, A.; STELL, A.J. Feline mediastinal lymphoma: a retrospective study of signalment, retroviral status, response to chemotherapy and prognostic indicators. **Journal of Feline Medicine and Surgery,** v. 20, p. 1 – 8, 2013.

GABOR, L.J.; MALIK, R.; CANFIELD, P.J. Clinical and anatomical features of lymphosarcoma in 118 cats. **Australian Veterinary Journal**, v.76, n.11, p.725-732. 1998.

HANEY, S.M.; BEAVER, L.; TURREL, J.; CLIFFORD, C.A.; KLEIN, M.K.; CRAWFORD, S.; POULSON, J.M. & AZUMA, C. Survival analysis of 97 cats with nasal lymphoma: a multiinstitutional retrospective study (1986-2006). **Journal of Veterinary Internal Medicine**, v.23, p.287-294. 2009.

HARTAMANN, K. Feline leucemia vírus infection. *In:* GREENE, C.E. (Ed.). **Infectious diseases of the dog and cat**. 4th ed. St Louis: Elsevier, 2012, p. 108-136.

JACKSON, M.L.; HAINES, D.M.; MERIC, S.M.; MISRA, V. Feline leukemia virus detection by immunohistochemistry and polymerase chain reaction in formalin-fixed, paraffin-embedded tumor tissue from cats with lymphosarcoma. **Canadian journal of veterinary research**, v.57, n.4, p.269-76. 1993.

KLEINSCHMIDT, S.; HARDER, J.; NOLTE, I.; MARSILIO, S. & HEWICKER-TRAUTWEIN, M. Chronic inflammatory and non-inflammatory diseases of the gastrointestinal tract in cats: diagnostic advantages of full-thickness intestinal and extraintestinal biopsies. **Journal of Feline Medicine and Surgery**, v.12, p.97-103. 2010.

LINGARD, A.E.; BRISCOE, K.; BEATTY, J.A.; MOORE, A.S.; CROWLEY, A.M.; KROCKENBERGER, M.; CHURCHER, R.K.; CANFIELD, P.J. & BARRS, V.R. Low-grade alimentary lymphoma: clinicopathological findings and response to treatment in 17 cases. **Journal of Feline Medicine and Surgery**, v.11, p.692-700. 2009.

LITTLE, L.; PATEL, R. & GOLDSCHMIDT, M. Nasal and nasopharyngeal lymphoma in cats: 50 cases (1989-2005). **Veterinary Pathology**, v.44, p.885-892. 2007.

LOUWERENS, M.; LONDON, C.A.; PEDERSEN, N.C. & LYONS, L.A. Feline lymphoma in the post-feline leukemia virus era. **Journal of Veterinary Internal Medicine**, v.19, n.3, p. 329-335. 2005.

LU, P. Staging and classification of lymphoma. **Seminars in Nuclear Medicine**, v. 35, p.160-164. 2005.

MATIZ, O.R.S. (2016). Linfoma alimentar, linfoma extranodal e linfoma mediastinal. Em: MAZZOTTI, G. & ROZA, M., **Medicina Felina Essencial – Guia Prático**, 1ªed, pp. 137-157. Editora Equalis. 2016.

MEICHNER, K.; KRUSE, D.B.; HIRSCHBERGER, J.; HARTMANN, K. Changes in prevalence of progressive feline leukaemia virus infection in cats with lymphoma in Germany. **The Veterinary record**, v.171, n.14, p.348. 2012.

MICHEL, K.E.; SORENMO, K.U. (2008). Nutritional status of cats with cancer: nutritional evaluation and recommendations. In P. Pibot, V. Biourge & D. Elliott (Eds.), **Encyclopedia of Feline Clinical Nutrition***.* 2008*.*

MOONEY, S.C.; HAYES, A.A. Lymphoma in the cat: an approach to diagnosis and management. **Semin Vet Med Surg (Small Anim**), v.1, p.51–57. 1986.

MOORE, A. Extranodal lymphoma in the cat: Prognostic factors and treatment options. **Journal of Feline Medicine and Surgery**, v.15, p. 379-390, 2013.

MOORE, A.S. & FRIMBERGER, A.E. Anticancer drugs and protocols: traditional drugs. In: Moore & Frimberger, J.D. & Twedt, D.C. (Eds), Kirk's current veterinary therapy XIV. (pp 309-311). Missouri: Saunders Elsevier. 2009

MOORE, P.F.; WOO, J.C.; VERNAU, W.; KOSTEN, S.; GRAHAM, P.S. Characteriation of feline T cell receptor gamma variable region genes for the molecular diagnosis of feline intestinal T cell lymphoma. **Veterinary Immunology and Immunopathology**, v.106, p.167-178, 2005.

National Cancer Institute Sponsored Study of Non-Hodgkin's Lymphomas: Summary and Description of a Working Formulation for Clinical Usage. **Cancer**, v.49, p. 2112-2135, 1982.

OGILVIE, G.K.; MOORE, A.S. **Feline Oncology: A Comprehensive Guide to Compassionate Care**. Section VI. Chapter 36. Veterinary Learning Systems, pp. 191-219. 2001.

POHLMAN, L.M.; HIGGINBOTHAM, M.L.; WELLES, E.G. & JOHNSON, C.M. Immunophenotypic and histologic classification of 50 cases of feline gastrointestinal lymphoma. **Veterinary Pathology**, v.46, p. 259-268. 2009.

RICKARD, C.G.; POST, J.E.; NORONHA, F.; BARR, L.M. A transmissible virus-induced lymphocytic leucemia of the cat. **Journal of the National Cancer Institute,** v.42, n.6, p.987-1014.1969.

ROCCABIANCA, P.; VERNAU, W.; CANIATTI, M.; MOORE, P.F. Feline large granular lymphocyte lymphoma with secondary leucemia: primary intestinal origin with predominance of CD3/CD8 aa phenotype. **Veterinary Pathology**, v.43, n.1, p.15-28, 2006.

SATO, H.; FUJINO, Y.; CHINO, J.; TAKAHASHI, M.; FUKUSHIMA, K.; GOTO-KOSHINO, Y.; UCHIDA, K.; OHNO, K.; TSUJIMOTO, H. Prognostic analyses on anatomical and morphological classification of feline lymphoma. **Journal of Veterinary Medicine Science**, v.76, n.6, p. 807–811, 2014.

SCHMIDT, B.R.; CRYSTAL, M.A. Lymphoma. In: NORSWORTHY, G.D.; GRACE, S.F.; CRYSTAL, M.A.; TILLEY, L.P. **The Feline Patient**. Section 1: Diseases and Conditions. 4 ed. Blackwell Publishing Ltd, 2011. cap 130, p. 308-312.

SHELTON, G.H.; GRANT, C.K.; COTTER, S.M.; GARDNER, M.B.; HARDY, W.D. JR.; DIGIACOMO, R.F. Feline immunodeficiency virus and feline leukemia virus infections and their relationships to lymphoid malignancies in cats: a retrospective study (1968-1988). **Journal of acquired immune deficiency syndromes,** v.3, n.6, p. 623-30. 1990.

SIMON, D., EBERLE, N., LAACKE-SINGER, L. & NOLTE, I. Combination chemotherapy in feline lymphoma: treatment outcome, torelability, and duration in 23 cats. **Journal of Veterinary Internal Medicine**, v. 22, p. 394-400. 2008.

SMITH, A.N. Extranodal lymphosarcoma. In August, J.D. (Eds). **Consultations in feline internal medicine**. (5th ed.). (pp. 633-637). Missouri: Saunders Elsevier. 2006.

TAYLOR, S.S.; GOODFELLOW, M.R.; BROWNE, W.J.; WALDING, B.; MURPHY, S.; TZANNES, S.; GEROU- FERRIANI, M.; SCHWARTZ, A. & DOBSON, J.M. Feline extranodal lymphoma: response to chemotherapy and survival in 110 cats. **Journal of Small Animal Practice**, v.50, p.584-592. 2009.

THRALL, M.A. (2007). Diagnostic Cytology in Clinical Oncology. In Vail, D.M. Withrow, S.J. (Eds). Withrow and Macewen's small animal clinical oncology. (4th ed.). (pp. 112- 133).

VAIL, D.M. Canine lymphoma and lymphoid leukemias/Feline lymphoma and leukemia. In S.J., Withrow & MacEwen, E.G.**Small Animal Clinical Oncology**, (5ªed.). (pp. 608-650). Missouri: Saunders Elsivier. 2013.

VAIL, D.M. Feline lymphoma and leukemia. In Vail, D.M. Withrow, S.J. (Eds). **Withrow and Macewen's small animal clinical oncology**. (4th ed.). (pp. 31-50). Missouri: Saunders Elsevier. 2007.

VALLI, V.E.; JACOBS, R.M.; PARODI, A.L.; VERNAU, W.; MOORE, P.F. Histological classification of hematopoietic tumors of domestic animals. In: SHULMAN, Y.F. **World Health Organization International Histological Classification of Tumors of Domestic Animals**. 2.ed.; Washington: Armed Forces Institute of Pathology, 2002, p. 45-46.

VEZZALI, E.; PARODI, A.L.; MARCATO, P.S. & BETTINI, G. Histopathologic classification of 171 cases of canine and feline non-Hodgkin lymphoma according to the WHO. ***Veterinary and Comparative Oncology***, v.8, n.1, p. 38-49. 2010.

WANG, J.; KYAW-TANNER, M.; LEE, C.; al. e. Characterisation of lymphosarcomas in Australian cats using polymerase chain reaction and immunohistochemical examination. **Australian veterinary jornal**, v.79, p.41-6. 2001.

WILSON, H.M. Feline alimentary lymphoma: demystifying the enigma. **Topics in Companion Animal Medicine**, v. 23, n.4, p. 177-184. 2008.

WITHROW, S. J. Why Worry About Cancer in Pets? Em: Vail, D.M.; Withrow, S.J. **Withrow and Macewen's small animal clinical oncology**. 4 ed. Missouri: Saunders Elsevier, 2007. p.15-17.

WOOLDRIDGE, J.D., GREGORY C.R., MATHEWS K.G., ARONSON L.R. & KYLES A.E. The prevalence of malignant neoplasia in feline renal-transplant recipients. **Veterinary Surgery**, v.31, n.1, p. 94-97. 2002.

PARTE II

RELATÓRIO DE ESTÁGIO CURRICULAR

1. INTRODUÇÃO

O Estágio Supervisionado Obrigatório do Curso de Medicina Veterinária da Universidade de Brasília – UnB foi realizado nas áreas de Clínica Médica e Cirúrgica de Pequenos Animais e foi dividido em duas etapas. A primeira etapa foi realizada no Hospital de Clínicas Veterinárias da Universidade Federal do Rio Grande do Sul (UFRGS), sob supervisão do professor Daniel Gerardi; a segunda etapa foi realizada no Hospital Veterinário de Pequenos Animais da Universidade de Brasília (UnB), sob supervisão da profª Christine Souza Martins. A duração do período de estágio foi de 3 meses, com início em 01/08/2016 e término em 26/10/2016, nos quais foram completadas 480 horas de atividades referentes à rotina do Médico Veterinário de Animais de Companhia.

2. HOSPITAL DE CLÍNICAS VETERINÁRIAS DA UFRGS

2.1 Atividades desenvolvidas

No Hospital de Clínicas Veterinárias da UFRGS (HCV), os estagiários eram escalados semanalmente nos setores de atendimento clínico de cães, atendimento clínico de felinos, internação de cães, internação de felinos, cirurgia, setor de doenças infecto-contagiosas e poderíamos escolher uma especialidade clínica entre: neurologia, endocrinologia, dermatologia, oftalmologia, ortopedia, oncologia ou fisioterapia. As principais atividades realizadas durante o período do estágio no hospital foram:

- acompanhamento das consultas de caninos e felinos: anamnese, exame físico geral (avaliação das frequências cardíaca e respiratória, estado geral do animal, temperatura retal, tempo de preenchimento capilar, coloração das mucosas, estado de hidratação, tamanho/consistência/alteração dos principais linfonodos) obtenção de materiais para exames complementares laboratoriais e encaminhamento para exames complementares como ultrassonografia, radiografia, eletrocardiograma e ecocardiograma;

- acompanhamento dos procedimentos realizados nos animais internados, como fluidoterapia, administração das medicações prescritas, aferição dos parâmetros vitais (frequências cardíaca e respiratória, temperatura retal, tempo de preenchimento capilar, estado de hidratação, glicemia, pressão arterial sistólica e diastólica, presença de urina, fezes e vômito no box do animal internado) e condutas tomadas em situações de emergência;

- acompanhamento da rotina cirúrgica no bloco cirúrgico do hospital, desde cirurgias eletivas, como ovariossapingohistectomias e orquiectomias, a cirurgias mais elaboradas, como toracotomias;

- acompanhamento das consultas das especialidades de neurologia e de endocrinologia, as quais consistiam em anamnese, exame físico geral e

específico, realização do exame neurológico, assim como solicitação de exames complementares específicos das suspeitas clínicas.

A estagiária era constantemente questionada pelos médicos veterinários residentes e professores do hospital sobre cada caso clínico e como seria a sua conduta frente àquele caso como médica veterinária, desde a suspeita clínica e diagnóstico ao tratamento do paciente, sendo que todas as condutas foram tomadas pelo médico veterinário responsável pelo caso. A contenção física e a coleta de materiais para exames laboratoriais eram realizadas pela estagiária sempre que solicitado pelo médico veterinário responsável, a todo momento sob supervisão do mesmo.

Os estagiários deveriam chegar às 7:30 horas da manhã e as atividades encerravam às 17:30 horas. O horário de almoço era de 11:30 horas às 13:30 horas, variando a depender do ritmo das atividades. Cada estagiário deveria trajar jaleco e roupa brancos e ter sempre disponível um termômetro, um estetoscópio, uma caneta e um caderno de anotações.

2.2. Casuística

Durante o período de 01 de agosto de 2016 a 16 de setembro de 2016, em que a estagiária acompanhou a rotina do HCV-UFRGS foram atendidos 208 pacientes, sendo que destes 116 foram cães e 92 foram gatos. As relações dos diagnósticos e suspeitas diagnosticadas para os pacientes caninos e felinos acompanhados estão listados nas tabelas 1 e 2, respectivamente.

Quadro 1: Relação de suspeitas clinicas e diagnósticas nos pacientes caninos atendidos durante o período de estágio

SUSPEITA/ DIAGNÓSTICO – CANINOS	TOTAL
Sistema Cardio-respiratório	
Dirofilariose	1
Doença cardíaca da válvula mitral e tricúspide	3
Metástase pulmonar de hemangiosarcoma	1

Hérnia diafragmática	1
Tromboembolismo	1
Cirurgias	
Amputação de membro torácico - osteossarcoma	1
Distocia	1
Enterotomia	1
Esplenectomia – hematoma em baço	1
Hemimaxilectomia com nodulectomia	1
Herniorrafia perineal com orquiectomia	1
Mastectomia unilateral – tumor de mama	1
Orquiectomia	1
Osteossíntese	2
Pós-operatório (internação)	4
Dermatologia	
Otohematoma	2
Sistema Digestório	
Corpo estranho gastrintestinal	4
Gastrenterite hemorrágica não determinada	1
Insuficiência pancreática exócrina	1
Pancreatite aguda	1
Verminose	1
Emergência	
Acidente por mordedura	2
Intoxicação por cebola	1
Intoxicação por cyca (planta)	1
Queda	1
Trauma – Atropelamento	6
Trauma crânio-encefálico	1
Endocrinologia	
Diabetes mellitus	1
Hiperadrenocorticismo	4
Obesidade	2
Sistema Hematopoiético	
Aplasia de medula óssea	1
Doenças Infectocontagiosas	
Botulismo	1
Cinomose	6
Erliquiose	1
Leptospirose	1
Parvovirose	8
Rangeliose	1
Neurologia	
Discoespondilite	1
Disfunção cognitiva	1
Doença de disco intervertebral	8
Encefalopatia hepática	1
Poliradiculoneurite	2

Trauma de medula espinhal – hematoma	1
Oncologia	
Hemangiosarcoma	1
Linfoma multicêntrico	2
Mastocitoma	1
Neoplasia ocular não determinada	1
Neoplasia mamária não determinada	2
Nódulo em dígito não determinado	2
Tumor testicular não determinado	1
Sistema Músculo-esquelético	
Artrose de faceta articular toracolombar	1
Displasia coxofemoral	1
Fratura de coluna vertebral	2
Fratura de mandíbula	2
Fratura de tíbia	1
Hérnia perineal	3
Lesão toracolombar	1
Osteoartrose com compressão de nervo ciático	1
Sistema Reprodutor	
Piometra	3
Urologia / Nefrologia	
Doença renal crônica	4
Insuficiência renal aguda	1
Urolitíase	1
Outros	
“Check up”	1
Consulta pré profilaxia dentária	1

Quadro 2: Relação de suspeitas clinicas e diagnósticas nos pacientes felinos atendidos durante o período de estágio

SUSPEITA/DIAGNÓSTICO - FELINOS	TOTAL
Sistema Cardio-respiratório	
Asma felina	1
Bronquite	1
Cardiomiopatia hipertrófica	1
Complexo respiratório viral felino	5
Hérnia diafragmática	1
Hipertensão à esclarecer	2
Cirurgia	
Cistotomia	1
Debridamento de ferida	1
Enterotomia	1
Osteossíntese de fêmur	1
Dermatologia	
Otite por ectoparasita	1

Sistema Digestório	
Complexo gengivoestomatite	2
Colangite	1
Enterite linfocítica	1
Pancreatite	1
Tríade felina	2
Verminose	1
Emergência	
Acidente por mordedura	3
Queda	3
Trauma – Atropelamento	4
Trauma ocular	1
Endocrinologia	
Diabetes mellitus	2
Hipertireoidismo	1
Sistema hematopoiético	
Síndrome mielodisplásica	1
Tromboembolismo	1
Doenças Infectocontagiosas	
Hemoplasmose	1
Vírus da leucemia felina (FeLV)	2
Neurologia	
Disautonomia felina	1
Trauma crânio encefálico	1
Oncologia	
Carcinoma de células escamosas em pina	2
Linfoma intestinal	2
Linfoma mediastínico	3
Linfoma renal	2
Neoplasia mamária não determinada	3
Neoplasia mesenquimal	1
Pólipo nasal	1
Osteosarcoma	1
Timoma/mesotelioma	1
Tumor abdominal à esclarecer	1
Reprodutor	
Hemometra	1
Hiperplasia mamária por aplicação de progestágeno	1
Mucometra	1
Sistema músculo-esquelético	
Contusão muscular	1
Fratura de mandíbula	4
Luxação coxofemoral	1
Urologia / Nefrologia	
Cistite	7
Doença renal crônica	3
Obstrução uretral	4

Obstrução ureteral	1
Urolitíase	3
Outros	
Coleta de bolsa de sangue (doadores)	3
Vacinação	1

2.3. Comentários e Sugestões

O estágio no HCV- UFRGS proporcionou uma vivência diferente daquela do HVET-UnB, foi possível acompanhar e aprender casos clínicos que não são rotineiros em Brasília, como a rangeliose e a dirofilariose. Em comparação com a casuística do HVET- UnB, houveram poucos casos de doenças infecciosas como cinomose, erliquiose e parvovirose. A divisão entre setores de especialidades veterinárias direcionou a estagiária nas áreas de interesse no futuro da carreira profissional. O acompanhamento da rotina cirúrgica fez com que cirurgias ensinadas apenas na teoria em sala de aula fossem vividas na prática com todos os seus desafios e dificuldades.

Por tratar-se de um hospital veterinário grande, há vantagens e desvantagens: os residentes e estagiários conseguem acompanhar muitos casos clínicos ao longo do dia devido à grande rotatividade entre os setores, porém, a monitorização e acompanhamento de cada paciente individualizado ficam comprometidos e a chance de contaminação cruzada entre os pacientes aumenta, já que muitos dos veterinários e estagiários não realizavam a higienização adequada das mãos e do ambiente entre um atendimento e outro (fato pelo qual o HCV estava passando por uma fiscalização rígida quanto a descontaminação pessoal e hospitalar). O fato de o HCV ter plantão noturno para os internados facilita o tratamento destes pacientes, porém aumenta a chance de infecção hospitalar. Os estagiários curriculares não eram autorizados a acompanhar os plantões noturnos devido à carga horária diária limitada.

3. HOSPITAL VETERINÁRIO DE PEQUENOS ANIMAIS DA UNB – HVET/UnB

3.1. Atividades desenvolvidas

No Hospital Veterinário de Pequenos Animais da UnB (Hvet-UnB), os estagiários de Clínica Médica eram escalados nos seguintes setores: atendimento clínico de cães, atendimento clínico de gatos, internação de cães, internação de gatos, cardiologia e ultrassonografia, de modo que cada estagiário ficava uma semana em cada setor, tendo passado em todos os setores de Clínica Médica de Pequenos Animais ao final do estágio curricular obrigatório. As principais atividades realizadas durante o período de estágio no hospital foram:

- acompanhamento das consultas de caninos e felinos: anamnese, exame físico geral (avaliação das frequências cardíaca e respiratória, estado geral do animal, temperatura retal, tempo de preenchimento capilar, coloração das mucosas, estado de hidratação, tamanho/consistência/alteração dos principais linfonodos) obtenção de materiais para exames complementares laboratoriais e encaminhamento para exames complementares como ultrassonografia, radiografia, eletrocardiograma e ecocardiograma;

- acompanhamento dos procedimentos realizados nos animais internados, como fluidoterapia, administração das medicações prescritas, aferição dos parâmetros vitais (frequências cardíaca e respiratória, temperatura retal, tempo de preenchimento capilar, estado de hidratação, glicemia, pressão arterial sistólica e diastólica, presença de urina, fezes e vômito no box do animal internado) e condutas tomadas em situações de emergência;

- acompanhamento da rotina da cardiologia, a qual consiste na anamnese e exame físico geral do paciente, assim como aferição de parâmetros vitais tais como pressão arterial sistólica e diastólica; além da realização de exames auxiliares como eletrocardiograma, ecocardiograma e

radiografias torácicas. Também foram acompanhadas as análises dos exames de eletrocardiograma dos pacientes da mesma rotina;

- acompanhamento dos exames de ultrassonografia abdominal e torácica dos pacientes da rotina do hospital, assim como auxílio na confecção dos laudos ultrassonográficos, com auxílio de um médico veterinário especialista o qual explicava todos os procedimentos e achados ultrassonográficos durante a realização dos exames.

A estagiária era constantemente questionada pelos médicos veterinários residentes e professores do hospital sobre cada caso clínico e como seria a sua conduta frente àquele caso como médica veterinária, desde a suspeita clínica e diagnóstico ao tratamento do paciente, sendo que todas as condutas foram tomadas pelo médico veterinário responsável pelo caso. A contenção física e a coleta de materiais para exames laboratoriais eram realizadas pela estagiária sempre que solicitado pelo médico veterinário responsável, a todo momento sob supervisão do mesmo.

Os estagiários deveriam chegar às 08:00 horas da manhã e as atividades encerravam às 18:00 horas. O horário de almoço era de 12:00 horas às 14:00 horas, variando conforme o ritmo das atividades do dia. Cada estagiário deveria trajar um pijama cirúrgico ou jaleco, roupa branca, e ter sempre disponível um estetoscópio, um termômetro, uma caneta e um caderno de anotações.

3.2. Casuística

Durante o período de 19 de setembro de 2016 a 26 de outubro de 2016, em que a estagiária acompanhou a rotina do Hvet/UnB foram atendidos 119 pacientes, sendo que destes 85 foram cães e 34 foram gatos. As relações dos diagnósticos e suspeitas diagnosticadas para os pacientes caninos e felinos acompanhados estão listados nas tabelas 3 e 4, respectivamente.

Quadro 3: Relação de suspeitas clinicas e diagnósticas nos pacientes caninos atendidos durante o período de estágio

SUSPEITA/ DIAGNÓSTICO – CANINOS	TOTAL
Sistema Cárdio-respiratório	
Broncopneumonia	1
Bronquite alérgica	1
Doença cardíaca da válvula mitral e tricúspide	4
Dermatologia	
Dermatite alérgica à picada de ectoparasita - DAPE	2
Dermatite úmida aguda	2
Lesão de pele traumática	1
Otite crônica	2
Otohematoma	1
Piodermite	1
Sarna demodécica	2
Sistema Digestório	
Cirrose hepática	1
Colecistite	1
Corpo estranho gastrointestinal	3
Hepatite crônica	1
Verminose	2
Emergência	
Politrauma	3
Endocrinologia	
Diabetes mellitus	1
Hiperadrenocorticismo	1
Hipotireoidismo	1
Sistema Hematopoiético	
Anemia hemolítica imunomediada	2
Reação anafilática transfusional	1
Doenças Infectocontagiosas	
Babesiose	1
Cinomose	1
Erliquiose	4
Giardíase	1
Leishmaniose	3
Parvovirose	4
Neurologia	
Convulsão a esclarecer	1
Polirradiculoneurite	1
Trauma crânio-encefálico	1
Oncologia	
Carcinoma inflamatório	1
Mastocitoma	1
Neoplasia mesenquimal maligna intracraniana	1
Neoplasia mamária não determinada	1

Nódulo em baço à esclarecer	1
Sistema Músculo-esquelético	
Artrose/ displasia coxofemoral	1
Sistema Reprodutor	
Distocia	2
Maceração fetal	1
Piometra	5
Prolapso vaginal	1
Urologia / Nefrologia	
Doença renal crônica (DRC)	5
Pielonefrite	2
Síndrome nefrótica a esclarecer/ DRC	1
Outros	
“Check up”	3
Cistocentese	1
Coleta de medula óssea	4
Ultrassonografia – pesquisa de metástase	2
Ultrassonografia – reavaliação de vesícula biliar	1

Quadro 4: Relação de suspeitas clinicas e diagnósticas nos pacientes felinos atendidos durante o período de estágio

SUSPEITA/DIAGNÓSTICO - FELINOS	TOTAL
Sistema Cardio-respiratório	
Complexo respiratório viral felino - rinotraqueíte	1
Dermatologia	
Alergopatia a esclarecer	2
Atopia	1
Dermatite alérgica a picada de ectoparasita - DAPE	1
Sistema Digestório	
Constipação	1
Fístula oral	1
Megacólon	2
Pancreatite crônica	1
Emergência	
Politrauma	1
Sistema hematopoiético	
Anemia hemolítica imunomediada	2
Doenças Infectocontagiosas	
Peritonite infecciosa felina	1
Oncologia	
Carcinoma de células escamosas	1
Linfoma mediastínico	2
Linfoma renal	1
Tumor oral a esclarecer	1
Reprodutor	

Maceração fetal	1
Urologia / Nefrologia	
Cistite bacteriana	1
Cistite intersticial	2
Doença renal crônica	4
Insuficiência renal aguda	1
Obstrução uretral	1
Outros	
“Check-up”	5

3.3. Comentários e Sugestões

Durante o período de estágio curricular, o HVET-UnB estava passando por alguns contratempos: falta de materiais hospitalares utilizados na rotina (como seringas, esparadrapos, medicações, escalpes, etc.) e a greve de servidores. Tais acontecimentos fizeram com que o número de atendimentos diários fosse reduzido, o que refletiu diretamente na casuística deste trabalho. O Hospital Veterinário da UnB é um centro de referência veterinária em Brasília e deve, portanto, receber maior atenção quanto à reposição de materiais e pessoal capacitado.

Apesar das dificuldades, foi possível aprender e acompanhar muitos casos interessantes e de rotina tanto nos cães como nos gatos. Como casos de doenças infecciosas (parvovirose, erliquiose e leishmaniose), infecções uterinas (piometras), doenças renais crônicas e doenças do trato urinário inferior dos felinos.

4. CONCLUSÃO

A realização do estágio curricular obrigatório é fundamental na conclusão da vida acadêmica do estudante de Medicina Veterinária; ele proporciona a consolidação dos conhecimentos adquiridos durante a graduação, o contato com a futura rotina como médico veterinário, desde o atendimento adequado inicial dos pacientes até sua alta médica.

O estágio realizado nos dois hospitais-escola proporcionou grande convivência com excelentes médicos veterinários, estagiários e alunos. Acrescentou muito no conhecimento acerca da Clínica Médica de Animais de Companhia e confirmou a minha escolha e caminho na área da Medicina Veterinária.